Popliteal Arter Entrapment Sendromu

Dr. Derya Yavaş, Dr. Zerrin Uzun, Dr. Fahri Özcan
KTÜ. Tıp Fakültesi Kalp-Damar Cerrahisi Anabilim Dalı

Çalışmamızda, popliteal arter entrapment sendromu nedeniyle ameliyat edilen bir olgu sunulmuştur. 16 yaşındaki erkek hastanın yakınmaları iki yıldan beri devam ediyordu. Hastada klinik ve anjiyografik bulgularla bilateral popliteal arter entrapment sendromu saptandı. Sağ alt ekstremitede iskemik bulguların olması nedeniyle sadece bu ekstremiteye yönelik cerrahi tedavi uygulandı. Postoperatif semptom ve bulguların düzeldiği gözlendi.
GKD Cer. Derg. 1992;1: 207-210

Popliteal Artery Entrapment Syndrome

In this study, a case with popliteal atery entrapment syndrome, has been presented. 16 years old boy, had been complained intermitant on right calf for two years. Bilateral popliteal artery syndrome was diagnosed by clinical and arteriographic findings. There were severe ischemic symptoms on right extremity but none on left. Operation was performed only for the right extremity. Symptoms and complaints diappeared postoperatively.
GKD Cer. Derg. 1992;1: 207-210

Popliteal arter entrapment sendromu daha çok genç yaşlarda ve özellikle erkeklerde alt ekstremite iskemi semptomları ile ortaya çıkan doğumsal bir patolojidir[1]. Ilk defa, 199 yılında bir tıp öğrencisi olan T.P. Anderson Stuart tarafından sendromun klinik ve anatomik özellikleri tanımlanmıştır[2]. 1959 yılında Love ve Whelan ilk vakalrıın yayınlamışlardır[1].Bu zamana kadar dünyada toplam üçyüz kadar olgu yayınlanmıştır. Ayırıcı tanısında popliteal arterin adventisyal kistik hastalığı, Tromboangitis obliterans, Superfisyal Femoral arterin aduktor kanal çıkışındaki kompresyonu göz önünde bulundurulmalıdır.

Kliniğe klodikasyon yakınması ile başvuran genç hastalarda popliteal arter entrapment sendromu olabileceği düşünülmelidir. Tanı ve tedavi buna gore yönlendirilmelidir.

Hasta

16 yaşında ve erkek olan hastanın, iki yıldan beri devam eden yakınmaları son bir haftada daha artmış. Kliniğe başvuruda, sağ alt ekstremitede düz yolda elli metre yürümekle oluşan klodikasyon intermittent tanımlanmaktaydı. Bu yakınmalarının gittikçe arttığını ifade etti. Hastada sigara içimi ve ailevi arteriyel hastalık öyküsü saptanmadı.

Alt ekstremitelerin vasküler muayenesinde sağda poplital arter nabzı ve pedal nabızlar palpe edilmezken, solda tüm distal nabızlar alınıyordu. Sol ayağa uygulanan pedal manevralarla distal nabız değişikliği saptanmadı. Sağ ayak bilekten itibaren soğuktu ve renk değişikliği göstermekteydi.

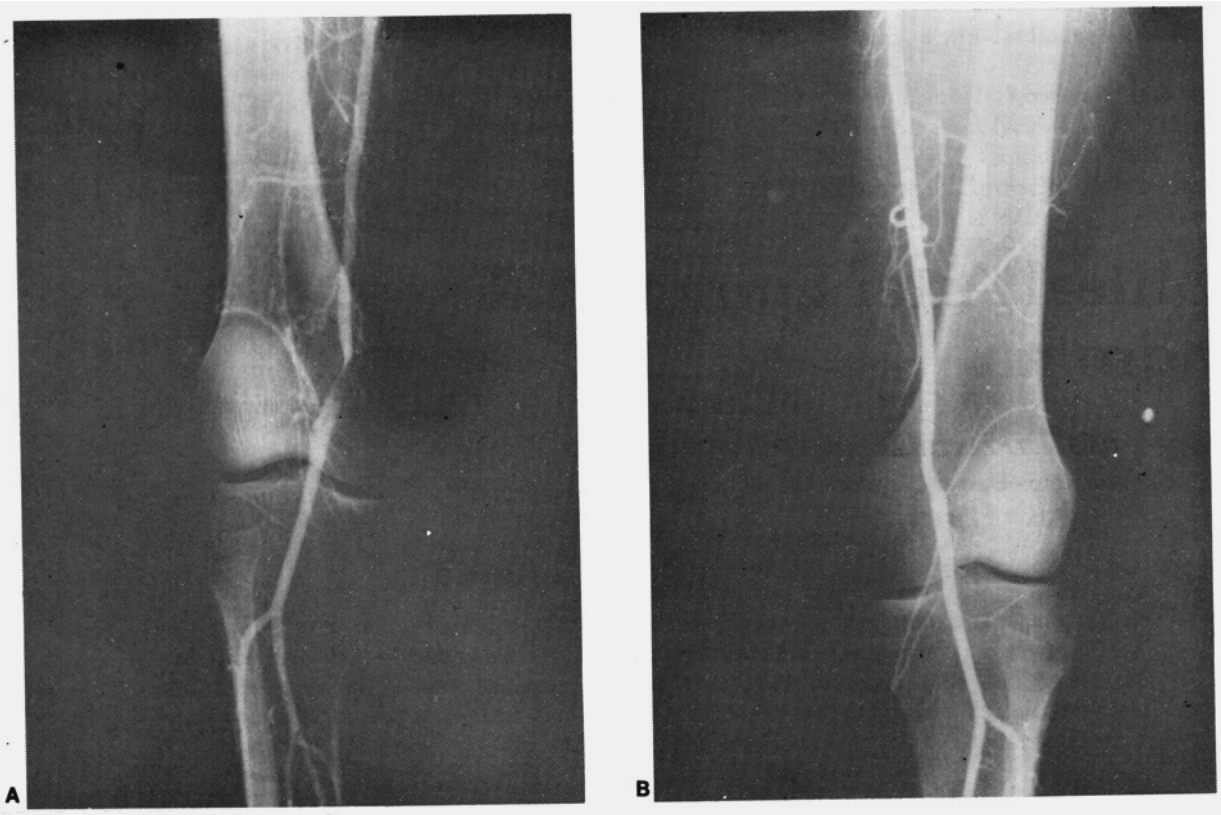

Şekil 1. Normal pozisyonda çekilen arteriyografilerde;
a) Sağ popliteal arterde medial deviyasyon, stenoz ve post-stenotik dilatasyon
b) Sol popliteal arterde medial deviyasyon ve post-stenotik dilatasyon görülmektedir.

Sistemik muayenede başka bir patolojik bulgu saptanmadı. Rutin laboratuvar bulguları normal değerdeydi.

Normal pozisyonda ve pedal manevralar eşliğinde bilateral femoral arteriyografiler çekildi. Normal pozisyonda çekilen arteriyografilerde; bilateral olarak popliteal arterlerde medial deviyasyon, bilateral minimal anevrizmatik dilatasyonlar ve sağ mid-popliteal arterde 5 cm uzunluğunda ciddi stenoz saptandı (Şekil 1). Pedal manevralar yapılarak çekilen arteriyografilerde ise; sağ popliteal arterdeki stenozun arttığı gözlenirken, sol popliteal arterde deişiklik saptanmadı (Şekil 2).

Klinik ve artiyografik bulgularla hastada bilateral popliteal arter entrapment sendromu olabileceği düşünüldü. Hasta klinik başvurudan itibaren üçüncü gün ameliyata alındı. Sol alt ekstremitede iskemi olmaması üzerine başlıngıçta sadece sağ popliteal artere yönelik cerrahi girişim planlandı.

Genel anestezi altında sağ popliteal artere posteriyor yaklaşımla ve (S) tarzındaki insizyonla ulaşıldı. Eksplorasyonda; arterin sağ gastroikenamiu kasının medial başının, medialinden ve altından seyrittiği saptandı. Bu kasın medial başı lateral yerleşimliydi. Popliteal ven ve tibial sinir apılarında tulum yoktu. Gastroknemius kasının medial başı kesildi. Miyotomi'yi takiben basıya ugramış arter boyunca artere bası yapan başka bir oluşum saptanmadı. Eksplorasyon sonucu tip II popliteal arter entrapment sondromu olduğu görüldü. Basıya neden olan oluşumlar ortadan kaldırıldıktan sonra damar duvarının bütünlüğünü koduğu saptandı. Ameliyat sırasında çekilen arteriyografilerde de arter segmentindeki bası bulgularının ortadan kalktığı görüldü (Şekil 3). Ameliyat sonrası sağ pedal nabızlar palpe edilebiliyordu.

Sol popliteal arter entrapment'ına yönelik cerrahi tedavinin ileri bir tarihte yapılması planlandı.

Tartışma

Bu sendromla anatomik olarak popliteal arter ile gastroknemius kasının medial başı arasında normal bir ilişki vardır. Bu patolojik ilişki beş farklı durumda olabilmektedir[3].

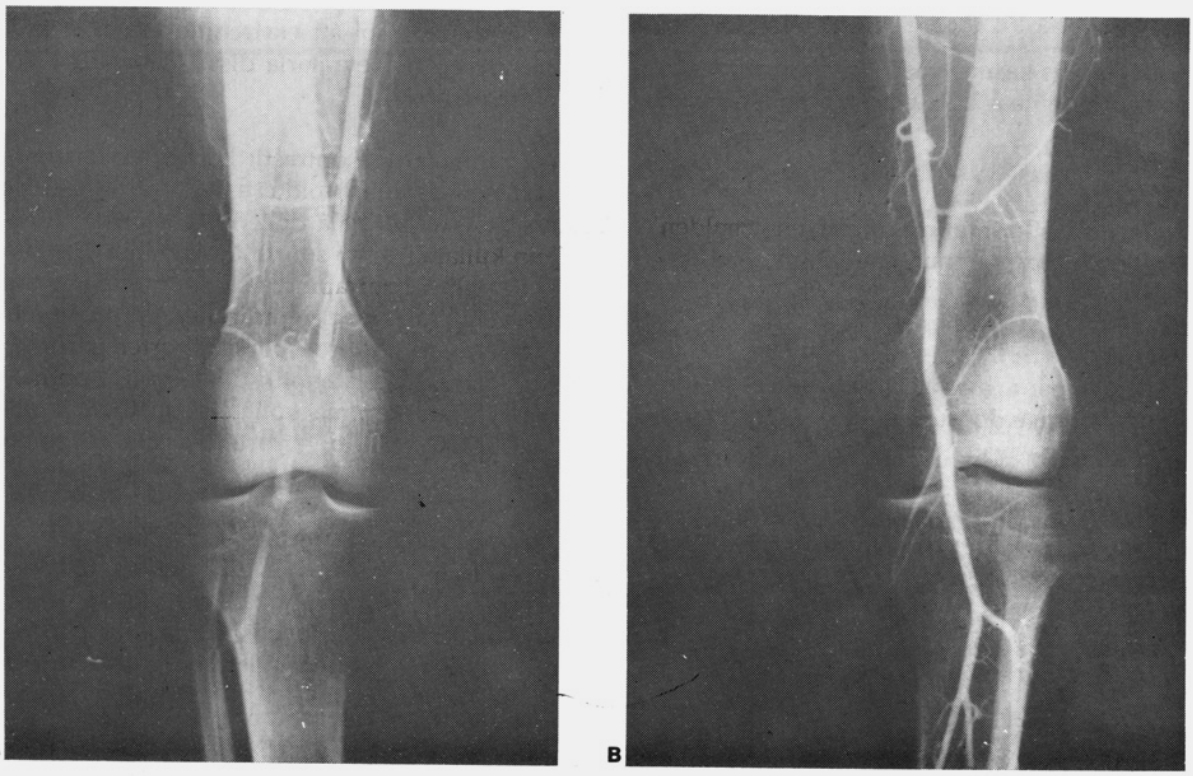

Şekil 2. Pedal manevralarla birlikte çekilen arteriyografilerde;
a) Sağ popliteal arterdeki stenozun şiddetlendiği b) Sol popliteal arterde değişiklik olmadığı görülmektedir.

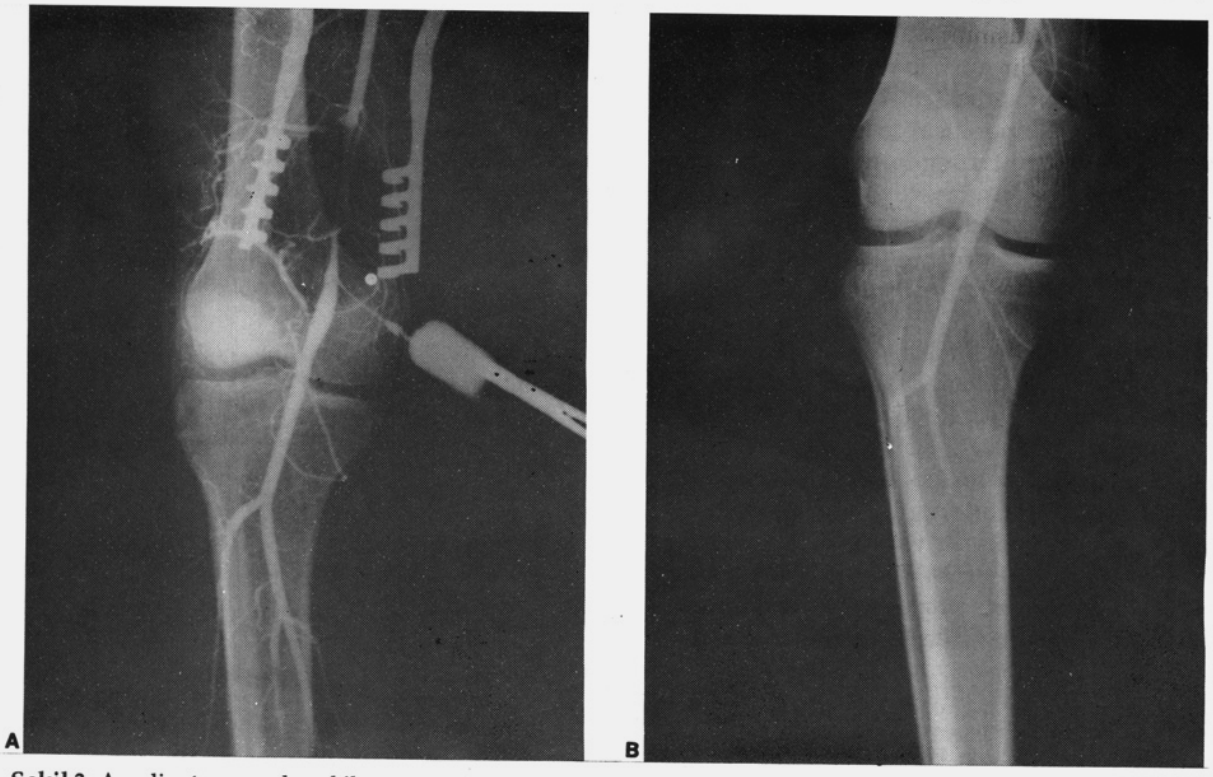

Şekil 3. Ameliyat sırasında çekilen arteryografilerde;
a) Sağ popliteal arterdeki stenoz
b) Basıya neden olan oluşumlar ortadan kaldırıldıktan sonra sağ popliteal arter görülmektedir.

Tip I

Gastrokinemius kasının medial başı normal pozisyondayken popliteal arter bunun medialinde ve altında seyreder.

Tip II

Gastrokinemius kasının medial başı normalden daha lateraldedir, arter bunun medialinde ve altında seyreder.

Tip III

Gastokinemiusun medial başına ait aksesuar bir kas kitlesi leterale doğru seyreder. Arter bu kas kitlesi tarafından basıya uğramıştır.

Tip IV

Arter popliteus kası veya fibroz bir bant tarafından basıya uğramıştır.

Tip V

Popliteal ven entrapment'ı olaya katılmıştır.

Collins'in 12 olguluk serisinde, Tip 1: %5, Tip II: %32, Tip III: %26, Tip IV: %37, Tip V: %0 oranlarında saptanmıştır[4]. Bizim olgumuzda, sıkça görülen Tip II formundaydı.

Klinik olarak 10 yaşının altında ve 50 yaşının üzerinde oldukça nadir görülmekle birlikte genellikle hastalar 30 yaşın altındadır. Gibson, 86 kadavrada %3.5 oranında popliteal arter entrapment'i saptamıştır[5]. Önceleri bu sendromda bilateral tutulumun %25 dolaylarında oluştuğu bildirilmişken, son yayınlar hastaların yarısından fazlasında bilateral tutulum olduğunu göstermektedir[4]. Olgumuzda da bilateral tutulum saptandı.

Bu sendromda semptomların aniden başlaması, yavaş ilerleyen klodikasyona göre daha fazla görülür. Semptomlar genellikle ağır bir egzersizi takip eder. Koşarken değil de yürürken ve özellikle ilk adımda ağrının hissedilmesi bu hastalığın özelliğidir. Bazı hastalar, propliteal arterin akut oklüzyonu gelişinceye kadar veya poststenotik dilatasyona bağlı tromboembolik komplikasyonlar gelişinceye kadar asemptomatiktir[6]. Olgumuzda daha sinsi bir başlangıç ve ilerleyicilik söz konusu idi.

Klinik muayenede, komplikayon gelişmemiş hastalarda aktif plantar fleksiyon ve pasif dorsifleksiyon gibi pedal manevralarla distal nabızların kaybolması ya da dolgunluğun azalması popliteal arter emntrapment sendromunu düşündürmelidir. Olgumuzda sol alt ekstremite vasküler muayenesinde bu manevralarla distal nabızlarda değişiklik saptanmadı.

Son zamanlarda kontrastlı komputerize tomografinin tanıda yararlı olduğu rapor edilmiştir[7]. Fakat anjiografinin hala değerini koruması tomografinin kullanılırlığını sınırlı tutmaktadır. Özellikle Tip I propliteal entrapment sendromunda arteriografik bulgular çok belirgindir. İleri derecede medial deviyasyon gösteren popliteal arter görüntüsüne ek olarak, poststenotik dilatasyon, popliteal arter anevrizması, artmış kollateral dolaşım, popliteal arter oklüzyonu diğer arteriografik bulgulardır.

Olgumuzun arteriografik incelemelerde sağ popliteal arter stenozu, bilateral medal deviyasyon ve bilateral poststenotik dilatasyon saptandı. Aktif plantar fleksiyon ve pasif dorsifleksiyon yapılarak çekilen arteriyografiler, bu manevraların Tip II formunda da değerli olabileceğini göstermektedir.

Doğumsal bir patoloji olması nedeniyle tıbbi yaklaşımın yeri yoktur. Hastalara erken tanı konularak kalıcı yapısal arter hasarı olmadan ameliyatta dekompresyon yapılmalıdır. Böyle olgularda basit miyotomi yeterli olmaktadır. Komplikasyon gelişmiş ise grekli vasküler cerrahi yaklaşım yapılmalıdır. Böyle olgularda basit miyotomi yeterli olmaktadır Komplikasyon gelişmiş ise gerekli vasküler cerrahi yaklaşım yapılmalıdır. Olgumuzda kalıcı yapısal arter hasarı olmadığı için miyotomi yapılmış ve iyi bir sonuç alınmıştır. Komplikasyon gelişmeden ameliyata alınan hastalrda mükemmel sonuçların alındığı bildirilmiştir[6].

Kaynaklar

1. Love JW, Wheln TJ: Popliteal artery entrapment syndrome. Am J Surg 1985, 109:620.
2. Stuart TPA: A note on a variation in the course of the popliteal artery. J Anat Physiol 1879, 13:162.
3. Rich N, Collins G, McDonald PT, Kozloff L, Clageet P, Collins J. Popliteal vascular entrapment. arch Curg 1979; 114: 1377-84.
4. Collins PS, McDonald PT, Lim RC: Popliteal artery entrapment: An evolving syndrome J Vas Surg 1989; 10-484.
5. Gibson MH, Mills MS, Johnson GE, Downs AR. Popliteal entrapment syndrome. Ann Surg 1977; 185: 341-8.
6. Schurmann G, etl. The popliteal artery entrapment syndrome; Presentation, morphology and surgical treatment of 13 cases. Eur J Vasc Surg 1990 Jun; 4(3) 223-31.
7. Williams LR, Flinn WR, et al. Popliteal artery entrapment: Diagnosis by computed tomography. J Vasc Surg 1986; 3:360.