Turkish Society of Cardiovascular Surgery

1988

17. Türk Kalp ve Damar Cerrahisi Derneği Kongresi

17-20 Kasım 2022 / Antalya, Türkiye

POSTER BİLDİRİLER

Turk Gogus Kalp Dama
2022;30(Suppl 1):S313-S430

Kapak Hastalıkları ve Cerrahisi

[EP-001]

A rare case: *Staphylococcus hominis* native aortic valve infective endocarditis

Esra Erturk Tekin[1], Bahar Aydinli[2]

[1]*Mersin City Education and Research Hospital, Department of Cardiovascular Surgery, Mersin, Türkiye*
[2]*Mersin City Education and Research Hospital, Department of Anesthesia and Reanimation, Mersin, Türkiye*

Background and Aim: There are several species of coagulase-negative Staphylococci (CoNS) that are part of the normal skin flora and are relatively noninvasive/low virulence organisms. CoNS are important pathogens in CoNS are the most common organism to cause prosthetic valve endocarditis (PVE) patients with prosthetic devices and are the most common pathogen associated with prosthetic valve endocarditis.

Methods: CoNS native valve infective endocarditis (NVIE) is rare. We describe a 55-year-old man with NVIE caused by *Staphylococcus hominis* (SHo).

Results: Patient's history had alcohol addiction that might have led to NVIE. And then we performed a valve replacement with cardiopulmonary bypass this patient.

Conclusion: There has been two reported cases of aortic NVIE due to SHo. As far as we know, we report the third case of SHo NVIE in a patient.

Keywords: *Staphylococcus hominis* infective endocarditis.

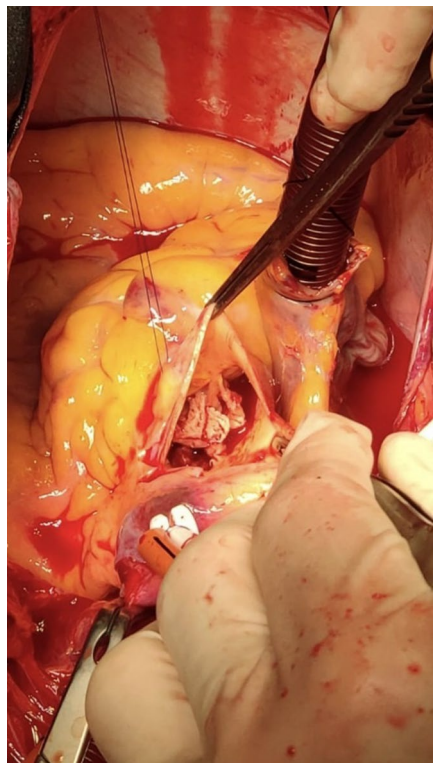

Figure 1.

Periferik Arter Hastalıkları ve Cerrahisi/Perkütan Girişimler

[EP-002]

Penetran yaralanmaya bağlı oluşan ve ciddi klodikasyo ile seyreden dev yüzeyel femoral arter psödoanevrizması: Olgu sunumu

Alper Selim Kocaoğlu, Sadettin Dernek

Eskişehir Osmangazi Üniversitesi Tıp Fakültesi Kalp Damar Cerrahisi Anabilim Dalı, Eskişehir, Türkiye

Giriş ve Amaç: Psödoanevrizma, arter duvarındaki bozulma sonucu damar içerisindeki kanın damar duvarı dışına çıkmak suretiyle oluşturduğu ve damar lümeni ile bağlantısı olan kitlesel yapılardır. Sağ uyluk lateralinden yaralanmasına rağmen sağ yüzeysel femoral arter medialinde psödoanevrizma saptanan hastamızda da görüldüğü üzere yaralanma bölgesiyle yaralanmanın her zaman paralellik göstermeyeceğini, bu nedenle penetran yaralanmalarda acil serviste yaranın değerlendirilmesi ve eksplorasyonunun ne kadar önemli olduğunu göstermek ve doğru teşhis ve ameliyat tekniği ile tedavi edilen psödoanevrizma tamiri olgusunu ve karşılaşılabilecek komplikasyonları literatür eşliğinde tartışarak sunmayı amaçladık.

Yöntem: Kırk gün önce kesici-delici alet yaralanması nedeniyle dış merkeze başvuran ve arteriyel yaralanma düşünülmemesi nedeniyle kesi sütürasyonu sonrası taburcu edilen hasta ciddi klodikasyo, ağrı ve parestezi nedeniyle tarafımıza başvurdu.

Bulgular: Hastanın başvurusunda ciddi klodikasyo, uyuşma ve ağrı şikayetleri mevcuttu. Yapılan fizik muayenesinde sağ uyluk orta kesimde ele gelen yaklaşık 15x8 cm boyutlarında, kollabe olmayan, zayıf pulsasyon hissedilen kitle mevcuttu. Bilateral femoral nabzı manuel hissedilen hastanın sağda popliteal, dorsalis pedis ve tibialis posterior nabızları manuel negatif, el Doppleri ile pozitifti. Ayakta soğukluk, solukluk benzeri iskemi bulgusu yoktu. Bilgisayarlı tomografik anjiyo (CT anjiyo) görüntüleri incelendiğinde hastanın yüzeyel femoral arterde (SFA) aktif dolum gösteren 6.7 cm x 10c m boyutlarında psödoanevrizması olduğu tespit edildi.

Tartışma ve Sonuç: Acil servise penetran travma nedeniyle yapılan başvurularda yaralanma bölgesi dikkatle değerlendirilmeli, yaralanma bölgesinin majör arteriyel yapılardan uzak olması nedeniyle arteriyel yaralanma olasılığı göz ardı edilmemeli, klinik ve radyolojik değerlendirmeler yapılmalıdır. Arter yaralanması teşhisinin geç konulduğu durumlarda oluşan psödoanevrizmaların teşhisi sonrasında da özellikle olgumuzda olduğu gibi dev anevrizma kitlesi olan hastalarda erken cerrahi tedavinin rüptüre bağlı mortalite ve arteriyel beslenme bozukluğuna bağlı morbidite risklerini azaltacağı kanaatindeyiz.

Anahtar sözcükler: Psödoanevrizma.

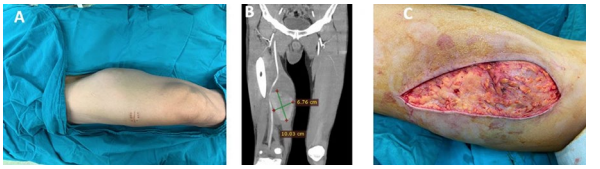

Şekil 1. **(a)** Psödoanevrizma kitlesinin ameliyat öncesi görüntüsü, **(b)** Psödoanevrizmanın CT anjiyografi görüntüsü, **(c)**Psödoanevrizma kesesi üzerinden yapılan cilt kesisi.

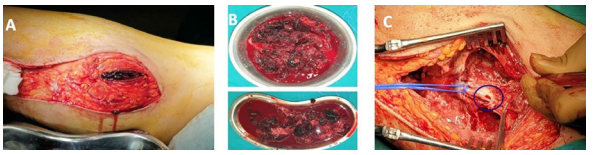

Şekil 2. **(a)** Psödoanevrizma kesesine yapılan kesi, **(b)** Psödoanevrizma kesesi içerisinden çıkarılan hematom ve kese içeriği, **(c)** Yüzeyel femoral arter üzerinde psödoanevrizmaya neden olan defekt.

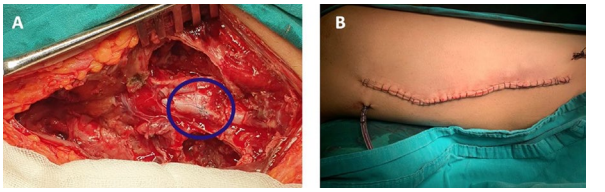

Şekil 3. **(a)** Yüzeyel femoral arterde primer onarım yapılan defektin onarım sonrası görüntüsü, **(b)** Kesi yerinin ameliyat sonrası görüntüsü.

Turk Gogus Kalp Dama
2022;30(Suppl 1):S313-S430

Asistan Bildiri

[EP-003]

Açık kalp cerrahisi sonrası parapleji ile bulgu veren akut tip A aort diseksiyonu

Burak Bozkurt, Yusuf Kağan Poçan, Anıl Karaağaç, Ozan Ertürk, Mehmet Kaplan

Dr. Siyami Ersek Göğüs, Kalp ve Damar Cerrahisi Eğitim ve Araştırma Hastanesi, Kalp ve Damar Cerrahisi, İstanbul, Türkiye

Giriş ve Amaç: Tip A aort diseksiyonu, açık kalp cerrahisi sonrası nadir görülen bir komplikasyondur. Tip A aort diseksiyonu sonrası parapleji nadir görülür. Serebrovasküler hastalıklar ve omurilik iskemisi paraplejinin nadir nedenleridir. Koroner arter baypas greftleme (KABG) ve mitral kapak replasmanı (MVR) sonrası parapleji gelişen hastalarda aort diseksiyonu akla gelmeli ve hastaya erken dönemde torakal aort bilgisayarlı tomografi anjiyografi çekilerek tanı kesinleştirilmelidir.

Yöntem: Kardiyopulmoner bypass altında KABG+ MVR yapılan hastaya parapleji gelişmesi üzerine çekilen bilgisayarlı tomografi (BT) anjiyografi sonucunda tip A aort diseksiyonu tanısı konulmuş ardından hastaya aksiller arter kanülasyonu ve DHCA (18 derece) altında suprakoroner aort replasmanı uygulanmıştır.

Bulgular: Koroner baypas ve mitral kapak replasmanı sonrası ameliyat sonrası birinci gün anlamlı uyanıklığı olan ve ekstübe edilen hastada torakal (Th) 10 seviyesi ve altında alt ekstremite motor kuvvet kaybı, ağrı ve sıcaklık duyusu kaybı gelişti. Derin tendon refleksleri (DTR) yoktu. Parapleji gelişen hastanın periferik arter nabızları normaldi. Hastaya sipinal manyetik rezonans görüntüleme yapıldı. Asendan aortta intramural hematom ile spinal ödem saptanan hastaya torakal aort BT anjiyografi çekildi. BOS drenajı yapıldı. Hastada tip a aort diseksiyonu saptandı. Acil ameliyata alınan hastanın ameliyat sonrası süreçte paraplejisi gerilemedi. Solunum sıkıntısı gelişen hasta entübe edildi. Ameliyat sonrası 1. ayda ventilatör ilişkili pnömoni nedeniyle exitus oldu.

Tartışma ve Sonuç: Açık kalp cerrahisi sonrası parapleji gelişen hastalarda santral nörolojik neden bulunamadığında aort diseksiyonu akla gelmeli ve ayrıcı tanı için BT torakal anjiyografi çekilmelidir.

Anahtar sözcükler: Aort diseksiyonu.

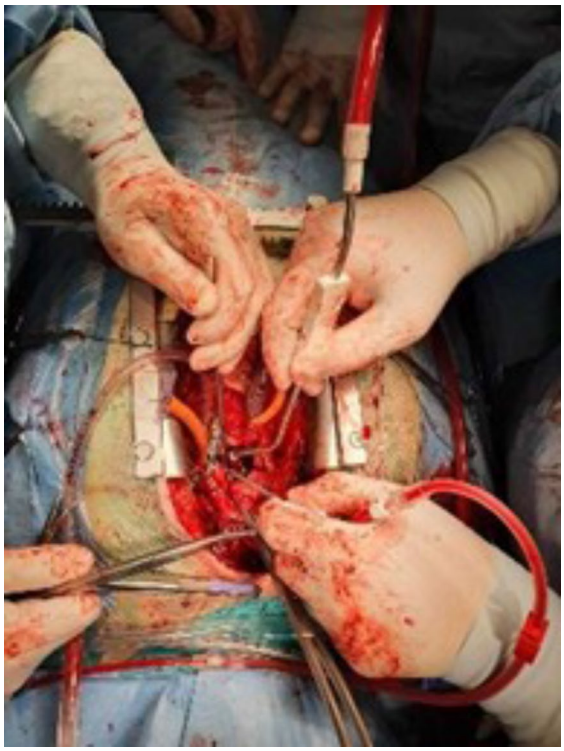

Şekil 1. Aortotomi sonrası diseksiyon flebi ve hematom görünümü.

Şekil 2. Tip A aort diseksiyonu.

Minimal İnvaziv, TAVI, Robotik Kalp Cerrahisi

[EP-004]

Minimally invasive resection of a giant right atrial myxoma: A case report

Emre Boysan[1], Osman Fehmi Beyazal[2], Renda Cırcı[1], Erol Şener[1]

[1]*Medicana International Ankara Hospital, Ankara, Türkiye*
[2]*Kırıkkale Yüksek İhtisas Hospital, Kırıkkale, Türkiye*

Background and Aim: Primary heart tumors are usually benign and the most common type is myxomas. Myxomas are mostly seen in the left atrium.

Methods: In this case report, minimally invasive surgical excision of a giant cardiac myxoma in the right atrium is presented.

Results: A 40-year-old male patient presented with shortness of breath for six months. No features were found in his examination and history. As a result of transesophageal echocardiography, there was a 6.3 x 4.8 cm diameter, multilobular, heterogeneous mass that prolapsed into the tricuspid valve and right ventricle in the right atrium, and formed relative tricuspid valve stenosis, adhered to the base of the right atrium inferior wall. The tricuspid annulus was 42 mm and mild tricuspid valve regurgitation was detected. Minimally invasive surgery was planned for the patient, and a 5 cm incision was made from the right 4th intercostal space after femoral and jugular cannulation. After right atriotomy, the entire mass with the right atrium free wall was excised, tricuspid ring annuloplasty was performed, and the right atrium was closed without using a patch. No blood product was used during and after the operation. He was extubated at the 4th hour postoperatively and discharged on the 4th day without any problem.

Conclusion: In patients with giant myxoma in the right atrium, surgery can be performed safely and effectively with minimally invasive methods. Thus, hospital and intensive care hospital stays can be reduced and better cosmetic results can be achieved.

Keywords: Giant right atrial myxoma.

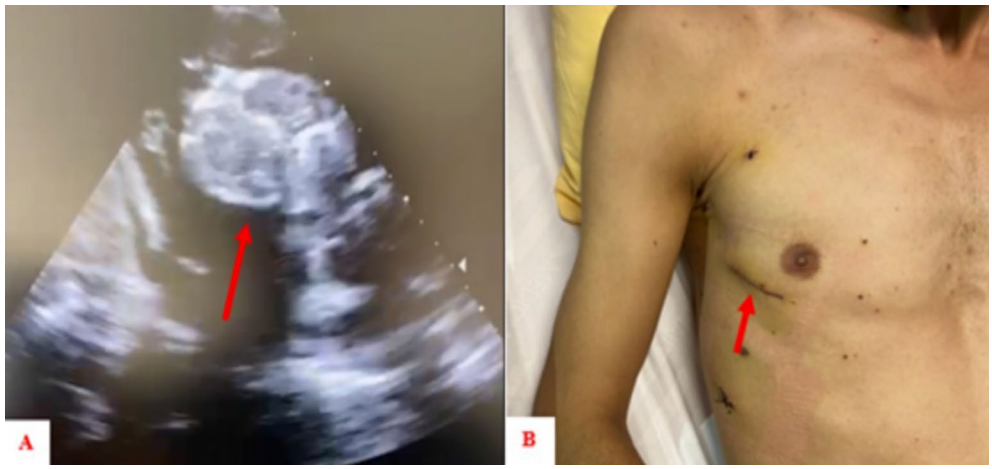

Figure 1. A. Echocardiographic view of right atrial myxoma with the prolapsed right ventricle. B. Postoperative view of the incision site.

Turk Gogus Kalp Dama
2022;30(Suppl 1):S313-S430

Çocuk Kalp ve Damar Cerrahisi/Erişkin Konjenital Kalp Hastalıkları

[EP-005]

Partial abnormal pulmonary venous drainage in a symptomatic adult patient without atrial septal defect: A case report

Osman Fehmi Beyazal[1], Ferit Kasımzade[2], İrfan Taşoğlu[2]

[1]*Kırıkkale Yüksek İhtisas Hospital, Kırıkkale, Türkiye*
[2]*Ankara City Hospital, Ankara, Türkiye*

Background and Aim: Partial abnormal pulmonary venous drainage (PAPVD) is a rare congenital anomaly defined as the entry of one or more pulmonary veins into the systemic circulation outside the left atrium, and is often associated with atrial septal defect (ASD).

Methods: In this case report, we present the operation of a symptomatic adult patient whose left upper pulmonary vein drained into the left brachiocephalic vein and was not accompanied by ASD.

Results: A 29-year-old male patient applied with the complaint of severe dyspnea for the last six months. No features were found in her examination and history. As a result of echocardiography; ejection fraction: was normal, ASD was not observed, pulmonary artery pressure was 30 mmHg, and mild mitral and tricuspid regurgitation was found. In pulmonary computed tomography angiography; it was found that the left upper pulmonary vein drains into the left brachiocephalic vein. Coronary angiography was normal. The ratio of pulmonary flow to systemic flow (Qp/Qs) in cardiac catheterization was 1.68. The operation was planned because the patient was symptomatic. After median sternotomy was performed, the abnormally drained left upper pulmonary vein was found and separated from the brachiocephalic vein and directly anastomosed to the left atrial appendage. He was extubated at the 6th hour postoperatively and discharged on the 5th day. He was discharged with acetylsalicylic acid and rivaroxaban. He is still being followed up without any symptoms in the 1st postoperative year.

Conclusion: Partial abnormal pulmonary venous drainage is a rare congenital anomaly and successful results can be obtained with surgical treatment, especially in symptomatic patients.

Keywords: Partial anomalous pulmonary venous drainage.

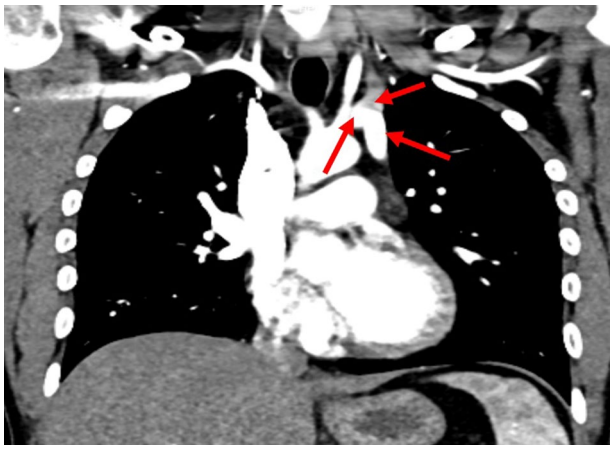

Figure 1. Left upper pulmonary vein and view of where it drains into the left brachiocephalic vein.

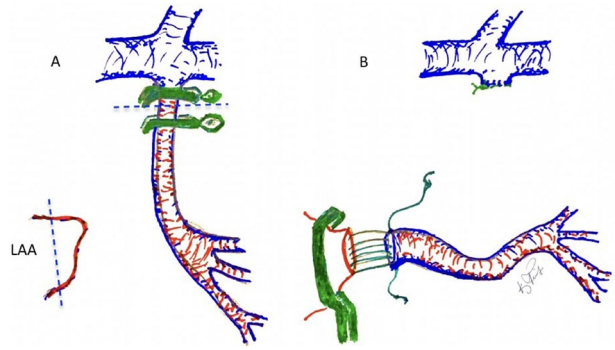

Figure 2. Schematic view of the operation.

Kapak Hastalıkları ve Cerrahisi

[EP-010]

Transventricular mitral valve replacement during left ventricular aneurysm repair

İlker Akar, Nuray Altındeğer Gülden, Mehmet Çeber

Tokat Gaziosmanpasa University Cardiovascular Surgery Department, Tokat, Türkiye

Background and Aim: Postinfarct left ventricular aneurysm associated with mitral valve regurgitation often requires surgical repair. A transventricular approach to the mitral valve avoids incision of the right or left atrium, and can provide for safe and reliable surgical intervention.

Methods: A 63-year-old man was transferred to our center with a diagnosis of posterolateral post-myocardial infarction left ventricular aneurysm, severe mitral regurgitation due to the rupture of chorda tendinea. He was admitted to catheter laboratory immediately. Coronary angiography revealed the total occlusion of the right coronary artery (RCA). The left anterior descenden and circumflex artery was normal. RCA flow was restored by drug eluted stent. A percutaneous intraaortic balloon pump was placed. After 5 days of hospitalization with intra-aortic balloon pump and inotropic agent support, the patient underwent surgery. Mitral valve replacement via ventriculotomy incision was performed then left ventricle was restored with pericard strengthened PTFE cardiac patch.

Results: The intraaortic balloon pump was extracted at postoperative 4th day. The patient experienced an uneventful postoperative recovery and was discharged to home 10 days after the operation. He came to regular checkups after the operation. He is at the 5th year of the operation and leads a healthy life.

Conclusion: At the patients whom have an indication for ventriculotomy, because of non-atrial incision and shorter operation time, concomitant mitral valve surgery performed via left ventricle may be an alternative technique to atrial approach.

Keywords: Ischemic mitral valve regurgitation, transventricular approach, left ventricular aneurysm.

Turk Gogus Kalp Dama
2022;30(Suppl 1):S313-S430

Kalp Yetmezliği, Transplantasyon ve Mekanik Destek Sistemleri

[EP-012]

Late outflow graft stenosis of left ventricular assist device and endovascular treatment

Sedat Karaca[1], Şennur Kızılağaç[1], Denizcan Başaran[1], Ümit Kahraman[1], Celal Çınar[2], Çağatay Engin[1], Tahir Yağdı[1], Mustafa Özbaran[1]

[1]*Ege Üniversitesi Tıp Fakültesi Kalp ve Damar Cerrahisi Anabilim Dalı, İzmir, Türkiye*
[2]*Ege Üniversitesi Tıp Fakültesi Radyoloji Anabilim Dalı, İzmir, Türkiye*

Background and Aim: LVAD-related complications are seen in different clinical variations with the widespread use of LVADs. Some of these complications are seen as related to outflow grafts. In this case report, we aim to share a 57-year-old male patient, who had outflow graft stenosis and the endovascular treatment.

Methods: A 57-year-old male patient admitted to the hospital with low LVAD flow. The patient's lactate dehydrogenase level slightly elevated. No hematuria was observed. When low flow rate continued in LVAD values in the follow-up, computed tomography angiography evaluation was performed for further examination, and outflow graft stenosis was diagnosed in the anastomosis between the outflow graft and the ascending aorta.

Results: The patient was operated under general anesthesia, heparinization was provided so that the ACT value of the patient was 400. Angiographic imaging confirmed the diagnosis of short segment high-grade stenosis in outflow graft. After the stenotic segment was passed with a guide wire, a balloon expandable graft was implanted. During the balloon expandable stent graft deployment, the LVAD was completely stopped, and the RPM was gradually increased to its previous speed after the stent graft was deployed. There were not any cardiac impairment or malignant arrhythmia or unstable hemodynamic statement during the balloon inflation for the stent expansion. Optimal graft stent patency was observed in control angiograms. The logfiles showed that LVAD flow increased after balloon expandable stent was applied to the patient.

Conclusion: Even though long-term results are unclear, percutaneous transcatheter interventions may be effective and safe for LVAD outflow graft stenosis.

Keywords: Outflow graft stenosis.

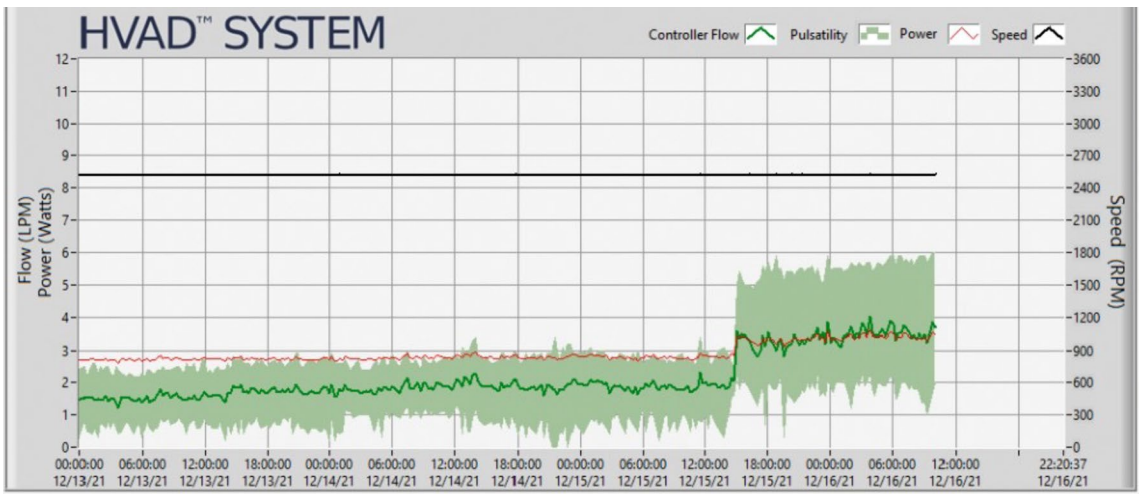

Figure 1.

Koroner Arter Hastalıkları ve Cerrahisi

[EP-014]

Veno-arteriyel ekstrakorporeal membran oksijenasyonu ile desteklenen acil atan kalpte koroner baypas greft cerrahisi: Olgu sunumu

Yücel Özen, Murat Uğur, Ayşegül Durmaz, Merve Cünürlü

İstanbul Sancaktepe Şehit Prof. Dr. İlhan Varank Eğitim ve Araştırma Hastanesi, Kalp Damar Cerrahisi Servisi, İstanbul, Türkiye

Giriş ve Amaç: Mekanik dolaşım destek cihazları, özellikle veno-arteriyel ekstrakorporeal membran oksijenasyon (VA-ECMO) cihazları, yüksek riskli hastalarda karmaşık kardiyak işlemleri desteklemek için giderek fazla kullanılmaktadır.

Yöntem: Akut miyokart enfarktüsü sonucu gelişen kardiyak arrest ile acil servise gelen VA-ECMO desteği altında atan kalpte koroner arter baypas greftleme (KABG) ameliyatı uyguladığımız hastayı bildiriyoruz

Bulgular: Hastamız ECMO'dan ayrılarak şifa ile taburcu edildi. Raporumuz, karmaşık koroner anatomisi ve stabil olmayan hemodinamiği olan hastalarda KABG cerrahisi sırasında dolaşımı desteklemek için kardiyopulmoner baypas (CPB) makinesi yerine VA-ECMO'nun kullanılabileceğini göstermektedir.

Tartışma ve Sonuç: Bu tür hastaların uzun vadeli sonuçlarına odaklanan gelecekteki çalışmalar, muhtemelen bu tür hastaların optimal yönetiminin oluşturulmasına yardımcı olacaktır.

Anahtar sözcükler: Ekstrakorporeal membran oksijenasyon kardiyopulmoner baypas.

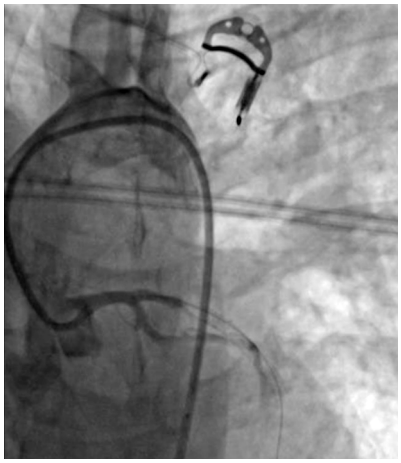

Şekil 1. Tromboze LAD.

Şekil 2. LAD anjiyo işlemi.

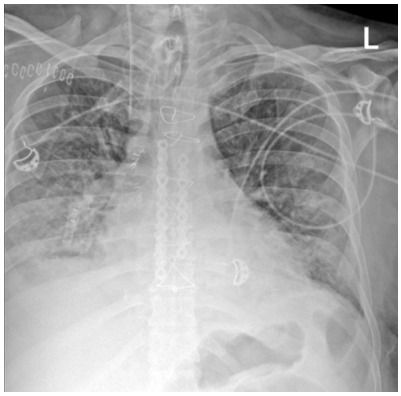

Şekil 3. ECMO öncesi.

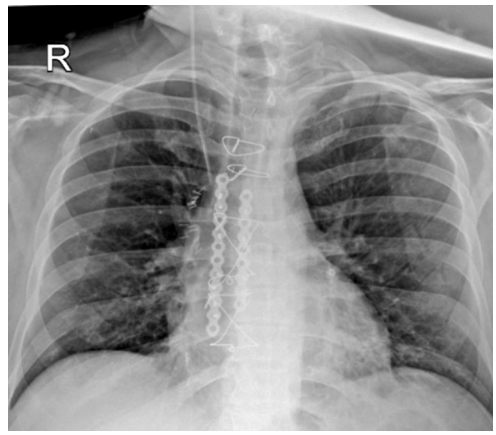

Şekil 4. Taburcu filmi.

Turk Gogus Kalp Dama
2022;30(Suppl 1):S313-S430

Aort (Torakal) Patolojileri ve Cerrahisi/Endovasküler Girişimler

[EP-015]

Complicated acute type B aortic dissection with coarctation

İsa Civelek[1], Mehmet Ali Türkçü[2], Göktan Aşkın[2], Şeref Alp Küçüker[2]

[1]*Polatlı Duatepe State Hospital, Ankara, Türkiye*
[2]*Ankara City Hospital, Ankara, Türkiye*

Background and Aim: Patients with aortic coarctation can be undiagnosed before a complication occurs. Combination of aortic coarctation and acute type B aortic dissection is a rare but possibly fatal condition. Ischemic symptoms may necessitate immediate intervention.

Results: A 49-year-old man who has abdominal and lower limb ischemia presented to ER. His CTA showed an isthmic aortic coarctation and ATBAD beginning just after the coarctation. Fenestration at the proximal site of the dissection flap was performed and after the procedure, his symptoms subsided. Two months later, the coarcted aorta was replaced with a #20 mm Dacron graft through 4th intercostal thoracotomy. The right femoral artery and vein were used for distal perfusion. The anastomosis was fashioned to perfuse both lumens to avoid malperfusion. The patient was discharged on the 5th day. All of the visceral branches of the aorta were originating from the true lumen except the right renal artery was originating from both lumens and the rest of the visceral branches from the true lumen. At the first-year follow-up, the patient was still asymptomatic.

Conclusion: The relation between aortic coarctation and dissection is a known phenomenon. However, a post-coarctation aortic dissection is thought to be an unlikely event due to its hypotensive state. In our opinion, the turbulent flow pattern from coarctation and large collateral arteries may be a factor in developing dissection. In complicated cases which require emergency intervention, less invasive treatment strategies must be considered. Consultations and deciding the treatment plan as a team with the patient, always improve the outcome.

Keywords: Aortic coarctation.

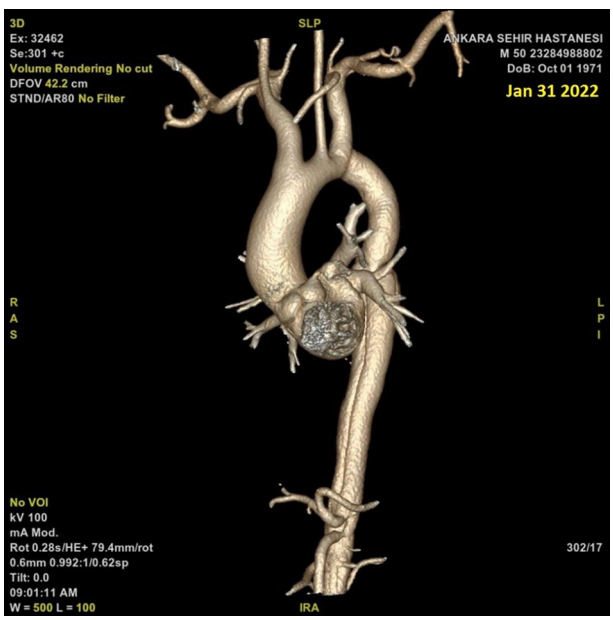

Figure 1. Postoperative CTA 3D image of the aorta. In the postoperative images, repaired aorta is present. Both lumens are open and the true lumen have expanded. The visceral arteries are not occluded and originating from both lumens.

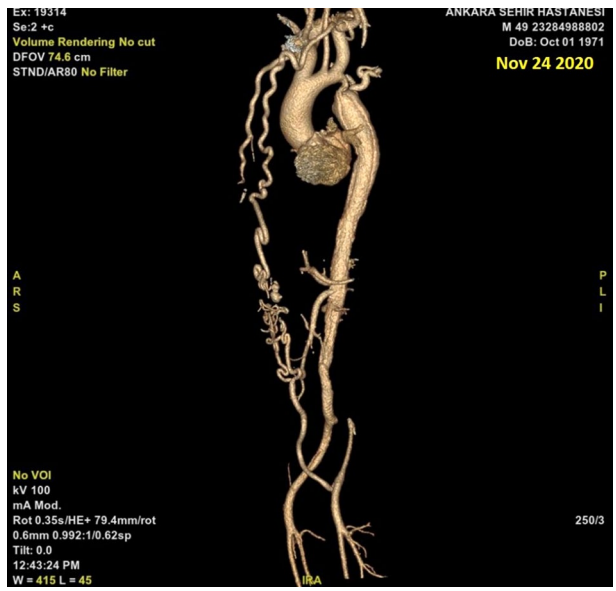

Figure 2. Preoperative CTA 3D image of the aorta. Aortic coarctation is clearly visible and the left iliac artery occlusion is also present. The visceral branches are originating from the true lumen which is extremely narrowed also referred to as pseudo-coarctation.

Koroner Arter Hastalıkları ve Cerrahisi

[EP-016]

Nadir bir koroner arter anomalisi: Sağ koroner sinüsten çıkan tek koroner arter anomalisi

Ersin Çelik[1], Ahmet Rıfkı Çora[1], Kadir Burhan Karadem[2]

[1]*TC. SB. Isparta Şehir Hastanesi Kalp ve Damar Cerrahi Kliniği, Isparta, Türkiye*
[2]*Süleyman Demirel Üniversitesi Tıp Fakültesi Kalp Damar Cerrahisi Anabilim Dalı, Isparta, Türkiye*

Giriş ve Amaç: Genel poplülasyondaki sıklığı tam olarak bilinememekle birlikte koroner arter çıkış anomalileri koroner anjiyografi serilerinde yaklaşık %1 oranında görülmektedir. Tek koroner ostiyumdan çıkan koroner arter anomalisi ise %0.03-0.4 gibi çok daha düşük oranda gözlenen bir koroner çıkış anomalisidir. Sol ana koroner arterin sağ koroner sinüsten sağ koroner arter ile birlikte tek ostiyum şeklindeki çıkış anomalisinin koroner dolaşım üzerine etkisi tam olarak bilinememekle birlikte olgular asemptomatik seyredebileceği gibi anjinal semptomlardan ani kardiyak ölüme kadar gidebilen geniş bir yelpazede bulunabilirler.

Bulgular: Stabil anjina şikayeti ile kardiyoloji kliniği tarafından yapılan koroner anjiyografi neticesinde üç damar koroner arter hastalığı ve koroner arter çıkış anomalisi saptanan 70 yaşında erkek hastaya koroner arter baypas cerrahisi (KABG) kararı alındı. Koroner anjiyografide sol ana koroner arterin sağ koroner arter ostiyumundan sağ koroner arter ile birlikte çıktığı saptandı (Şekil 1). Hasta elektif şartlarda ameliyat edildi. Kardiyopulmoner baypas altında sol ön inen arter ile sol internal mamarian arter, optus marjin 2 ile safen ven ve sağ koroner arter ile safen ven greftleri kullanılarak KABGX3 cerrahisi uygulandı. Ameliyat sonrası yedinci günde sorunsuz taburcu edilerek poliklinik takibine başlandı.

Tartışma ve Sonuç: Sonuç olarak koroner arter çıkış anomalileri içerisinde tek koroner ostiyumdan çıkışlı koroner arter son derece nadir görülmekle birlikte kardiyoloji ve kalp damar cerrahisi uzmanlarında yapılacak girişimsel işlemler ve cerrahi işlemlerde mutlaka akılda tutulması gereken bir durumdur.

Anahtar sözcükler: Koroner arter çıkış anomalisi.

Şekil 1. Tek bir ostiumdan çıkan koroner arter.

Turk Gogus Kalp Dama
2022;30(Suppl 1):S313-S430

Koroner Arter Hastalıkları ve Cerrahisi

[EP-017]

Koroner arter baypas cerrahisi sonrası nadir bir komplikasyon: Sekizbuçuk sendromu

Zehra Kurşunlu, Zeynep Yıldız, Mehmet Emre Elçi, Abdullah Kemal Tuygun

Dr. Siyami Ersek Göğüs, Kalp ve Damar Cerrahisi Eğitim ve Araştırma Hastanesi, Kalp ve Damar Cerrahisi, İstanbul, Türkiye

Giriş ve Amaç: Paramedianpontin lezyonlarında bir buçuk sendromu ile birlikte periferik fasiyal paralizi birlikteliğinin görüldüğü klinik tablo sekiz buçuk sendromu olarak adlandırılır. Koroner arter baypas greft (KABG) sonrası gelişen serebrovasküler iskemik olaylarda nadir karşılaşılan bir serebrovasküler olay tablosudur.

Olgu Sunumu: Altmış dört yaşında erkek hastada KABG sonrası birinci gün bakış kısıtlılığı ve sol periferik fasiyal paralizi gözlemlendi. Nörolojik muayenesinde sol gözde hem içe hem dışa bakışı kısıtlıydı, sağ gözde ise içe bakışı kısıtlı ve sağ göz primer pozisyonda hafif laterale deviye idi. Bu bulgularla 1.5 sendromu olarak değerlendirilen hastanın ayrıca sol yüzde periferik tip fasiyal paralizi mevcuttu. Ekstremitelerde motor defisit yoktu. Diğer tüm nörolojik muayenesi normaldi. Hastaya aynı gün çekilen kraniyal difüzyon MR'da sol pons paramedian pontin tegmentum posteriorda tek kesitte görülen ve ADC haritalamasında karşılığı olan akut enfarkt ile uyumlu lezyon görüldü (Şekil 1,2). Hasta klinik tablo ve difüzyon MR görüntüleri ile 8,5 sendromu olarak değerlendirildi. Antiagregan alan hastaya kiloya uygun tedavi dozunda DMAH başlandı. Ameliyat sonrası dördüncü gün kontrol muayenesinde sol göz içe bakış paralizisinin düzeldiği görüldü. Hasta oral antikoagülan tedavi ile taburcu edildi.

Tartışma ve Sonuç: Nadir bir sendrom olan 8,5 sendromunun KABG sonrası görülen serebrovasküler olaylarda (%1,3-4,3) akla gelmesi, hastaya dikkatli nörooftalmolojik muayene yapılmasını ve difüzyon MR çekilerek erken tanı konulmasını sağlar. Buna bağlı olarak da hasta erken tedavi ve nörolojik rehabilitasyon şansı bulabilir.

Anahtar sözcükler: Sekizbuçuk sendromu.

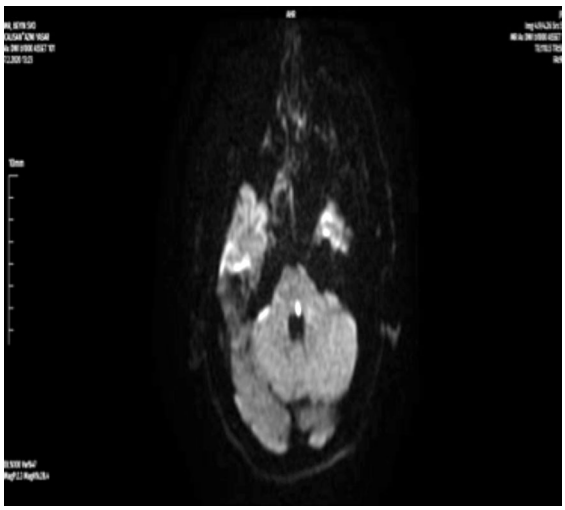

Şekil 1. Difüzyon ağırlıklı görüntüde hiperintens alan.

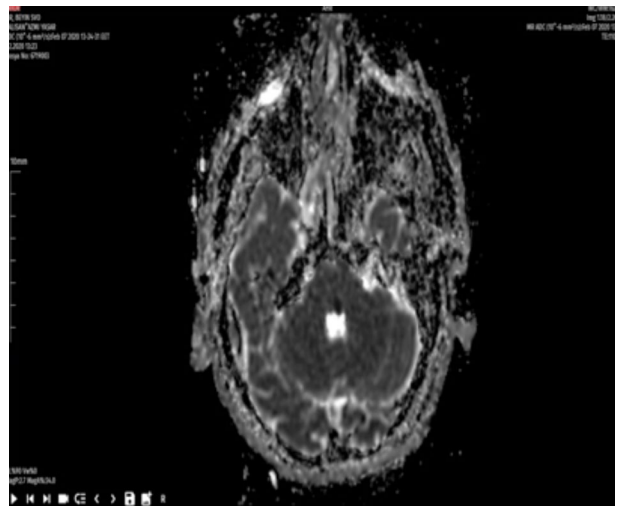

Şekil 2. ADC haritalaması (hipointens) akut enfarkt görünümü.

Koroner Arter Hastalıkları ve Cerrahisi

[EP-018]

Koroner arter baypas cerrahisi sonrası percheron arter enfarktı

Zehra Kurşunlu, Zeynep Yıldız, Mehmet Emre Elçi, Abdullah Kemal Tuygun

Dr. Siyami Ersek Göğüs, Kalp ve Damar Cerrahisi Eğitim ve Araştırma Hastanesi, Kalp ve Damar Cerrahisi, İstanbul, Türkiye

Giriş ve Amaç: Koroner arter baypas greft cerrahisi sonrasında serebrovasküler olay gelişme oranı %1,3-4,3'dür. Percheron arterin oklüzyonuna bağlı iskemik inme son derece nadirdir.

Olgu Sunumu: Kırk altı yaşında, aterosklerotik kalp hastalığı nedeniyle KABGx1 ameliyatı uygulanan, hipotiroidi, hiperlipidemi öyküsü olan erkek hastada, ameliyat günü ekstübasyon sonrası bilateral vertikal bakış paralizisi, bilateral pitozis, konfüzyon ve hafıza bozuklukları gözlendi. Kraniyal BT'de akut patoloji görülmedi, servikal BT anjiyografisinde bilateral İCA proximalinde %50 darlık saptandı. Çekilen kraniyal difüzyon MR'da bilateral paramedian talamik bölgede akut enfarkt ile uyumlu difüzyon kısıtlılığı (Şekil 1, 2) görülmesi ve nörolojik muayene bulguları eşliğinde Percheron arter enfarktı düşünüldü. Hastaya birinci gün fraksiyone heparin, ikinci gün amantadin 200 mg/gün infüzyonu başlandı. Ameliyat sonrası beşinci günde nörolojik bulgular tamamen düzeldi. Tedaviye ikili antiagregan ile devam edildi ve hasta bu tedavi ile taburcu edildi.

Tartışma ve Sonuç: Percheron arter popülasyonun %4-12'sinde bulunan nadir bir nörovasküler anatomik varyant olup oklüzyonundan bilateral paramedian talamus tek veya orta beyin ile birlikte etkilenir. Etiyolojide en çok kardiyoembolik olaylar suçlanmaktadır. Enfarktın tipik triadı değişen kognitif durum, vertikal bakış paralizisi ve hafıza bozukluğu olarak belirtilmekle birlikte eşlik eden geniş bir klinik spektrumun olabilmesi ve erken dönemde çekilen kraniyal BT'nin normal olarak değerlendirilmesi tanıyı zorlaştırır. KABG sonrası gelişen iskemik inmelerde Percheron arter enfarktının da klinisyen tarafından düşünülmesinin tedavide yüz güldürücü sonuçlar alınmasını sağlayacağını düşünmekteyiz.

Anahtar sözcükler: Percheron arter.

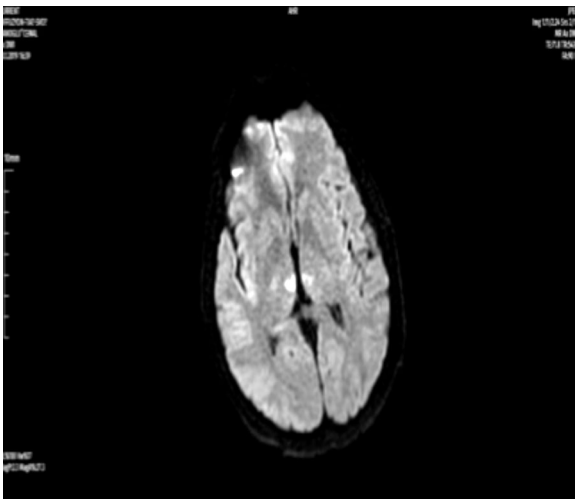

Şekil 1. Difüzyon ağırlıklı MR görüntü (hiperintens).

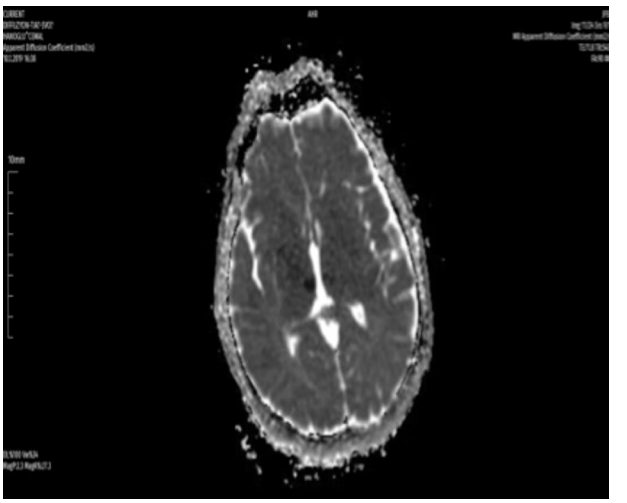

Şekil 2. ADC haritası paramedian talamik enfarkt (hipointens).

Turk Gogus Kalp Dama
2022;30(Suppl 1):S313-S430

Çocuk Kalp ve Damar Cerrahisi/Erişkin Konjenital Kalp Hastalıkları

[EP-025]

Tüberosklerozlu yenidoğan hastada rabdomyom rezeksiyonu olgu sunumu

Zeynep Gülben Kük Özalp, Ali Rıza Karaci

İstanbul Prof. Dr. Cemil Taşçıoğlu Şehir Hastanesi Çocuk Kalp ve Damar Cerrahisi Kliniği, İstanbul, Türkiye

Giriş ve Amaç: Çocukluk çağında en sık karşılaşılan kardiyak tümör rabdomyom olup, tüberoskleroz tanılı hastaların yaklaşık yarısında karşımıza çıkmaktadır. Tüberoskleroz ek sık görülen tek gen hastalığı olup 10000 canlı doğumda bir görülmektedir. Rabdomyomlar benign özellikli, multipl kitleler olup sıklıkla aritmilere ve zaman zaman yerleşim yerinden kaynaklı olarak hemodinamik sorunlara yol açmaktadır ve bu nedenle ameliyat endikasyonu oluşmaktadır.

Olgu: Tüberoskleroz tanılı 4,6 kg ağırlığındaki yenidoğan hastamızın sol ventrikül çıkım yolunda yerleşimli aortik anülüse doğru hareketli olduğu izlenen ve 80-85 mmHg pik gradient oluşturan mobil kitle tespit edildi. Hastaya 27 günlük iken tarafımızca intrakardiyak kitle rezeksiyonu yapıldı. Perioperatif epikardiyal ve ameliyat sonrası ekokardiyografik değerlendirmelerinde rezidü darlık izlenmeyen hasta ameliyat sonrası ikinci gün ekstübe edildi. Yoğun bakım takibinde kısmi atelektazi ve SVT nedeniyle yatışı uzayan hasta ameliyat sonrası 28. gün taburcu edildi.

Tartışma ve Sonuç: Olgu, yenidoğan döneminde cerrahi girişim gerektirecek kardiyak kitlelerin nadir olmasıyla birlikte tüberosklerozun sık görülen bir hastalık olması nedeniyle erken tanı ve tedavinin önemini vurgulamak amacıyla sunulmuştur.

Anahtar sözcükler: Rabdomiyom.

Çocuk Kalp ve Damar Cerrahisi/Erişkin Konjenital Kalp Hastalıkları

[EP-026]

COVID-19 enfeksiyonu sonrası tanı alan yetişkin ortak atriyum: Olgu sunumu

Ekin Can Çelik, Halil Bilal Sayi, Adnan Yalçınkaya, Ali Ümit Yener

Antalya Eğitim ve Araştırma Hastanesi Kalp ve Damar Cerrahisi Kliniği, Antalya, Türkiye

Giriş ve Amaç: Ortak atriyum; çoklu malformasyonlarla seyreden, sendromik durumlarla birlikte görülebilen nadir bir konjenital kalp hastalığıdır. İleri yaşa kadar tanı konulamayan, ek malformasyonların etkisi veya hemodinamik kötüleşme sonucunda tanı alarak hastalık yönetimi paylaşılan çeşitli ortak atriyum olguları bulunmaktadır. Bu yazımızda 49 yaşında, COVID-19 enfeksiyonu geçirene kadar tanı almamış ortak atriyum olgusunun klinik sürecini paylaşmaktayız.

Yöntem: Kırk dokuz yaşında kadın hasta, pulmoner faz COVID-19 enfeksiyonundan üç ay sonra konjestif kalp yetmezliği kliniği ile ayaktan hasta olarak başvurdu. Kronik kalp yetmezliği, erişkin konjenital kalp hastalıklarının sık rastlanır bulgularına rastlanmadı. Kandaki oksijen satürasyonu %88 izlendi. Ekokardiyografik incelemelerde interatriyal septum yokluğu ve tek atriyoventriküler kapak tespit edildi. Detaylı inceleme ve hazırlık sonrası perikardiyal yama ile interatriyal septum oluşturulması ve atriyoventriküler valvüloplasti ameliyatı yapıldı. Sorunsuz ameliyat sonrası süreç sonrası taburcu edilen hasta ayaktan kontrollerle takip edilmektedir.

Bulgular: Doğuştan tam işitme kaybı ve afazisi olan hastanın, düzensiz kalp ritmi, geç sistolik üfürüm ve s2 bölünmesi dışında muayene bulgusu saptanmadı. Yapılan transözefajiyal ekokardiyografide IAS yokluğu, tek atriyum - biventriküler yapı (cor triloculare), pulmoner hipertansiyon ve perikardiyal efüzyon tespit edildi. Eşlik eden malformasyonların değerlendirilmesi amacıyla çekilen bilgisayarlı tomografide mevcut patolojinin yapısal değişiklikleri dışında anomali saptanmadı. Cerrahi sırasında ileri derecede genişlemiş ortak atriyum, bölünmüş atriyoventriküler kapak dışında majör patoloji saptanmadı. Ameliyat sonrası 1. günde servis takibine alınan hasta, sekizinci günde taburcu edildi.

Tartışma ve Sonuç: Dikkatli klinik yönetim ve kompleks cerrahi işlemlere gereksinim duyması sebebiyle erişkin konjenital kalp hastalıkları kalp cerrahisinin önemli bir bölümünü oluşturmaktadır. COVID-19 pandemisi sürecinde erişkin konjenital kalp hastalıkları COVID-19 enfeksiyonunu etkisiyle klinik olarak ağırlaşabilmektedir.

Anahtar sözcükler: Ortak atriyum.

Şekil 1. Ameliyat öncesi kontrastlı BT görüntüleme; aksiyel kesit.

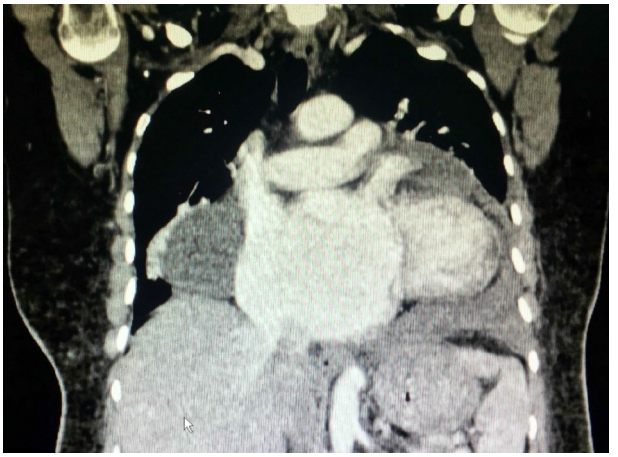

Şekil 2. Ameliyat öncesi kontrastlı BT görüntüleme; koronal kesit.

Turk Gogus Kalp Dama
2022;30(Suppl 1):S313-S430

Kalp Yetmezliği, Transplantasyon ve Mekanik Destek Sistemleri

[EP-027]

Successful treatment of 26 weeks pregnant women with severe COVID-19 infection with extracorporeal membrane oxygenation

Murat Ugur[1], Yucel Ozen[1], Esra Adiyeke[2], Niyazi Tug[3]

[1]*University of Health Sciences, Sancaktepe Sehit Professor Doctor Ilhan Varank Education and Research Hospital, Department of Cardiovascular Surgery, Istanbul, Türkiye*

[2]*University of Health Sciences, Sancaktepe Sehit Professor Doctor Ilhan Varank Education and Research Hospital, Department of Anesthesiology and Reanimation, Istanbul, Türkiye*

[3]*University of Health Sciences, Sancaktepe Sehit Professor Doctor Ilhan Varank Education and Research Hospital, Department of Obstetrics and Gynecology, Istanbul, Türkiye*

Background and Aim: Extracorporeal membrane oxygenation (ECMO) is an invasive support system applied when conventional treatment options are insufficient in patients with Covid-19 infection. We present the successful treatment of our patient who had COVID-19 infection in the 26th week of pregnancy with ECMO.

Methods: A 42-year-old 26 weeks pregnant patient was admitted to our with the infection of COVID-19. She had severe pulmonary involvement. She conceived with in vitro fertilization and the fetus was estimated as 1030 grams. On the third day of hospitalization, the patient was electively intubated due to increased carbon dioxide and decreased oxygen saturation. Due to the lack of improvement in oxygenation despite intubation, venovenous ECMO support was initiated. For anticoagulation, bivalirudin infusion was administered. Propofol, remifentanil, and rocuronium were preferred for sedation because they were in group C. Fetal heart rate and movement were constantly followed up by obstetricians.

Results: The patient was awakened while on ECMO support. When the patient's consciousness and cooperation were restored, the patient was extubated on the 5th day of ECMO support. She weaned from ECMO after 14 days. She was discharged from the hospital at the 29th week of her pregnancy. She delivered the baby at her 38th gestational week by elective cesarean section. The baby was 3,190 gr. male and completely healthy.

Conclusion: In severe COVID-19 infection and pregnancy, ECMO might be helpful to avoid morbidity and mortality secondary to extreme prematurity. Management could be individualized according to nonstress test, fetal Doppler ultrasonography and patient clinical condition under anesthetic agents.

Keywords: Acute respiratory distress syndrome; COVID-19; extracorporeal membrane oxygenation; pregnancy.

Koroner Arter Hastalıkları ve Cerrahisi

[EP-028]

Successful surgical treatment of delayed LV pseudoaneurysm

Büşra Zehra Karaayak, Şahin İşcan, Hidayet Onur Selçuk, Tahsin Murat Tellioğlu, Yüksel Beşir, Ali Gürbüz

İzmir Katip Çelebi Üniversitesi Atatürk Eğitim ve Araştırma Hastanesi, İzmir, Türkiye

Background and Aim: Left ventricular (LV) pseudoaneurysm is a rare complication of myocardial infarction that can occur early or late time period. It may present with rupture, or it may be seen as self-limited in the late period. In this case, we aimed to present a case of giant left ventricular pseudoaneurysm originating from an aneurysm in the lateral wall of the left ventricle and confined to the pericardium.

Methods: A 52-year-old male patient was admitted to the cardiology department with exertional dyspnea. Echo showed EF 45%, advanced mitral insufficiency, LV pseudoaneurysm of 4x4 cm in the LV anterolateral wall. In coronary angiography, there were lesions causing 70% stenosis in LAD and 80% stenosis in OM1 and OM2.

Results: The patient was scheduled for surgical treatment. Cardiopulmonary bypass was initiated with aorta-bicaval cannulation. The patient was cooled to 28 °C and cardiac arrest was achieved with del-Nido cardioplegia. LV pseudoaneurysm was opened and repaired with single and continuous prolene sutures using daflon felt (Figure 1,2). LIMA-LAD, Ao-OM1, Ao-OM2 bypasses were performed. Replacement was performed with 31 mechanical mitral valve. The operation was terminated without any problems. The patient was taken to the intensive care unit on the postoperatif period. After four days, he was followed contiuned in the service for four days. He was discharged with recovery on the 12th day of his hospitalization.

Conclusion: Left ventricular pseudoaneurysms, which have high morbidity and mortality rates, are rare wate seens in the late period. These cases which require a complicated surgical procedure can successfully be treated with appropriate surgical technique.

Keywords: Left ventricular pseudoaneurysm.

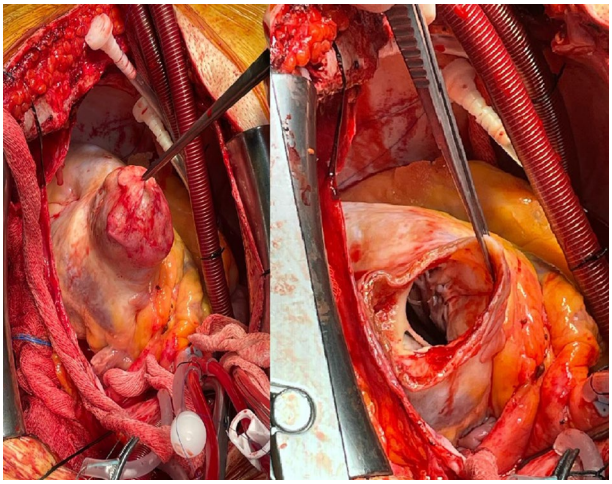

Figure 1.

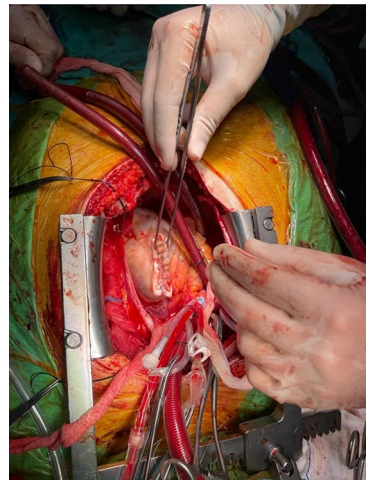

Figure 2.

Turk Gogus Kalp Dama
2022;30(Suppl 1):S313-S430

Kapak Hastalıkları ve Cerrahisi

[EP-029]

Sağ ventrikülde bir dev: Kalbin kalsifiye amorf tümörü

Timuçin Aksu, Mervan Akyol, Hasan Coşkun, Muhammed Bayram, Zinar Apaydın, Soner Sanioğlu, Taner İyigün

İstanbul Mehmet Akif Ersoy Eğitim ve Araştırma Hastanesi, Kalp Damar Cerrahisi Kliniği, İstanbul, Türkiye

Giriş ve Amaç: Kardiyak kalsifiye amorf tümörler nadir görülen ve benign kitlelerdir. Genellikle sol ventriküle ve mitral kapak üzerine yerleşirler, daha nadir olarak tüm kalp boşluklarında görülebilirler. Senkop şikayeti ile semptomları başlayan ve kardiyak kalsifiye amorf tümör tespit edilen, 22 yaşındaki kadın hasta tartışıldı.

Olgu Sunumu: 22 yaşındaki olguda triküspit kapakta anüler dilatasyona sekonder ileri yetersizlik akımı, triküspit kapak altında posteriordan başlayan tüm RVOT'u dolduran 52x16 mm büyüklüğünde kalsifiye, benign-malign ayrılamayan kitle izlendi. Ameliyatta kitle rezeke edildi. Triküspit kapağa ring annüloplasti yapıldı. Ameliyat sonrası kontrol TTE'de orta-ileri triküspit yetmezlik, TEE'de septal kısımda ayrışma, masif yetersizlik akımı ve anteriyorundan jet akımları olduğu görüldü. Doku patolojisi 6x2 cm boyutunda, kalsifiye alanlar içeren, miksoid görünümde (kalbin kalsifiye amorf tümörü) olarak raporlandı. Reoperasyonda biyoprotez ile TVR yapıldı. Ameliyat sonrası 10. gününde taburcu edildi. İkinci ay yapılan TTE'de rezidü tümör, nüks saptanmadı.

Tartışma ve Sonuç: Tümör genellikle sol ventrikül ve mitral kapak yerleşimlidir. Tümör çapı ortalama 2,8 cm ve çoğunlukla mobildir. Olgumuzda genç yaşta saptanıp, nadir semptom olan senkop ile prezenteydi. Geniş çapı 6 cm ve sıklıkla beklenenin aksine sağ ventrikül yerleşimliydi. Anüloplasti sonrası masif yetmezlik görüntülendi, TVR yapıldı. Kapak tutulumlu kalsifik amorf tümörlerde tamirin birçok kapak patolojisinde olduğu gibi ilk seçenek olması gerektiği görüşündeyiz. Özellikle sağ ventrikül yerleşimli ve triküspid kapağın etkilendiği olgularda rezeksiyon sonrası doku zayıflığı, anüler dilatasyon vb nedenlerle hem mortalite ve morbidite hem maliyet etkinliği açısından kapak replasmanının da en başta düşünülmesi gereken seçeneklerden biri olduğu görüşündeyiz.

Anahtar sözcükler: Amorf tümör.

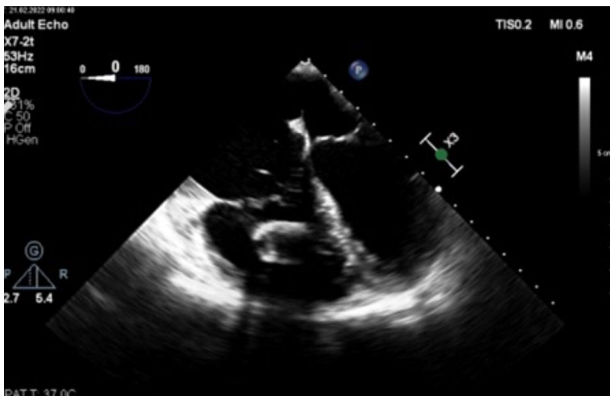

Şekil 1. Transözefajial EKO görüntüsü, RV içerisinde kalsifik kitle.

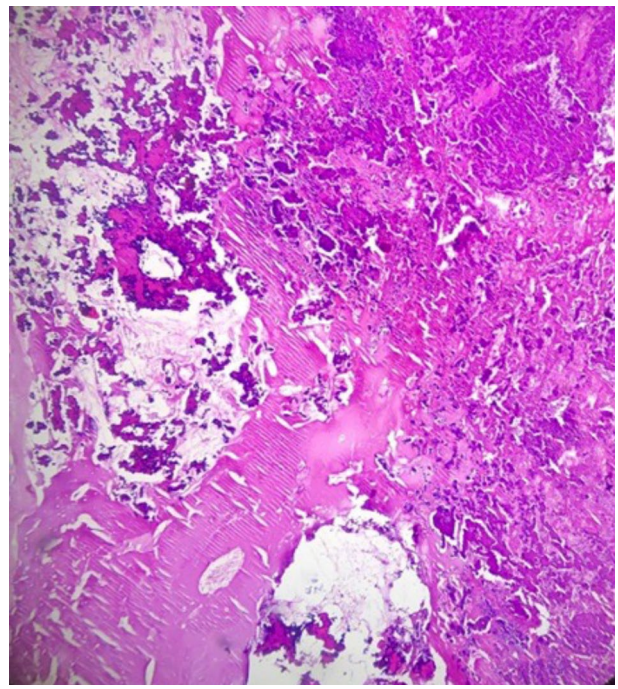

Şekil 2. Hematoksiel-eozin boyası, mikroskobik görüntü ×100.

Kapak Hastalıkları ve Cerrahisi

[EP-030]

Enfektif endokardit nedeni ile commando prosedürü sonrası aort kök psödoanevrizması ve redo-commando ameliyatı

Gökhan Güneş, Abdullah Burak Balcı, Ozan Can Makar, Mehmed Yanataş, Nihan Kayalar

S.B.Ü İstanbul Başakşehir Çam ve Sakura Şehir Hastanesi, Kalp Damar Cerrahi Kliniği, İstanbul, Türkiye

Giriş ve Amaç: Aort ve mitral kapakçıklar (veya protezler) ile intervalvüler fibröz dokunun rekonstrüksiyonu olarak tanımlanan Commando prosedürü nadir uygulanan ve zor bir tekniktir.

Olgu Sunumu: Bu olgu sunumunda enfektif endokardite sekonder gelişen biküspit aort kapak perforasyonu olan hastada uyguladığımız Commando prosedürü +AVR sonrası takiplerinde 2,5 ayda paravalvüler kaçak ve aort kök psödoanevrizma rüptürü gelişmesi üzerine reoperasyon stratejisi olarak Redo Commando prosedürü + Bentall de Bono uyguladığımız bir olguyu sunmaktayız. Yirmi bir yaşında erkek hastada halsizlik, ateş, kusma şikayetleri ile acil servis başvurusu sonrası yapılan transözofageal ekokardiyografi sonucu ileri AY, biküspit aort kapak, endokardite sekonder kapak perforasyonu ve aortomitral bileşkede perforasyon saptanması üzerine tarafımızca acil ameliyata alınarak AVR (25 mm mekanik) + Commando prosedürü uygulandı. Ameliyat öncesi iki set gönderilen hemokültürlerde ve ameliyat sırası gönderilen doku kültüründe *Stafilococcus aureus* tespit edilmiş olup septik emboli sonrası intrakraniyal apse formasyonu öyküsü olan hastanın altı hafta antibiyoterapisi (meropenem +vankomisin) tamamlandı. Aynı hastanın 2,5 ay sonra nefes darlığı şikayetiyle başvurusu sonrası yapılan tetkiklerinde aort paravalvüler kaçak ve aort kökünde rüptür saptanması üzerine yeniden acil ameliyata alındı. Enfeksiyona sekonder nonkoroner kuspis tarafından rüptür noktasıyla ilişkili psödoanevrizma kesesi saptandı. Aortomitral devamlılık kısmındaki yamada ayrışma mevcuttu. Bu kısma hazır perikart yama kondu ve neoaortik anülüs oluşturuldu. Bu oluşturulan neoanülüse 21 mm mekanik kapaklı kondüit greft implante edilerek Bentall de Bono prosedürü uygulandı. Takiplerinde sorun yaşanmayan hasta antibiyoterapisi tamamlandıktan sonra taburcu edildi.

Tartışma ve Sonuç: Enfektif endokardit nedeniyle protez kapak replasmanı ve rekonstrüksiyon yapılan hastalarda, özellikle agresif mikroorganizmaların varlığında yama ayrışmaları ve tekrarlayan endokardit komplikasyonları görülebilir. Bu hastalarda, tekrar cerrahi girişim ve anatomik rekonstrüksiyon yapılması hayati önem taşımaktadır.

Anahtar sözcükler: Commando prosedürü.

Turk Gogus Kalp Dama
2022;30(Suppl 1):S313-S430

Koroner Arter Hastalıkları ve Cerrahisi

[EP-039]

Redo koroner arter cerrahisinde karotis arter kanülasyonu: Olgu sunumu

Betül Çelikkol Sertbaş, Oral İsmail Hastaoğlu

Çakmak Özel Erdem Hastanesi, İstanbul, Türkiye

Giriş ve Amaç: Redo KABG ameliyatı olacak hastamızda eşlik eden bilateral ana iliyak arter darlığı, anevrizmatik aberran çıkışlı sağ subklaviyen arter ve sol karotikosubklaviyen baypas gerekliliği mevcuttu. Olguda sol karotis arter, arteriyel kanülasyon alanı olarak kullanılmıştır.

Yöntem: Elli beş yaşında erkek hasta göğüs ağrısı ve geçici iskemik atak şikayetiyle tarafımıza refere edilmiştir. On yıl önce KABG ameliyatı olan hastada LİMA; LAD ve Diagonal artere sequential olarak anastomoze edilmiştir. Her iki koroner arterde anastomoz sonrası ciddi darlık mevcuttu. LİMA çalışmakla beraber subklaviyen arter LİMA proksimalinden total oklüdeydi. Ventrikül anevrizması da bulunan hastanın ameliyat öncesi hazırlıklarda ventrikül duvarının sternuma yapışık olduğu görüldü.

Bulgular: Hastanın sternotomi sırasında olası kalp yaralanmasının önüne geçilmesi amacıyla sol karotis arter ve sağ ana femoral venden pompaya girilerek ameliyatı gerçekleştirildi. Olguda koroner arter baypas, anevrizma tamiri ve sol karotikosubklaviyen baypas işlemleri gerçekleştirildi.

Tartışma ve Sonuç: Karotis arter kanülasyonu rutin olgularda tercih edilmemekle birlikte özellikle aort cerrahisinden bildiğimiz bir yöntemdir. Klinik tecrübelerimiz ve literatür verileri ışığında olguda eşlik eden patolojiler nedeniyle karotis arter kanülasyonu gerçekleştirilmiş ve olumsuz bir durum yaşanmamıştır. Bu yöntemin uygun hastalarda güvenle kullanılabileceğini düşünüyoruz.

Anahtar sözcükler: Karotis arter kanülasyonu.

Aort (Torakal) Patolojileri ve Cerrahisi/Endovasküler Girişimler

[EP-041]

Hibrid yöntemle gerçekleştirilen total aort replasmanı: İki olgunun sunumu

Betül Çelikkol Sertbaş, İsmail Oral Hastaoğlu

Çakmak Özel Erdem Hastanesi, İstanbul, Türkiye

Giriş ve Amaç: Total aort replasmanı kalp ve damar cerrahisinin zor ve riskli ameliyatlarındandır. Vücut ve beyin perfüzyonunda özellikler göstermesi yanında giderek artan sıklıkta stent greftler kullanılarak hibrid işlemlere ihtiyaç duyulmaktadır. Çalışmada hibrid yöntemlerle total aort replasmanı yaptığımız iki olgu sunulacaktır.

Olgu Sunumu: Birinci olguda; CABGx2, sol karotikosubklaviyen baypas, asendan aort dallarına debranchingle birlikte asendan aort replasmanı ve sonraki seansta TEVAR işlemi gerçekleştirilmiştir. İkinci olguda; sol karotikosubklaviyen baypas, asendan aort dallarına debranchingle birlikte asendan aort replasmanı ve aort kapak tamiri sonraki seansta ise TEVAR işlemi gerçekleştirilmiştir. Her iki olguda da ameliyat sol karotiko subklaviyen baypas ve bilateral serebral perfüzyon ile yapılmıştır. Hastalar cerrahi ve TEVAR işlemi sonrası sorunsuz takip edilmiştir.

Tartışma ve Sonuç: Aort cerrahisi gelişen serebral perfüzyon yöntemleriyle daha güvenilir hale gelse de hala mortalite ve morbiditesi rutin olgulara göre daha yüksektir. Özellikle asendan ve arkus cerrahisi yanında eş zamanlı ya da sonrasında gerçekleştirilecek desendan aort replasmanı riski yükseltmektedir. Bu hastalarda proksimal aort cerrahi sonrası uygulanacak TEVAR yönteminin güvenli ve etkili olduğunu düşünüyoruz

Anahtar sözcükler: Hibrid.

Turk Gogus Kalp Dama
2022;30(Suppl 1):S313-S430

Periferik Arter Hastalıkları ve Cerrahisi/Perkütan Girişimler

[EP-042]

Deve ısırığı sonrası ana karotis arter diseksiyonu

Abdulkadir Bilgiç, Burak Toprak

Mersin Üniversitesi Tıp Fakültesi Kalp ve Damar Cerrahisi Anabilim Dalı, Mersin, Türkiye

Giriş ve Amaç: Önemli yapılarla dolu boyun ısırılmaları, önemli damar yaralanmaları, nöroljik hasarlara ve enfeksiyonlara sebep olabilmektedir. Bu olgu sunumunda deve ısırığı sonrası oluşan common karotis arter yaralanması olan bir hasta bildirilmektedir.

Olgu Sunumu: Sağ sternocleidomastoid (SCM) kasının medialinden insizyon ile common karotis artere (CCA) ulaşıldı. Common karotis arterde yaklaşık 2 cm'lik bölgede hematom vardı (Şekil 1). Common karotis arterde hasarlı bölgenin distalinde nabız zayıftı ve elle trill alınıyordu. CCA'ya krosklemp konuldu ve arteriyotomi yapıldı. CCA'da intimal hasar tespit edildi ve hasarlı CCA kısmı tamamen çıkartıldıktan sonra 6 mm Dacron greft interpoze edildi. Muayenede bilinç açık, GKS 15, genel durumu iyiydi. Boynun sağ tarafında iki tanesi mandibula üzerinde ve üç tanesi mandibula altında olan beş adet delinme yarası mevcuttu. Sağ karotis arter nabzı zayıf alındı. Nörolojik muayenesi fasiyal paralizi dışında doğaldı. Boynun BT anjiyografik incelemesinde karotis arter bifürkasyondan 3,5 cm öncesinde CCA diseke görünümde ve çapında artış mevcuttu. Diseke alan sonrasında kontrast geçişi vardı (Şekil 2).

Tartışma ve Sonuç: Litaratür taramasında yapılan araştırmada, bizim olgumuz dışında benzer beş olgu görülmüştür. Develer genellikle üst ekstremite ve boyun gibi bölgelerden ısırır. Deve ısırmaları %8 oranında boyundandır. Deve diş ısırıkları küçük görülse de oluşturduğu basınç sonucu derinde önemli yapılarda yaralanmaya neden olabilir. Sonuç olarak; hayvan ısırıkları sonucu fizik muayenede kanama olmasa ve nabız mevcut olsa bile radyolojik inceleme önerilir. Şüphe görülmesi halinde boyun eksplorasyonu yapılmalıdır. Şüpheli karotis arter yaralanmalarında, eksplarasyon yapılmasını takiben kanama olmasa bile nabız azalması, trill alınması veya adventisyal hematom izlenmesi durumunda intimal hasar açısından alarm bulgular olarak değerlendirilmelidir.

Anahtar sözcükler: Deve ısırığı.

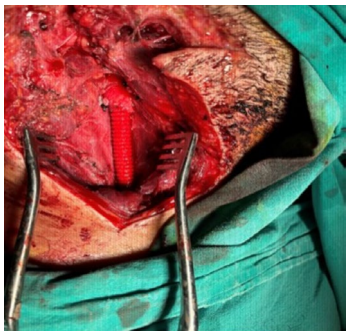

Şekil 1. Ameliyat sırası görünüm.

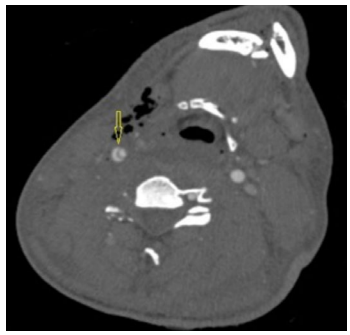

Şekil 2. CCA'da diseksiyonun BT anjiyografik görünüm.

Tablo 1. Madscape incelemesinde görülen vakalar

Yaş (Yıl)	Cinsiyet	Yaralanan Şekli	Fizik Muayene	Yaralanma Bölgesi	Tedavi	Sonuç	Yazar
52	Erkek	Deve tarafından ısırıldıktan sonra fırlatıldı	Sol omuzda şişlik, radial nabız yok	Sol subklavyen arter oklüzyonu	Gortex greft interpozisyonu	Sağlıkla taburcu	Janjua Kj (1993)
11	Erkek	Deve ısırığı	Boyun yarası	Sol internal karotid arterde diseksiyon	Safen ven greft interpozisyonu	Sağlıkla taburcu	Navaz ve diğerleri (2005)
30	Erkek	Deve ısırığı	Bilinç kaybı, sağ hemiparezi	Sol karotid arterde oklüzyon, Sol beyin enfarktı	Konservatif	Sağ hemiparezi ile taburcu	Shehu ve diğerleri (2007)
45	Erkek	Deve tarafından ısırıldıktan sonra fırlatıldı	Bilinç kaybı, nefes darlığı, şok, sağ hemiparezi	Sol karotis arter yaralanması olmadan oklüzyon, sol beyin enfaktüsü	Konservatif	Ex	Abu Zidan ve diğerleri (2007)
23	Erkek	Deve ısırığı	Boyun yarası, sol kolda güçsüzlük	Sol common karotis arter diseksiyonu	Safen ven greft interpozisyonu	Solda hafif parezi ile taburcu	Abu Zidan ve diğerleri (2014)
29	Erkek	Deve tarafından ısırıldıktan sonra fırlatıldı	Boyun yarası, mandibulda kırık, yüzde belirgin ödem	Sağ common karotis arter diseksiyonu, mandibula kırığı	6 mm Dacron greft interpozisyonu	Sağlıkla taburcu	Mevcut Durum(2022)

Madscape İncelemesinde Görülen Vakalar

Venöz ve Lenfatik Sistem Hastalıkları ve Cerrahisi/Endovenöz Girişimler

[EP-047]

Nutcracker sendromunda sol renal ven transpozisyonu: Olgu sunumu

Barış Gürel, Ebsar Ergenç, Özge Altaş, Sabit Sarıkaya

Kartal Koşuyolu Yüksek İhtisas Eğitim ve Araştırma Hastanesi, İstanbul, Türkiye

Giriş ve Amaç: Nutcracker sendromu (NCS) Sol renal ven (LRV)'in Aorta ve superior mesenterik arter (SMA) arasında sıkışmasıyla oluşmaktadır. Klinik olarak hematüri, proteinüri, yan ağrısı, pelvik venöz staza bağlı dismenore, disparoni, hemoroid ve varikosel gibi semptomlar da görülebilmektedir. On sekiz yaşındaki kadın hasta, majör semptomları mikroskopik hematüri ve aralıklı gelişen karın ağrısıdır. Semptomlarının primer olarak nefropati ile açıklanamaması üzerine NCS olabileceği düşünülmüş ve yapılan batın BT'de LRV'nin SMA'yı sıkıştırdığı tespit edilmiştir. Hastaya konservatif tedaviye başlanmış fakat dört yıllık takip sonrası semptomlarında gerileme olmadığı gözlenmiş ve hasta tarafımıza yönlendirilmiştir. Cerrahi method olarak LRV transpozisyonu uygulanmıştır.

Yöntem: Abdominal mildine insizyon ile batın açıldı. Retroperitona girildi. Aort ve vena kava inferior (VCİ) eksplore edildi. SMA'nın hemen inferiorda LVR bulundu. Öncelikle VCİ, SMA ve çevresi serbestleştirildi. Vena kava inferior ve çevresinin serbestleştirilmesinin ardından sol renal arter dönüldü. Sol renal ven'in dalları ligate edildi. Sonrasında VCİ üzerine side klemp yerleştirildi. Sol renal vene klemp yerleştirildi. Sol renal ven, VCİ-LRV bileşkesinden transekte edildi. VCİ üzerindeki LRV ağzı prolen dikiş ile kapatıldı ve side klemp kaldırıldı. Sonrasında LRV VCİ üzerinde orijinal çıkış noktasından yaklaşık 5 cm kadar daha aşağıya transferi yapıldı. Sol renal ven ile VCİ arasında uç-yan anastomoz yapıldı.

Bulgular: Servis takibinde hemogram ve rutin biyokimya tetkiklerinde anormallik saptanmadı. Ameliyat sonrası üre ve kreatinin değerlerinde anlamlı artış görülmedi. Hasta servis takibi süresince ağrısı olmadığını belirtti. Bir haftalık takibinin ardından hasta taburcu edildi. Bir hafta sonra kontrole gelen hastanın hemogram ve biyokimyasında herhangi bir anormallik tespit edilmedi. Alınan tam idrar tahlilinde ise hematüri ve eser proteinüri devam etmekteydi. Yapılan çalışmalarda ameliyat sonrası üç ay hematürinin devam edebileceği bilindiğinden takibe devam edilmesine karar verildi.

Tartışma ve Sonuç: Uygun hastalarda LRV transpozisyonu uygun bir tedavi seçeneğidir.

Anahtar sözcükler: Nutcracker sendromu.

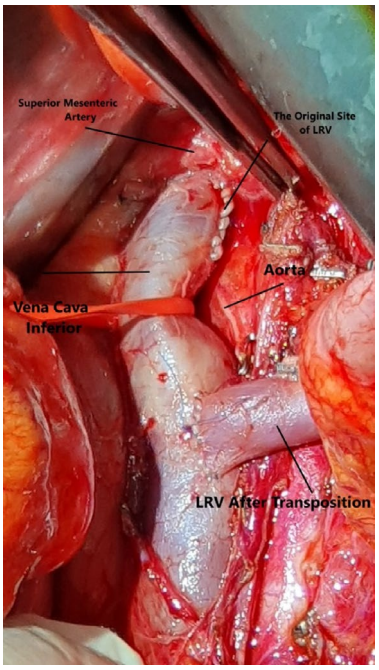

Şekil 1. Sol renal ven orijinal yerinden ayırılıp transpozisyonu yapıldıktan sonra sol renal ven, vena kava inferior ve çevre doku.

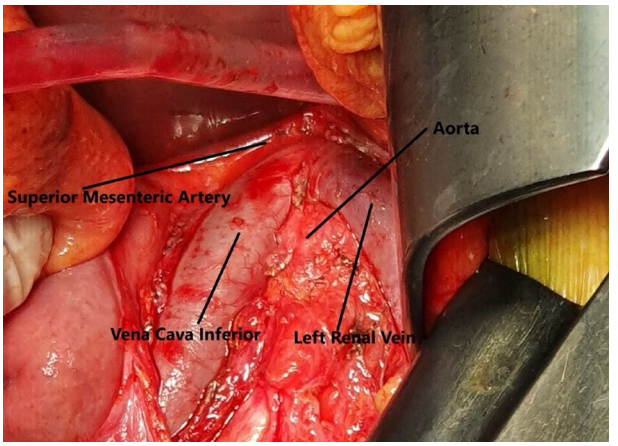

Şekil 2. Sol renal ven transpozisyonuna başlanmadan önce sol renal ven, vena cava inferior, superior mesenterik arter ve çevre doku.

Turk Gogus Kalp Dama
2022;30(Suppl 1):S313-S430

Asistan Bildiri

[EP-048]

Sağ ventrikülde yetmezliğe sebep olan metastatik leiomyosarkom

Batuhan Yazıcı, Zinar Apaydın, Hasan Coşkun, Mervan Akyol, Tuba Mutu, Abdül Kerim Buğra, Burak Onan

İstanbul Mehmet Akif Ersoy Eğitim ve Araştırma Hastanesi, Kalp Damar Cerrahisi Kliniği, İstanbul, Türkiye

Giriş ve Amaç: Metastatik kalp tümörleri daha çok sağ atriyum, sağ ventrikül ve vena kava inferiorda görülmektedir. Primer leiomyosarkomlar ise daha çok sol atriyumda görülmektedir. Biz de sağ ventrikülü tamamen dolduran ve ileri triküspit kapak yetmezliğine sebep olan metastatik kalp tümörü olan olgumuzu paylaşmak istiyoruz.

Olgu Sunumu: Otuz sekiz yaşında erkek hastaya üç yıl önce sağ alt ekstremitede leiomyosarkom tanısı konulmuş ve cerrahi eksizyon sonrası kemoterapi ile tedavisi sağlanmış. Hastada istirahatte nefes darlığı ve çabuk yorulma şikayeti mevcut idi. Yapılan transtorasik ekokardiyografide sağ ventrikülde kitle görüntüsü, ileri triküspit kapak yetmezliği görüldü. Dinamik kardiyak manyetik rezonans görüntülemesinde triküspit kapakta yetmezliğe de sebep olan sağ atriyum ve pulmoner artere invaze olduğu görülen ve ventrikülün tamamına yakınını dolduran 95x45x98 mm boyutlarında solid kitle imajı gözlendi. Ameliyatta tümörün tamamına yakını eksize edildi, triküspit kapağa neokorda ve ring anüloplasti uygulandı (Şekil 1). Ameliyat sonrası atriyovenriküler tam blok ve hiperbilirubinemi gelişti. Ameliyat sonrası 4. gün mekanik ventilatörden ayrıldı, 14. gün ikterik görünüm düzeldi. Hastaya kateter yolu ile kalıcı pacemaker implante edildi. Patoloji sonucu malign leiomyosarkom olarak raporlandı (Şekil 2). Hasta ameliyat sonrası 20. gününde onkoloji kliniğine yönlendirilerek taburcu edildi.

Tartışma ve Sonuç: Metastatik kalp içi tümörler çoğunlukla kötü prognoza sahip olmaya devam etmektedir. Başarılı cerrahi rezeksiyon ve yakın yoğun bakım takibi ile ameliyat sonrası dönemde cerrahiye bağlı komplikasyonlar en aza indirilebilir. Kalp tümörlerinde cerrahi tedavi tek tedavi edici yöntem olmamakla birlikte hastalarda obstrüksiyona bağlı semptomlar azaltılabilir ve diğer tedavi yöntemleri için gereken süre hastaya sağlanabilir.

Anahtar sözcükler: Metastatik kardiyak leiomyosarkom.

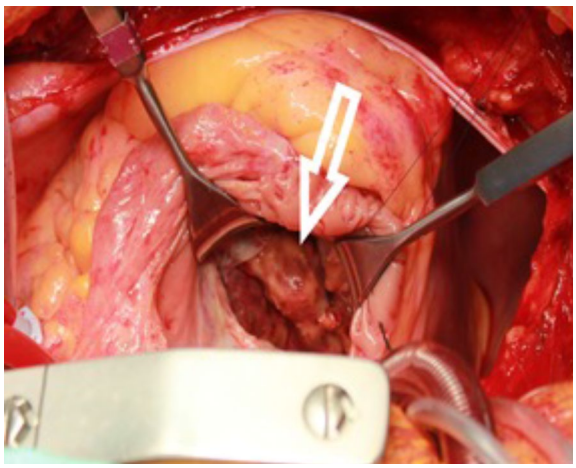

Şekil 1. Perioperatif sağ ventrikülde kitle görünümü.

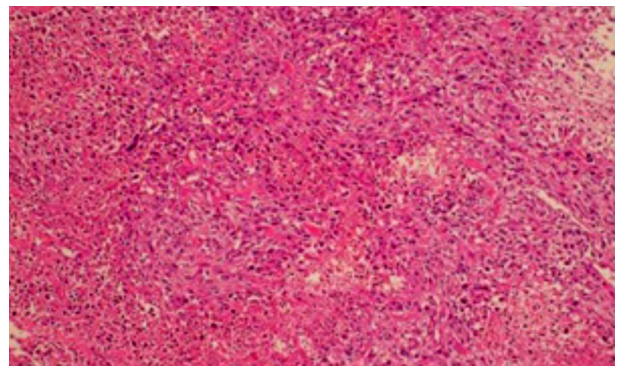

Şekil 2. Hemotiksilen-Eozin boyası ile kitle mikroskop görüntüsü.

Periferik Arter Hastalıkları ve Cerrahisi/Perkütan Girişimler

[EP-050]

Anjiyografi eşliğinde edinsel alt ekstremite arteriyovenöz fistüllere tedavi

Funda Yıldırım, Dilşad Amanvermez Şenarslan, Aylin Yıldız, Halil Demren, İhsan İşkesen, Adnan Taner Kurdal

Celal Bayar Üniversitesi Tıp Fakültesi Kalp ve Damar Cerrahisi Anabilim Dalı, Manisa, Türkiye

Giriş ve Amaç: Arteriyovenöz fistüller genellikle travma, vasküler girişim nadiren doğumsal vasküler varyasyonlara bağlı olarak gelişen, zamanla ilerleyen pulsatil kitle veya venöz kongesyon semptomları ile karakterizedir. Bu yazıda anjiyografik yöntemler ile arteriyovenöz fistül yerlerinin belirlenmesi ve cerrahi olarak oklüde edilmesini tecrübe ettiğimiz iki olguyu sunduk.

Olgu 1: Elli beş yaşında erkek hasta, sol alt ekstremitede şişlik şikayeti ile başvurdu. Yapılan tetkiklerinde sol iliyak ven ve arter seviyesinde arteriyovenöz fistüle bağlı vasküler yapılarda genişleme olduğu görüldü. Ameliyatta bu yapılar venografi yardımıyla lokalize edildi ve ligate edildi. Bir hafta sonraki kontrol muayenesinde venöz yapılarda trombüs geliştiği görüldü. Mekanik trombektomi ve trombolitik uygulanarak tedavi edildi. Takiplerinde sol alt ekstremitede şişliğin ciddi ölçüde azaldığı görüldü.

Olgu 2: Altmış üç yaşında erkek hasta, sağ alt ekstremitede şişlik şikayeti ile başvurdu. Yapılan BTA tetkikinde vena kava inferior tortüyöz yapıda, eksternal iliyak venlerle ve femoral ven ile ilişkili çok sayıda yer yer cilt altına uzanım da gösteren variköz venler izlenmektedir. Arteriyel yapılar ile belirgin ilişkisi saptanamamıştır. Venografisinde arter ve venöz yapılar arasında çoklu bağlantı olduğu görüldü. Ameliyatı planlandı. Yine ameliyat sırasında AV bağlantıların daha kolay bulunması için anjiyografik yöntemlerden yararlanıldı. Sağ femoral eksplorasyon yapıldı. Profunda femoral arter ve ana femoral arterde arteriyovenöz fistül noktaları tespit edildi, fistülizasyon noktaları kliplendi. Kontrol arteriyografi çekildi ve venöz kaçağın kaybolduğu görüldü.

Tartışma ve Sonuç: Arteriyovenöz fistül cerrrahilerinde, venografi ve arteriyografi işlem komplikasyonlarını ve ameliyat süresini azalttığı için büyük kolaylık sağlamaktadır. Ayrıca ameliyat sonrası patolojinin devam edip etmediğinin kontrolü için önemli olduğunu hatırlatmak istedik.

Anahtar sözcükler: Edinsel arteriovenöz fistül.

Turk Gogus Kalp Dama
2022;30(Suppl 1):S313-S430

Asistan Bildiri

[EP-053]

Ablasyon sonrası kardiyak yaralanmanın cerrahi tedavisi

Ahmet Deniz Kaya, Mecit Düzgören, İbrahim Gökşin

Pamukkale Üniversitesi Tıp Fakültesi Kalp ve Damar Cerrahisi Anabilim Dalı, Denizli, Türkiye

Giriş ve Amaç: Atriyal fibrilasyon en sık görülen aritmi tipidir. Amerika'da 5,1 milyondan fazla atriyal fibrilasyon hastası mevcuttur. Kateter ablasyon tekniği ile tedavisi mevcuttur. Ancak %4-6 oranında komplikasyon olabilir. Septal defekt oluşumundan atriyal perforasyona kadar değişen komplikasyonları mevcuttur. %1,3 oranın tamponat görülmüştür.

Yöntem: Kliniğimizde nadir görülen ablasyon işlemi sonrası kardiyak yaralanmanın olgu sunumu şeklinde takdimi.

Bulgular: Yetmiş dokuz yaşındaki erkek hastamız çarpıntı şikayeti ile acil servise başvuruyor. EKG'sinde AF'si olması sebebiyle kardiyoversiyon için interne ediliyor. Yapılan hazırlıklardan sonra kardiyoversiyon işlemine alınan hasta işlem sırasında kardiyak yaralanma olması ve gelişen tamponat sebebiyle tarafımıza konsülte edildi. Hasta acil olarak ameliyata alındı. Yapılan eksplorasyon sonrası sol pulmoner ven sol atriyum appendikste yaralanma mevcut idi. Plejitli sütürler ile yaralanan bölgeler primer onarıldı. Hemostaz sağlandı. Hasta genel durumu iyi bir şekilde yoğun bakıma alındı.

Tartışma ve Sonuç: Birçok merkezin yaptığı retrospektif çalışmada kateter ablasyon işlemi sonrası kardiyak yaralanma ve tamponat görülmektedir. Tek tedavi seçeneği cerrahi olduğu için bu işlemlerin kardiyak cerrahi yapılan merkezlerde yapılması ve cerrahi ekibin hazır olması uygun olacaktır.

Anahtar sözcükler: Kardiyak yaralanma.

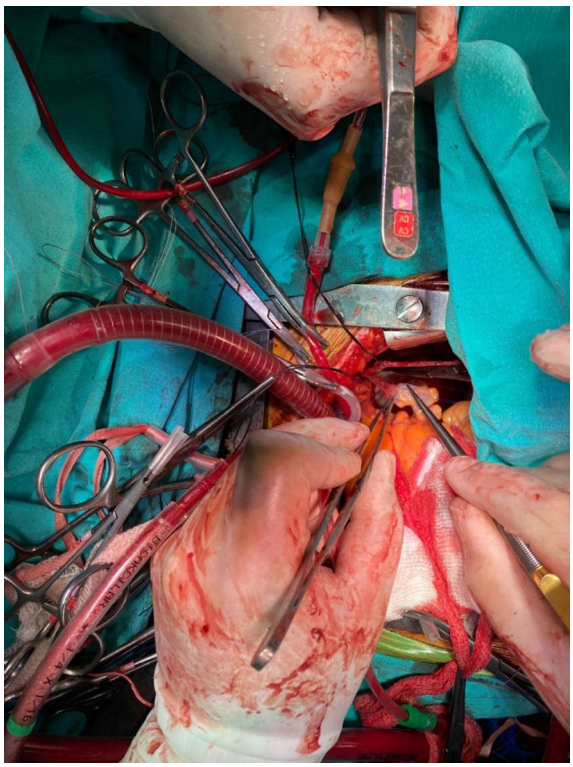

Şekil 1. Sol atriyal apekdiksteki yaralanma.

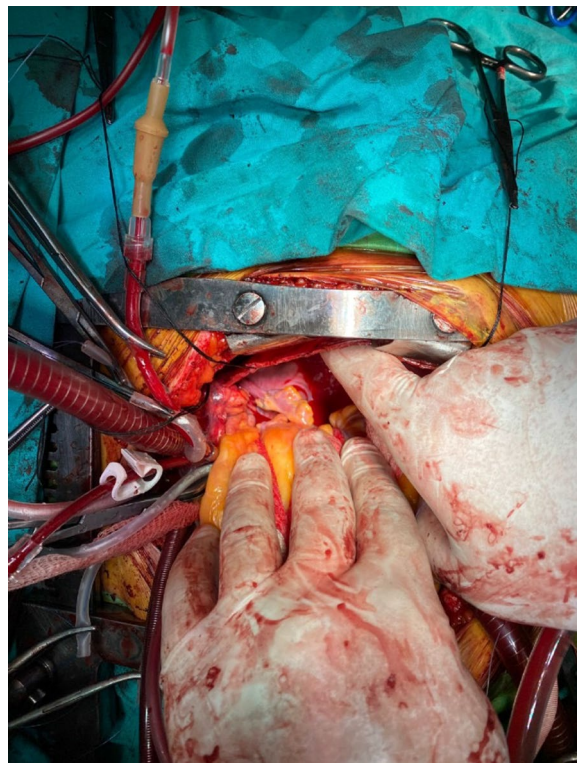

Şekil 2. Pulmoner vendeki yaralanma.

Kapak Hastalıkları ve Cerrahisi

[EP-056]

Aort kapak replasmanı sonrası gelişen Guillain Barre sendromu olgusu

Funda Yıldırım, Mehmet Ertuğrul, Dilşad Amanvermez Şenarslan

Celal Bayar Üniversitesi Tıp Fakültesi Kalp ve Damar Cerrahisi Anabilim Dalı, Manisa, Türkiye

Giriş ve Amaç: Guillain Barre sendromu (GBS); periferik sinir sistemini etkileyen, vücutta kas güçsüzlüğüne, refleks kaybına, uyuşma ve karıncalanmaya sebep olan ve geçici felç hali yaratabilen nörolojik bir hastalıktır. Hastaların büyük kısmında şikayetlerin başlangıcından önceki 1-4 haftalık süre içerisinde geçirilen bir üst solunum yolu ya da gastrointestinal sistem enfeksiyonu, cerrahi girişim ya da aşılanma gibi bir olay vardır. Ameliyat sonrası erken dönemde GBS gelişen olgumuzu sunduk.

Yöntem: Altmış dört yaşında erkek hasta nefes darlığı şikayeti nedeniyle yapılan tetkiklerinde ciddi aort kapak darlığı tespit edilmesi üzerine ameliyat için kliniğimize yatırıldı. Biyokimya ve hematolojik laboratvuar değerleri normal sınırlarda idi. Koroner anjiyografisi normal olarak rapor edildi. Ekokardiyografisinde EF %55, transaortik gradienti 50-100 mmHg olarak rapor edildi. Hastaya standart kardiyopulmoner baypas uygulanarak aort kapak replasmanı ameliyatı yapıldı. Perceval L size biyolojik kapak kullanıldı. Ameliyat sonrası izleminde sorun olmayan hasta dokuzuncu gününde önerilerle taburcu edildi.

Bulgular: Hasta taburculuktan üç gün sonra ayakta durduğunda dengesizlik, ayakları üzerinde duramama şikayeti ile Acil Servis'e başvurdu. Aynı zamanlı başlayan ellerinde de güçsüzlük vardı. Ameliyat sonrası başlayan katı ve sıvılarda yutma güçlüğü ve öksürük oluyormuş. Yapılan kontrastsız BT ve difüzyon MR tetkiklerinde ciddi iskemik bulgular görülmedi. EMG tetkikinde elektrofizyolojik bulgular demiyelinizan tipte sensorimotor polinöropati ile uyumlu olarak rapor edildi. Klinik ile değerlendirildiğinde bulgular Guillain Barre sendromu ile uyumlu olarak değerlendirildi ve nöroloji servisine yatış yapıldı. Yatışının ilk gününde ani solunum arresti gelişti ve CPR'ye yanıt alınamadı ve hasta exitus oldu.

Tartışma ve Sonuç: AVR gibi majör cerrahi sonrası nadir de olsa karşılaştığımız GBS'nin, bu pandemi döneminde sık karşılaşılan viral enfeksiyonlar sonrası görülmesi hatırlanması gereken önemli bir klinik tablodur.

Anahtar sözcükler: Guillian Barre sendromu.

Turk Gogus Kalp Dama
2022;30(Suppl 1):S313-S430

Hemodiyaliz Erişim Yolları

[EP-057]

Rüptüre dev arteriyovenöz fistül anevrizması

Burak Tamtekin, Güler Gülsen Ersoy, İsmail Dal

Kastamonu Devlet Hastanesi, Kardiyoloji Kliniği, Kastamonu, Türkiye

Giriş ve Amaç: Kronik böbrek yetmezlikli olup hemodiyaliz bağımlısı olan hastalarda arteriyovenöz fistül (AVF) oluşturulması halen en sık ve en çok tercih edilen yöntemdir. Bu olgu sunumunda brakiyosefalik fistül açılması sonrası geç dönemde dev anevrizma gelişen ve bu anevrizmanın rüptüre olmasıyla acile şiddetli kanama ile başvuran hastayı sunmaktayız. Altmış yedi yaşında erkek hasta beş yıl önce sol brakiyal bölgeden açılmış olan brakiyosefalik AVF'den haftada üç gün diyalize girmekte. Hastanın AVF'si son yıllarda giderek anevrizma görünümü almış. Diyaliz seansından sonra başlayan abondan kanama nedeniyle hasta acil servise yönlendirilmiş

Yöntem: Lokal anestezi altında öncelikle dev AVF anevrizmasının brakiyal arterle anastomoz bölgesi, ardından sefalik venle bağlantı bölgesi eksplore edildi. Arteriyovenöz fistülün iyi gelişmiş venöz yolu distal ve proximalden klemplenerek kanama durduruldu. Rüptüre anevrizmatik kısım rezeke edildi. Distal ve proximalden ligate edilen AVF 'nin her iki venöz uçları arasına 6 mm diyaliz grefti cilt altından geçirilerek interpoze edildi.

Bulgular: Kolun lateralinden açılan tünelden geçirilerek interpoze edilmiş bu greft sayesinde hastamız ek bir vasküler yol açılmasına ihtiyaç duyulmadan 24 saat sonra hemodiyalize bağlanabildi. Böylelikle hasta hem hayatını tehdit eden kanamadan kurtuldu hem de hastaya yeni bir fistül ya da kateter takılması gerekmedi.

Tartışma ve Sonuç: Sonuç olarak AVF komplikasyonlarından biri olan anevrizma, geç dönem de fistülün uzun süre kullanılmasına bağlı gelişen bir patolojidir. Ayrıca olgumuzda olduğu gibi brakiyosefalik fistüllerde bu komplikasyon radiyosefalik fistüllere göre daha sık görülür. Bu anevrizmaların birçok dezavantajının yanında rüptüre olmaları hastalarda ciddi kanamalara neden olur. Bu nedenle bu anevrizmalar rüptüre olmadan önce gerekli düzeltici işlemlere tabii tutulmalıdır.

Anahtar sözcükler: Arteriyovenöz fistül anevrizması.

Şekil 1. **(a)** Ameliyat öncesi görünüm. **(b)** Ameliyat sonrası görünüm.

Asistan Bildiri

[EP-058]

Vena kava inferiora uzanım gösteren sağ atriyal yerleşimli miksomanın aortik kros-klemp konulmadan gerçekleştirilen cerrahi eksizyonu

Ali Melih Baydoğan, Mohammad Mahmood İbrahim Qandil, Selim Durmaz

Adnan Menderes Üniversitesi Tıp Fakültesi Kalp Damar Cerrahisi Anabilim Dalı, Aydın, Türkiye

Giriş ve Amaç: Atriyal miksomalar kalbin en sık gözlenen primer benign tümörleridir. Olgumuzda sağ atriyal yerleşimli miksomaların karakteri ve cerrahi eksizyonlarında kros-klemp gerekliliğini tartıştık.

Yöntem: GIS semptomları ile acil servise başvuran ve tıbbi geçmişinde özellik olmayan 53 yaşında Erkek hastanın bilgisayarlı tomografi (BT) ve ekokardiyografi (EKO) görüntülemelerinde sağ atriyum boşluğunda 5.5x4 cm boyutlarında kitle tespit edilmesi üzerine ön planda miksoma düşünülerek eksizyon cerrahisi planlandı. Ameliyat öncesi takiplerinde karaciğer enzimleri ve bilirubin değerleri progresyon gösteren hastanın hepatobiliyer ve portal venöz sistem görüntülemeleri gerçekleştirildi fakat herhangi bir malignite bulgusuna rastlanılmadı.

Bulgular: Ameliyatta standart aorta-bikaval kanülasyon tekniği uygulanarak, ılımlı hipotermi ve kardiyopulmoner baypas desteği altında kros-klemp konulmadan sağ atriyotomi uygulanarak kitleye ulaşıldı. Tümörün sağ atriyumu tamamen doldurduğu, interatriyal septuma (IAS) geniş bir taban ile tutunduğu ve vena kava inferior ağzına uzanım gösterdiği belirlendi. Kitlenin frajil yapıda olması ve IAS'a beklenenden geniş tabanla tutunması nedeniyle segmenter çıkartılmasına karar verildi. İnteratriyal septumda oluşan defekt primer olarak onarıldı ve ameliyat sonlandırıldı. Ameliyat sonrası dönemde herhangi bir komplikasyonla karşılaşılmadı. ameliyat sonrası EKO'da IAS'da geçiş ya da kalp boşluklarında kitle saptanmadı.

Tartışma ve Sonuç: Klinik belirtileri geniş bir spektruma yayılabilen miksomaların yaklaşık %75'i sol atriyum ve %25'i sağ atriyumdan köken almaktadır. Sağ atriyal yerleşimli miksomalar sol atriyal yerleşimli miksomalara kıyasla daha solid yapıda ve IAS'a daha geniş tabanla tutunma eğilimindedirler. Miksomaların tedavisi cerrahi eksizyondur ve genelde tam kür ile sonuçlanır. Tümörün lokalizasyonuna göre uygun cerrahi yaklaşım belirlenmeli ve tümörün bütün halinde çıkartılması hedeflenmelidir. Olgumuzdaki kitlenin IAS'a beklenenden geniş bir tabanla tutunması nedeniyle bütün halinde çıkartılması mümkün olmamış, IAS'da defekt meydana gelmiş ve ameliyat sırası embolizasyon riski artmıştır. Sağ atriyal miksomaların bu eğilimden dolayı eksizyonlarının Kros-Klemp altında gerçekleştirilmesinin sistemik embolizasyon riskinin azaltılması açısından faydalı olabileceği düşünülmektedir.

Anahtar sözcükler: Miksoma.

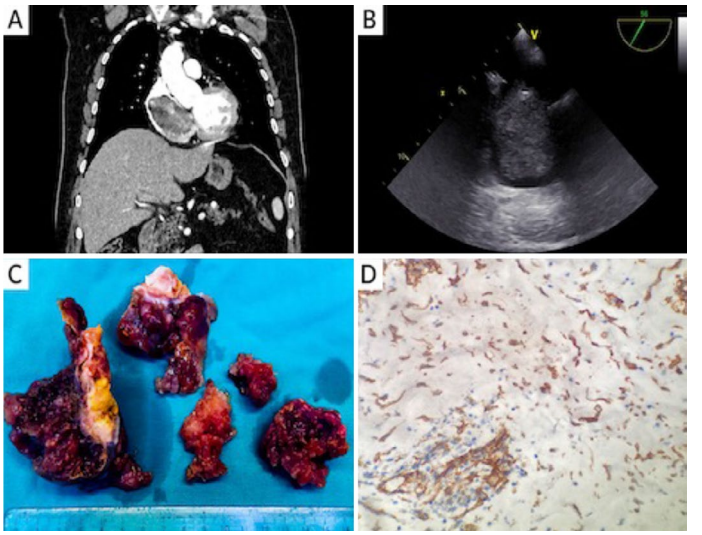

Şekil 1. **(a)** Toraks bilgisayarlı tomografi görüntüsünde kitlenin lokalizasyonu. **(b)** Transözafafeal ekokardiyografide sağ atriyum boşluğunda yerleşim gösteren düzgün sınırlı kitle. **(c)** Eksize edilen tümör dokusunun makroskopik görünüşü. **(d)** Tümör dokusunun immünokimyasal (CD34) boyama sonrası alınan kesitsel mikroskopik görünüşü.

Turk Gogus Kalp Dama
2022;30(Suppl 1):S313-S430

Asistan Bildiri

[EP-062]

Hipoplastik infrarenal aorta ile birliktelik gösteren sakküler bifurkasyon anevrizmasında hibrit yaklaşım

Fevzi Ayyıldız, İsa Bolat, Fatih Sezgin, Muharrem İsmail Badak

Adnan Menderes Üniversitesi Tıp Fakültesi Kalp Damar Cerrahisi Anabilim Dalı, Aydın, Türkiye

Giriş ve Amaç: Aortun abdominal kısmının hipoplazisi nadirdir ve bu hastalar genellikle sigara içen, aterosklerotik hastalığın eşlik ettiği, küçük distal aortaya sahip, 3., 4. dekadda kadınlardır. Aort hipoplazisi sıklıkla tıkayıcı hastalık ile ilişkilidir ve diğer aort anomalileri ile birliktelik göstermez. Bu çalışmada sıra dışı bir aort anomalisi olan hipoplastik infrarenal aorta ile birliktelik gösteren sakküler bifurkasyon anevrizmasının rastlantısal olarak tespit edildiği 68 yaşında kadın hastada uygulanan hibrit yaklaşımın sonuçlarını, literatürde bulunan az sayıda olgu ile karşılaştırmak amaçlandı.

Yöntem: Genel anestezi altında her iki femoral arter askıya alındı. Sağ femoral artere 7F vasküler kılıf yerleştirildi. Alınan görüntülerde; iliyak bifurkasyonda 35x32x36 mm sakküler anevrizma görüldü. İnfrarenal aortanın ileri derecede kalsifik ve 7 mm çapta olduğu, sağ ana iliyak arterin ise 8 mm çapta olduğu tespit edildi. 7500'ü heparin uygulanmasının ardından proksimali distal abdominal aortada, distali ise sağ ana iliyak arterde konumlandırılarak (uniiliak) 8x59 mm balon expandable kaplı stent yerleştirildi. 8 mm ringli PTFE greft suprapubik bölgeden geçirilerek femoro-femoral baypas uygulanmasının ardından sol femoral arter anastomoz proksimalinden bağlanarak kapatıldı.

Bulgular: Ameliyat öncesi ve sonrası dönemde değişiklik olmaksızın; iki taraflı alt ekstremite distal nabızları palpabl ve iki taraflı ABI 0,91 olarak tespit edilmiş, klodikasyo saptanmamıştır. Bir gün yoğun bakım, iki gün servis takibi sonunda taburculuğu gerçekleştirilmiştir. Dokuz aylık takip süresi sonunda herhangi bir komplikasyon görülmemiş, kontrol görüntülemesinde anevrizma kesesinde çap artışı ve opak tutulumu saptanmamıştır.

Tartışma ve Sonuç: Hallet ve arkadaşları hipoplastik infrarenal aorta için uygulanabilecek majör cerrahi işlemleri iyi tanımlamıştır. İskemik semptomları bulunmayan ve anevrizmanın eşlik ettiği seçilmiş olgularda, öncelikle yüksek olan anevrizma rüptürü riskini ortadan kaldıracak hibrit yaklaşımın uygulanarak hastaların takip edilebileceğini düşünmekteyiz.

Anahtar sözcükler: Hipoplastik infrarenal aorta, sakküler anevrizma.

Şekil 1. Ameliyat öncesi.

Şekil 2. Ameliyat sonrası (9. ay).

Asistan Bildiri

[EP-068]

*Aspergillus fumigatus*a bağlı gelişmiş fungal enfektif endokardit

Sayagat Musayeva, Tuna Türkkolu, Mehmet Şengör, Ramazan Akal, Ahmet Masrioğlu, Emre Selçuk, Cemalettin Aydın, Bekir İnan, Yasin Ay, Cengiz Köksal

Bezmialem Üniversitesi Tıp Fakültesi Kalp Damar Cerrahisi Anabilim Dalı, İstanbul, Türkiye

Giriş ve Amaç: Fungal enfektif endokarditler sıklıkla perivalvüler bölgeye uzanan, büyük damarlara embolize olan geniş vejetasyonlara neden olur.

Yöntem: Sekiz sene önce timektomi yapılan intravenöz ilaç kullanımı, ek hastalığı olmayan *aspergillus fumigatus*un neden olduğu infektif endokardit ve buna bağlı olarak gelişen bilateral femoral arter embolizasyonu gelişen 38 yaşında erkek hastayı sunacağız.

Bulgular: Aktif şikayeti olmayan hastaya dış merkezde iki hafta arayla akut arter oklüzyonu nedeni ile femoral arterlere embolektomi yapılıyor. Sol taraflı embolektomi kültür materyeli mantar enfeksiyonu olarak sonuçlanmış. Taburculuk sonrası sırt ağrısıyla hastaneye başvurmuş, EKO sonucunda sol atriyumda kitle saptanmış. Sonra tarafımıza başvuran hasta takip ve tedavi amaçlı yatırıldı. Çekilen BT karaciğer sağ lobda 15x60 mm hipervasküler lezyon, sol CFA 6 cm çapında anevrizmatik lezyon mevcuttu. TEE sonucunda sol atriyal appendikste 10x25 mm hipermobil kitle, ileri MY ve LV ventrikül duvarından köken alan 23x7 mm kitle imajı saptandı. Takiplerinde sol MCA enfarktına bağlı iskemik inme geçiren hastanın sol karotis bulbusta preoklüzif trombüs materyeli saptandı. Hasta kitle ekstirpasyonu için ameliyata alındı. Mitral kapağa invaze, kordaları destrükte eden kitle eksize edildi. MVR yapıldı. Kültür materyelinde *aspergillus fumigatus* üredi. Yoğun bakım takiplerinde antifungal tedavisi devam eden, hemodinamisi stabillenen hasta sol CFA psödoanevrizması onarımı ameliyatına alındı. Anevrizmektomi yapıldı, bolca mural trombüs alındı. Kardiyovasküler açıdan stabil seyreden hasta rehabilitasyon amacıyla transfer edildi.

Tartışma ve Sonuç: Fungal endokarditler, enfektif endokarditlerin %2-4'lük kısmını oluşturur, sıklıkla etkenler Candida, Aspergillus türleridir. Özellikle kan kültürlerinin negatif olduğu, büyük vejetasyonların, metastatik enfeksiyonun, perivalvüler invazyonun veya büyük damarlara embolizasyonun saptandığı durumlarda fungal endokarditlerden şüphe edilmelidir. İnsidansı az olsa da, seyri kötü prognozlu olup mortalitesi yüksektir. Hastada ilk başta klinik prezentasyon akut olmasa da, sistemik tutulum mevcuttur. Bu sebeple atipik prezentasyona sahip hastalarda öntanıda düşünülmelidir. Erken teşhis ve cerrahi müdahale mortaliteyi azaltabilir.

Anahtar sözcükler: Aspergillus.

Şekil 1. Mitral kapak mantar vejetasyonu.

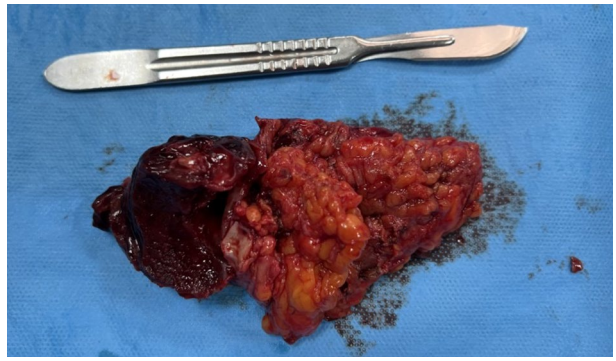

Şekil 2. Sol CFA psödoanevrizması mural trombüs.

Turk Gogus Kalp Dama
2022;30(Suppl 1):S313-S430

Asistan Bildiri

[EP-069]

İnferior vena kavadan sağ atriyuma uzanan leiomyosarkomun cerrahi tedavisi: Olgu sunumu

Ali Fuat Karaçuha, Onur Büyükçakır, Sadık Eryılmaz, Ali İhsan Hasde, Mehmet Cahit Sarıcaoğlu, Levent Yazıcıoğlu

Ankara Üniversitesi Tıp Fakültesi Kalp Damar Cerrahisi Anabilim Dalı, Ankara, Türkiye

Giriş ve Amaç: İnferiyor vena kavanın (İVK) leiomyosarkomu (LMS), tüm LMS'lerin %2'sini oluşturan nadir bir malign tümördür. Literatürde 400'den az vaka bildirilmiştir. Bilgisayarlı tomografi (BT), tümörün İVK içindeki yerini değerlendirmede en doğru görüntüleme yöntemidir. Bu neoplazmlar cerrahi tedaviye ihtiyaç duyar, çok agresiftir, kötü prognostik ve cerrahi sonuçlara sahiptir. Bu hastalar için standart bir protokol yoktur ve cerrahi rezeksiyon olmaksızın ortalama birkaç aylık hayatta kalma süreleri vardır. Lokalize hastalık durumunda agresif ve tam rezeksiyon; ilerlemiş, metastatik hastalık durumunda olası debulking ile cerrahi yaygın olarak seçilen tedavidir.

Olgu sunumu: Altmış iki yaşında kadın hasta nefes darlığı ve batında şişlik şikayetleri ile genel cerrahi kliniğine başvuru sonrası çekilen kontrastlı torakoabdominal BT ''renal venlerin İVK'ya döküldüğü seviyede çapı 28x16 mm'yi bulan İVK anterior duvarından İVK lümenine ve parakaval yağ dokuya uzanan yumuşak doku'' şeklinde raporlanmıştır. Hastaya yapılan TEE'de ise sağ atriyumda interatriyal septuma yakın 37x31 mm boyutunda kitle izlenmiştir. Olgumuzda, kardiyopulmoner baypas (KPB) kullanımına ve cerrahi stratejiye genel cerrahi ve kardiyovasküler cerrahlarından oluşan ekip tarafından karar verildi. Hasta genel anesteziyi takiben periferik bikaval kanüle edildi. Eşzamanlı median sternotomi ve göbek üstü/altı mediyan (GÜAM) kesi uygulandı. Sağ atriyum (SA) ve İVK eksplorasyonunu takiben KPB'ye girildi. Çalışan kalpte SA ve İVK açılarak tümör eksizyonu yapıldı. Tümör eksizyonundan sonra İVK'deki defekt sentetik damar grefti ile onarıldı. Hasta ameliyat sonrası 20. gününde taburcu edildi.

Tartışma ve Sonuç: İnferiyor vena kavanın LMS'lerinde uzun süreli sağkalım ameliyatın süresiyle de ilişkilidir. Hastalarda iyi sonuçlar elde etmek için cerrahi onkologlar ve kardiyovasküler cerrahları içeren multidisipliner bir yaklaşım zorunludur. Perioperatif planlama, koordinasyon ve onkolojik tekniklere bağlılık kritik öneme sahiptir.

Anahtar sözcükler: Leiomyosarkom.

Şekil 1. Eksize edilen inferior vena kavadan sağ atriyuma uzanan kitle.

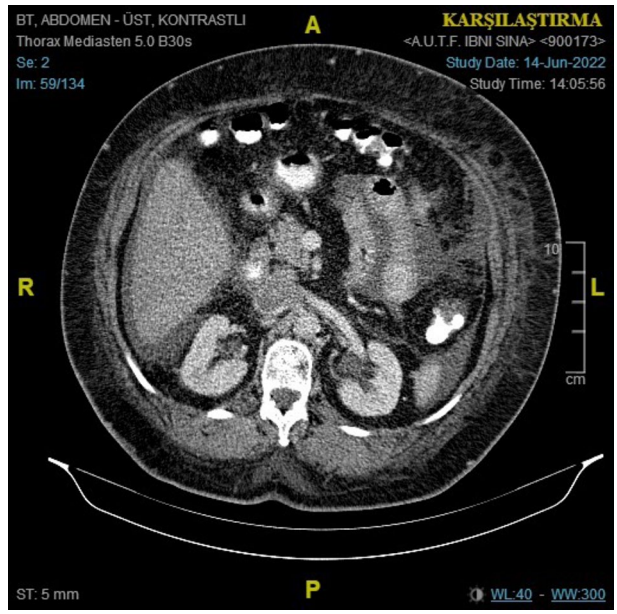

Şekil 2. İnferior vena kavadan sağ atriyuma uzanan kitlenin BT görüntüsü.

Asistan Bildiri

[EP-070]

A case of Myasthenia Gravis who underwent carotid endarterectomy under regional anesthesia

Ayşegül Durmaz, Merve Çünürlü, Murat Uğur, Yücel Özen, Özgür Özsoy, Ahmet Öcal

Sancaktepe Şehit Prof. Dr. İlhan Varank Eğitim ve Araştırma Hastanesi, İstanbul, Türkiye

Background and Aim: We wanted to present a patient with bilateral carotid artery stenosis diagnosed with Myasthenia Gravis (MG), which has not been presented in the literature before. We hope that these and similar cases, which are rarely encountered in the clinic, will contribute to the experience, especially for our young colleagues.

Methods: A 63-year-old male patient with ischemic SVO was interned with a planned CEA after detected 75% and 70% stenosis in the right and left internal carotid arteries (ICA). The patient was diagnosed with Myasthenia Gravis two years ago and the follow-up was stable. The patient underwent bilateral CEA under cervical plexus blockade at four-month intervals. In both operations, bilateral ICA were closed primarily, and no additional complications developed in the follow-up.

Results: Myasthenia gravis is the most common neuromuscular junction disease caused by autoimmune antibodies against acetylcholine receptors. Clinical findings may become evident with surgical stress. In patients with MG who need to be operated on, the most frightening is the myasthenic crisis involving the respiratory muscles. In CEA, RA provides an advantage in cases as it allows neurological evaluation under cross-clamp. With the preferred anesthesia method, we had the opportunity to observe our patient closely intraoperatively and minimized the risk of perioperative and postoperative complications.

Conclusion: In our literature review, we did not encounter a case of carotid endarterectomy performed under RA in a patient with MG. Considering that complications related to surgical stress, we believe that operating under RA would be a safer method as a surgical strategy.

Keywords: Myasthenia.

Turk Gogus Kalp Dama
2022;30(Suppl 1):S313-S430

Periferik Arter Hastalıkları ve Cerrahisi/Perkütan Girişimler

[EP-071]

İyatrojenik dev periferik arter anevrizması: İki olgu sunumu

Funda Yıldırım, Dilşad Amanvermez Şenarslan, Aylin Yıldız, Halil Demren, Ömer Tetik

Celal Bayar Üniversitesi Tıp Fakültesi Kalp ve Damar Cerrahisi Anabilim Dalı, Manisa, Türkiye

Giriş ve Amaç: Son yıllarda artan invaziv radyolojik girişimler nedeniyle arteriyel kateterizasyona bağlı oluşan psödoanevrizma sıklığı artmıştır. Diyagnostik arteriyel kateterizasyona sekonder iyatrojenik femoral psödoanevrizma oluşma insidansı %0.2'dir ve en sık görüldüğü yer ana femoral arterdir. Diğer nedenler travmalar ve kesici delici alet yaralanmalarıdır. Bu olgu sunumlarında TAVİ sonrası sağ iliofemoral psödoanevrizma ve kesici delici alet yaralanması sonrası sol süperfisiyal femoral arterde gelişen dev anevrizmaları sunduk.

Olgu 1: Seksen beş yaşında erkek hasta beş yıl önce TAVİ sonrası sağ femoral bölgede şişlik oluşmuş. Takiplerinde boyutta artma olması üzerine kliniğimize başvurdu. Yapılan tetkiklerinde sağ iliofemoral pseudoanevrizma tanısı ile ameliyat amacıyla kliniğimize yatırıldı. BTA tetkikinde 8x11 cm'lik anevrizma görüldü (Şekil 1).

Olgu 2: Otuz üç yaşında erkek hasta 10 ay önce kesici-delici alet yaralanmasına bağlı sol alt ekstremitede travma öyküsü mevcut. Sol uylukta şişlik oluşması üzerine yapılan tetkiklerde ve BTA'da 8x10 cm'lik anevrizmal genişleme olduğu görüldü (Şekil 2). Ameliyat amacıyla kliniğimize yatırıldı.

Bulgular: Her iki hastaya genel anestezi altında proksimal ve distal arteriyel yapılar diseke edildi ve snareler ile korumaya alındı. Anevrizmal keseler boşaltıldı. Araya uygun çapta PTFE greft konularak interpozisyon yapıldı. Distal arteriyel dolaşım sağlandı.

Tartışma ve Sonuç: Girişim veya travma sonrası gelişen psödoanevrizmalar cerrahisi zor ve çok dikkat gerektiren klinik durumunlardır. Ameliyat öncesi iyi planlama gerekmektedir. Dokular yapışık ve diseksiyonları zordur. Ameliyat sonrası da cerrahi alandaki boşluklar sorun oluşturmaktadır. Ciddi yara bakım sorunları görülmektedir. Kliniğimizde tedavilerini yaptığımız iki dev psödoanevrizma olguları ile ilgili tecrübelerimizi paylaştık.

Anahtar sözcükler: Dev psödoanevrizma.

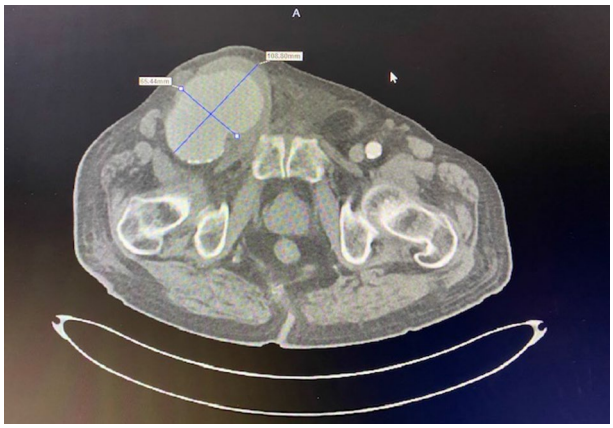

Şekil 1. İliofemoral psödoanevrizma.

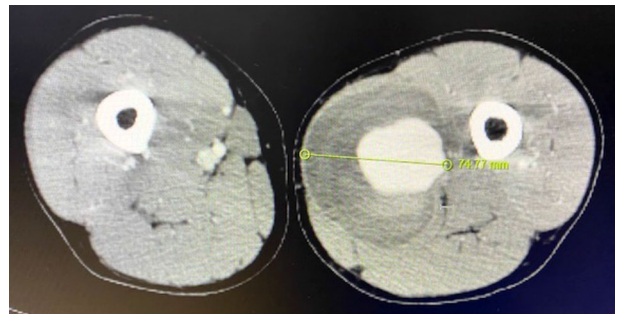

Şekil 2. Sol süperficsiyal femoral arter psödoanevrizması.

Hemodiyaliz Erişim Yolları

[EP-073]

Santral ven darlığı olan hastada popliteal ven kateteri ile renal replasman tedavisi

Gülen Sezer Alptekin, Ahmet Çekirdekçi

Kütahya SBÜ Evliya Çelebi Eğitim ve Araştırma Hastanesi Kalp ve Damar Cerrahisi Kliniği, Kütahya, Türkiye

Giriş ve Amaç: Elli dokuz yaşında erkek hasta sol antekübital fistülünün çalışmaması nedeniyle kliniğimize sevk edildi. Hastanın sol antekübital fistül anastomozunun 1.5 yıl önce bazilik vene yapıldığı ancak yüzeyelleştirme yapılmadığı görüldü. Yaklaşık altı yıldır hemodiyalize giren hastanın multipl kalıcı diyaliz kateteri takılması ve sekiz ay önce mevcut fistülünden trombektomi öyküsü mevcuttu. Son iki seanstır diyalize efektif giremeyen hastanın bazilik ven trasesi anastomoz hattında 4 cm'lik segment boyunca sert ve tıkalıydı. Potasyum değeri 5.7 mEq/L olan hastaya acil diyaliz kateteri planlandı.

Yöntem: Yatak başı ponksiyonda her iki juguler ve femoral venden de kılavuz tel ilerletilemeyen hasta anjiyografi laboratuvarına alındı. Yapılan venografilerde santral venlerin kronik oklüde olduğu görüldü. Sol popliteal venden yapılan venografide sol popliteal ve femoral venin intakt olduğu, vena kava inferiora kollateraller aracılığıyla venöz dönüş olduğu görüldü. Bunun üzerine hastaya sol popliteal venden geçici hemodiyaliz kateteri (12F, 19 cm) yerleştirildi.

Bulgular: Hasta iki hafta boyunca popliteal kateterinden yaklaşık 150-200 mL/dk debi ile efektif şekilde diyalize alındı. Bu süreçte sol bazilik ven yüzeyelleştirilmesi yapılarak yeni fistül anastomozu uygulanan hasta arteriyelize bazilik venden yara iyileşmesini takiben diyalize başlayabildi.

Tartışma ve Sonuç: Bazilik ven yüzeyelleştirilmesinin fistülün efektif kullanımı açısından geciktirilmemesi gerektiği düşüncesindeyiz. Literatürde popliteal ven fistül ameliyatları ve COVID-19 olgularında prone pozisyonda popliteal venöz kateter olguları bildirilmektedir. Komplike, santral ven darlıklı diyaliz hastalarında da acil durumlarda ultrasonografi ve venografi yardımıyla intakt bir popliteal venin, geçici hemodiyaliz kateteri yerleştirilmek amacıyla kullanılabileceği görüşündeyiz. Kalıcı diyaliz kateterlerinden mümkün olduğunca uzak durulması, hastaların erken dönemde özellikle diyaliz öncesi fistüle yönlendirilmeleri, santral venlerin çok iyi korunması ve böbrek nakil süreçlerinin yaygınlaşması, böbrek yetmezliği hastalarında hayati önem taşımaktadır.

Anahtar sözcükler: Bazilik ven yüzeyelleştirilmesi, popliteal ven, hemodiyaliz kateteri.

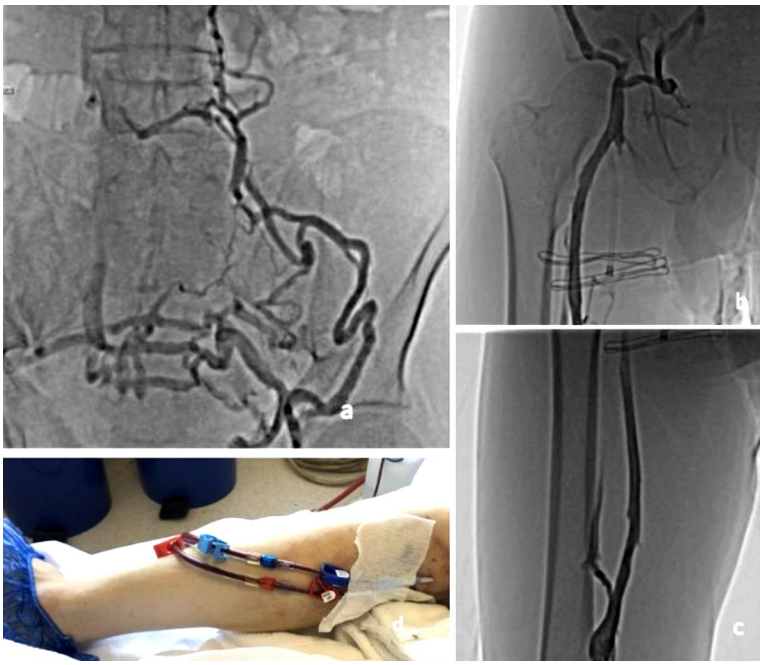

Şekil 1. **(a)** Venografi supine pozisyon, total oklüde sol iliyak ven, yaygın kollateraller. **(b, c)** Venografi prone pozisyon, sol femoral ve popliteal ven açık görünümde. **(d)** Sol popliteal ven kateteri ile hemodiyaliz.

Turk Gogus Kalp Dama
2022;30(Suppl 1):S313-S430

Asistan Bildiri

[EP-074]

Stroke after acute type-A aortic dissection repairment surgery with dual arterial cannulation: A case report

Birol Akdoğan, Doğan Yetüt, Nilgün Yazıksız, İhsan Bakır

Department of Cardiovascular Surgery, Istanbul Faculty of Medicine, Istanbul University, Istanbul, Türkiye

Background and Aim: The severity and extent of the aortic dissection, the patients' ages and physical conditions, and the surgical team's possibilities identify the case's prognosis. Cannulation strategy in surgery for acute type A aortic dissection is controversial. This article appraised the advantages and drawbacks of the selected cannulation technique in our patient who had a stroke after thriving aortic dissection repairment surgery.

Methods: An 83-year-old female diagnosed with hypertension, diabetes mellitus, chronic renal failure and asthma was admitted to our clinic with back and chest pain, hypotension, weak pulse in the left arm and loss of consciousness. She had acute type A aortic dissection on CT angiography imaging and required surgical intervention. We operated on the patient via cardiopulmonary bypass established with dual arterial cannulation by using femoral and subclavian arteries.

Results: Supracoronary ascending aorta replacement operation was performed for the patient who had acute type A aortic dissection which was extending from the aortic root to the right brachiocephalic truncus. There was no spontaneous awakening in the postoperative intensive care follow-ups. The patient was consulted by neurology. In the MR imaging, subacute infarcts were observed in the areas supplied by the right middle cerebral artery and posterior cerebral artery. About two months after ascending aortic replacement surgery, the patient died of sepsis and multiple organ failure.

Conclusion: Although studies show that dual arterial cannulation technique is advantageous over single arterial cannulation in terms of stroke and mortality, single subclavian or axillary and femoral cannulation can be considered in the foreground in selected patients.

Keywords: Arterial cannulation complications.

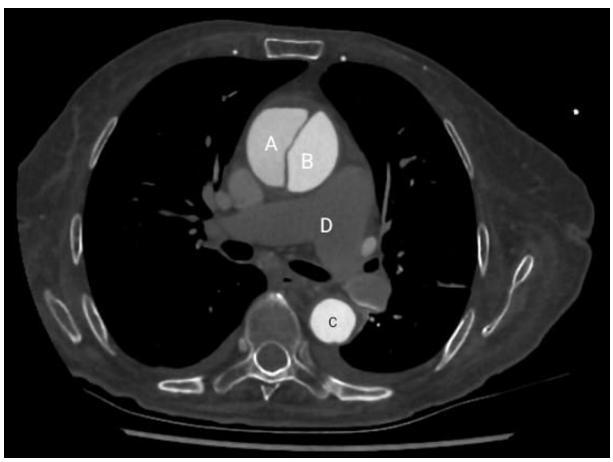

Figure 1. Axial section of CT-Angiography, Ascending aort dissection, A: False lumen, B: True lumen, C: Descending aort, D: Pulmonary bifurcation.

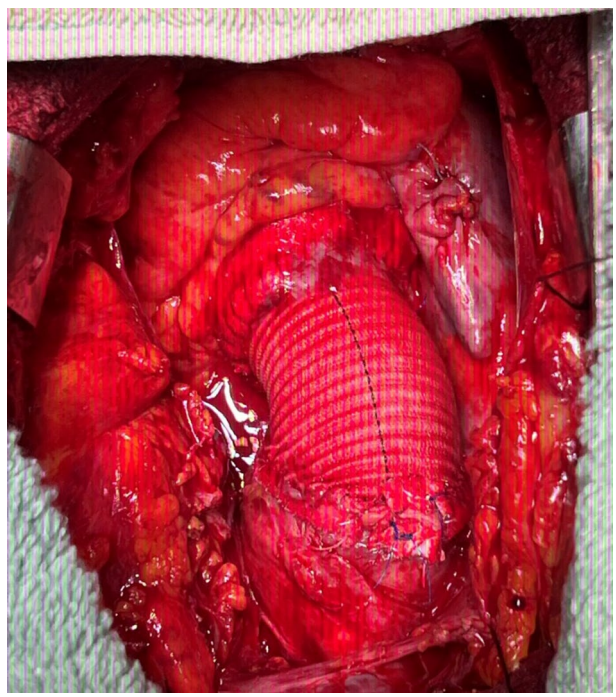

Figure 2. Perioperative view after supracoronary ascending aort replacement with Dacron graft (No: 21).

Asistan Bildiri

[EP-075]

Dikişsiz aort kapak değişimine bağlı mitral yetmezlik

Abdullah Maşta, Salih Özçobanoğlu, Cemal Kemaloğlu, İlhan Gölbaşı, Ömer Bayezid

Akdeniz Üniversitesi Tıp Fakültesi Kalp ve Damar Cerrahisi Anabilim Dalı, Antalya, Türkiye

Giriş ve Amaç: Dikişsiz aort kapaklarının kullanımı aort kapak cerrahisinde kullanımı başarılı sonuçları sonrasında giderek yaygınlaşmaktadır. Cihazın implantasyonu nativ aort kökünde subanüler hizada genişletilmesi ile yapılmaktadır. Bu yazının amacı aort kapak darlığı nedeniyle aort kapak replasmanı uygulanan hastalarda dikişsiz kapak sonrası gelişen akut mitral yetmezliğe yaklaşımımızı belirtmektir.

Yöntem: Çalışmada kliniğimizde 2021-2022 yılları arasında sekiz adet dikişsiz aort kapak replasmanı yapılan hastalardan birinde cerrahi öncesi mitral yetmezlik olmamasına rağmen cerrahi sonrası akut ciddi mitral yetmezlik ve pulmoner ödem tablosu olan hasta değerlendirilmiştir.

Bulgular: Aort darlığı nedeniyle dikişsiz aort kapakla aort kapak replasmanı yapılan hastanın ameliyat öncesi yapılan transözofajiyal ekokardiyografi (TEE)'de mitral yetmezliği bulunmamasına rağmen cerrahi sonrası yapılan TEE'de akut ciddi mitral yetmezliği görülmüştür. Akut dekompanse yetmezlikte olan hastada pulmoner ödem tablosu gelişmesi üzerine hastada kalp akciğer makinasından çıkılarak ECMO desteğine geçilmiştir. Yeni gelişen akut ciddi mitral yetmezlik için mitral kapak ekspolarizasyonunda mitral anülüs düzleminin aort kapak yönünde yer değiştirdiği izlenmiş olup mitral ring ile onarım yapılmıştır. Onarım sonrası TEE'de eser mitral yetmezlik izlenmiş olup hasta ECMO desteği ile yoğun bakıma alınmıştır.

Tartışma ve Sonuç: Dikişsiz aort kapak, aort darlığı hastalarında cerrahi açıdan ve hasta konforu açısından konvansiyonel yöntemlere göre kolaylık sağlamasına karşın komplikasyonlarına yaklaşımlar farklılıklar göstermektedir. Dikişsiz aort kapak replasmanı sonrası gelişen mitral yetmezliğinde dikişsiz kapak çıkarılarak konvensiyonel AVR yapılması yerine kliniğimizce mitral ring ile onarım yapılması yöntemi uygunlanmıştır.

Anahtar sözcükler: Dikişsiz aort kapak.

Turk Gogus Kalp Dama
2022;30(Suppl 1):S313-S430

Asistan Bildiri

[EP-076]

Perikart agenezisi olan hastada uygulanan mitral kapak replasmanı, triküspit kapak tamiri ve koroner baypas cerrahisi

Sabir Hasanzade, Murat Gevrek, İrfan Taşoğlu

Ankara Türkiye Yüksek İhtisas Hastanesi Kardiyovasküler Cerrahi Bölümü, Ankara, Türkiye

Giriş ve Amaç: Konjenital perikart yokluğu, nadir görülen, asemptomatik bir durumdur. Spesifik muayene bulgusu olmaması nedeniyle birçok olgu tanı alamaz. Biz, koroner arter hastalığı, mitral ve triküspit kapak yetmezliği nedeniyle açık kalp cerrahisine giden hastamızda, insidental saptadığımız parsiyel perikart agenezisi olgusunu sunuyoruz.

Yöntem: Elli beş yaşındaki erkek hasta ameliyata alındı. Safen ven serbest greft olarak hazırlandı. Median sternotomi sonrası perikart açıldı. Bu sırada sol taraflı pnömotoraks gelişti. Bunun sebebiyse sol taraflı, parsiyel perikart agenezisi idi.

Bulgular: Fark edilen defekt bölgesinde sol frenik sinir ve ona eşlik eden perikart kalıntısı gözlendi. Bu yapının anteriorunda 1x1,5 cm boyutlu, dikdörtgen şekilli, posteriorunda ise 3x2x2 cm boyutlu, üçgen şekilli defekt vardı. Hastaya MVR+TRA+CABGx2 uygulandı. Sol toraks ve mediasten drenleri yerleştirilerek ameliyat sonlandırıldı.

Tartışma ve Sonuç: Perikart agenezisi, plöro-perikardiyal membranların bir veya iki taraflı füzyonunun bozulması sonucu ortaya çıkar. Parsiyel (%70 sol, %17 sağ taraflı) veya komplet (%13) eksiklik görülebilir. Erkeklerde üç kat daha sık görülür. Bu tanımlara uyan erkek hastamızda da defekt parsiyel ve sol taraflıydı. EKG'de dal blok'u ve aks sapması sık gözlense de spesifik bulgusu yoktur. MR incelemesinde normal perikart, hiperdens epikardiyal ve kalbi saran hipodens yağ tabakaları arasında lineer bir bant olarak izlenir. Transtorasik ekokardiyografi (TTE) ile perikardı sağ ventrikül sistolü sırasında tespit etmek daha kolaydır. Normal perikart kalınlığı diyastolde 1,7±0,5 mm ile 1,2±0,5 mm arasında değişir. Hastamız normal sinüs ritmindeydi, patolojik EKG bulgusu yoktu. Ameliyat öncesi yapılan TTE'de de perikardiyal defekt saptanmamıştı. Komplet agenezi iyi prognozludur, mekanik komplikasyon riski yoktur, onarım gerektirmez. Parsiyel agenezilerde kalbin herniasyonu, buna bağlı anjina, dispne görülebilir. Bu bulgular varlığında defekt onarılmalıdır. Fakat hastamızda agenezik bölge çapı komşu sol ventrikül lateral duvarına nazaran daha küçüktü ve bu herniasyon riskini düşürmekteydi. Bu yüzden cerrahi düzeltme yapılmadı. Hastamızın taburculuk sonrası kontrollerinde de hiçbir sorun izlenmedi.

Sonuçta, perikart agenezisi nadir görülse de oluşturabileceği komplikasyonlar düşünüldüğünde ihmal edilmemesi gereken bir durumdur.

Anahtar sözcükler: Perikardiyal hastalık.

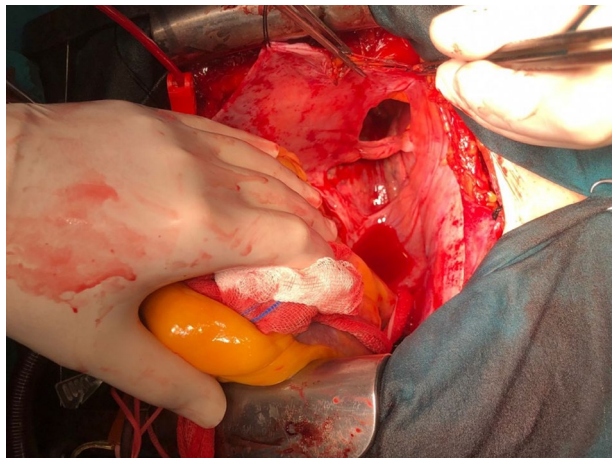

Şekil 1. Sol taraflı, parsiyel perikart agenezisi.

Asistan Bildiri

[EP-077]

Kuadriküspit aort kapak tamiri

Sabir Hasanzade, Gizem Işık, İrfan Taşoğlu

Ankara Türkiye Yüksek İhtisas Hastanesi Kardiyovasküler Cerrahi Bölümü, Ankara, Türkiye

Giriş ve Amaç: Kuadriküspit aort kapak (QAV) nadir görülen bir malformasyondur (<%0,05). Cerrahi uygulanan hastalarda %1 görülür. Bu sunumunda mitral kapak endokarditiyle ameliyata alınan hastada ameliyat sırası saptadığımız QAV'ı anlatıyoruz.

Yöntem: Enfektif endokaditi tanılı 53 yaşlı erkek hasta düşük kardiyak debi gelişmesi üzerine acil şartlarda ameliyata alındı.

Bulgular: Mitral kapak A2 ve A3 segmentlerinde korda kopuğu ve bu kordaların postero-medial papiller kasa tutunma bölgelerinde vejetasyonlar izlendi. Kopuk kordalar vejetasyonla birlikte rezeke edildi. A2 ve A3 segmentlerine, 5/0 PTFE'den hazırlanan birer adet neokorda implante edildi. Anüloplasti ringi konarak tamir tamamlandı. Kontrolde kaçak yoktu. Ameliyat öncesi transtorasik ekokardiyografide (TTE) iki aort yetersizliği (AY) raporlanması üzerine aortotomi yapıldı ve aort kapak muayene edildi: LCC'nin, üzerindeki fibrotik bir bantla ikiye ayrıldığı gözlendi. Bant kesildi ve LCC 5/0 prolen ile plike edildi. Kontrol muayenede lifletlerin koaptasyonu tamdı.

Tartışma ve Sonuç: QAV çoğunlukla izoledir. %10'na koroner arter anomalileri eşlik eder. Nakamura fazla lifletin lokalizasyonuna göre dört tip belirlenmiştir. Bizim olguda QAV izole gözlendi ve tip 1 idi. Koroner anomali yoktu. QAV en sık aort yetmezliğine sebep olur. Rastlantısal saptandığında TTE ile takibi önerilir. TTE'de QAV lifletleri, geleneksel "Y" şeklinde değil de, "X" gibi koapte olur. Transözofageal ekokardiyografi (TEE) ile daha net görüntüler elde edilebilir. QAV'ların yarısından fazlasında AY, nadiren de aort darlığı (AD) gelişmektedir. Bu hastalar 5-6. dekatlarda ameliyat oluyorlar. Bizim hastamız da 53 yaşındaydı ve AY mevcuttu. Aort kapak tamiri cerrahide ilk tercihimizdir. Tamirde kapak biküspidize veya triküspidize edilir. Biz kapağı triküspidize ettik ve perioperatif TEE'de koaptasyon kusuru yoktu. Sonuç olarak, QAV nadir görülen bir malformasyondur. Fakat AY'ye sık sebep olduğu unutulmamalıdır.

Anahtar sözcükler: Aortic valve insufficiency.

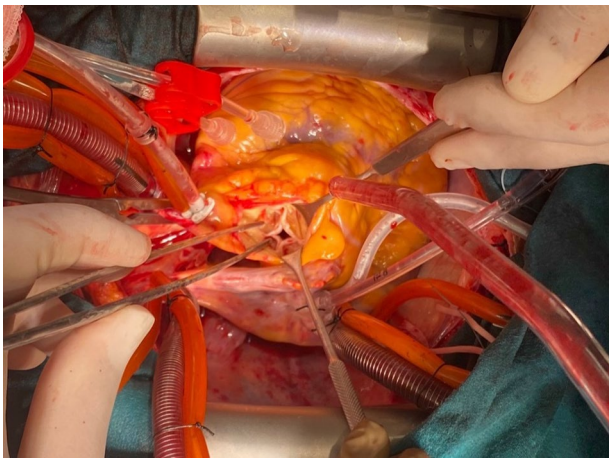

Şekil 1. Kuadriküspit aort kapak.

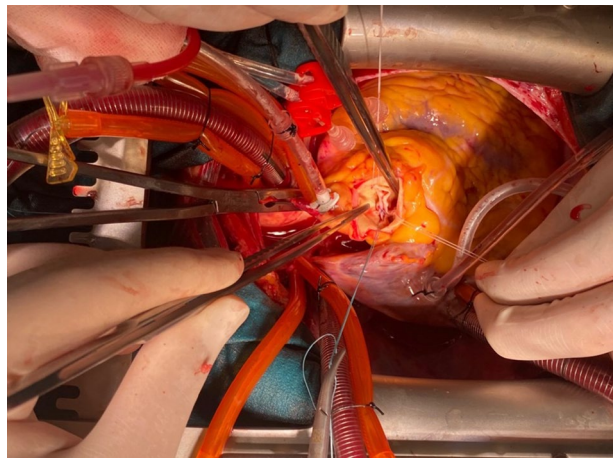

Şekil 2. Triküspit aort kapak.

Turk Gogus Kalp Dama
2022;30(Suppl 1):S313-S430

Koroner Arter Hastalıkları ve Cerrahisi

[EP-080]

Moleküler ve gelişimsel patofizyoloji, sıvı dinamikleri ve mekanobiyolojik yaklaşımlar ışığında koroner baypas ameliyatlarında kullanılan greftler: Ne yapmalı

Selim Erentürk

İstanbul Üniv. Cerrahpaşa Kardiyoloji Enstitüsü, Kalp Damar Cerrahisi Anabilim Dalı, İstanbul, Türkiye

Giriş ve Amaç: Koroner baypas ameliyatlarınının başarısını doğrudan etkileyen en önemli faktörlerin başında kullanılan greftler ve kullanılma yöntemleri gelmektedir. İleri derecede hasarlı ve/veya baypasa uygun olmayan, moleküler düzeyde veya biyo-mekanik nedenlerle uzun süreli açık kalamayacak olan greftin kullanıldığı bir ameliyatta ameliyatın teknik olarak mükemmel yapılması sonuçları iyileştirmez.

Yöntem: Günümüzde greftler konusunda pek çok şey aydınlatılmış olsa da hala tartışmalı konular ve yapılması gerekenler vardır. Kliniğimizde arteriyel greft kullanımı tercih edilmekte ve yazar tarafından gerektiğinde Bilateral IMA ve üçüncü arteriyel greft olarak uygun olduğuna karar verildiğinde RGEA veya radial arter kullanılmış ve erken dönem sonuçları yayınlanmıştır ve mümkün olduğunca *in situ* arteriyel greft kullanımı tercih edilmiştir. Tek damar hastalıklarında MIDCAB deneyimi erken dönem sonuçları yayınlanmıştır. Hiçbir greft insanın -hastalıklı olmayan- anatomik, histolojik, biyofizyolojik ve biyokimyasal olarak doğal koroner arteri kadar mükemmel değildir. Ancak doğal koroner arterinin hastalığında bu görevi yapacak bir greft gerekli olur. Bu durumda en ideale yakın grefti kullanmak zorunludur.

Bulgular: Kullanılan greftlerin ve greft darlığında rol oynayan faktörlerin gelişimsel, moleküler ve mekanik süreçlerinin ve patofizyolojik mekanizmaların aydınlatılması tedavinin başarısı ve sürdürülebilirliği ve tedavi yöntemlerinin geliştirilmesi yönünden çok önemlidir.

Tartışma ve Sonuç: Bu çalışmada koroner baypas ameliyatlarında kullanılan greftlerin moleküler ve genetik gelişim süreçleri, anatomik-histolojik özellikleri, greftler ve koroner arterlerdeki sıvı dinamikleri ve biyo-mekanik etkiler ve patofizyoloji değerlendirilerek, kullanılacak ideale en yakın greftler, kullanılma şekil ve yöntemleri tartışılacaktır.

Anahtar sözcükler: Koroner baypas cerrahisi greftler.

Asistan Bildiri

[EP-081]

Miyokart enfarktüsü sonrası gelişen sol ventrikül serbest duvar rüptürü ve ventriküler psödoanevrizma olgusu

Saltuk Buğrahan Taş, Ahmet Bolukçu, Şebnem Albeyoğlu, Gökçen Orhan

Dr. Siyami Ersek Göğüs, Kalp ve Damar Cerrahisi Eğitim ve Araştırma Hastanesi, Kalp ve Damar Cerrahisi, İstanbul, Türkiye

Giriş ve Amaç: Akut miyokart enfarktüsünün (AMI) komplikasyonlarından biri de serbest duvar rüptürüdür. Burada miyokart enfarktüsü (MI) sorası ventrikül serbest duvar rüptürüne bağlı ventiküler psödoanevrizma olgusu sunulmuştur.

Bulgular: Altmış iki yaşında diyabetik kadın hastaya Kasım 2021'de yapılan koroner anjiyografi sonrası cerrahi revaskülarizasyon (KABG) kararı alınmış olup tedavi ret vermesi üzerine hastanın medikal tedavisi düzenlenmiş ve taburcu edilmiş. Hasta taburcu olduktan iki ay sonra göğüs ağrısı ve nefes darlığı ile acil servise başvurmuş olup yoğun bakıma interne edildi. Ekokardiyografisi (TTE), iki ay önceki TTE ile uyumlu olup ejeksiyon fraksiyou (EF) %45 hesaplanmış, ayrıca kalbi tamamen saran, tamponat yapmayan 0,9 cm kalınlığında perikardiyal efüzyon tespit edildi. Elektrokardiyografisinde (EKG) ST elevasyonu yoktu. Akciğer grafisinde sol hemitoraksta masif efüzyon mevcuttu, desatüre seyreden hasta entübe edildi. Çekilen kontrastlı toraks bilgisayarlı tomografisinde (BT) sol ventrikül arkasında 13 mm kalınlığa ulaşan hiperdens hemorajik sıvı izlendi. Sol ventrikül inferior duvardan kaudale doğru uzanan multilobüle görünümde aksiyel planda 66x90 mm, kraniokaudal aksta yaklaşık 4 mm boyutlarına ulaşan geniş boyunlu psödoanevrizma kesesi izlendi. Hastanın progresif kardiyak yetmezlik bulguları nedeni ile öncelikli-acil ameliyat kararı alındı.

Tartışma ve Sonuç: Sol ventrikül duvarındaki rüptür akut, subakut veya kronik fark etmeksizin tanı anında acil cerrahi girişim gerektirmektedir. Klinik olarak akut kalp yetersizliği, kardiyak tamponat, kardiyojenik şok hatta kardiyak arrest gelişebilir. Ekokardiyografi tanıda altın standart olarak görülse bizim olgumuzda olduğu gibi sol ventriküldeki psödoanevrizmayı atlayabilir. Klinik şüphe devam ettiği için kontrastlı toraks BT tanı için kullanılabilir.

Anahtar sözcükler: Psödoanevrizma.

Turk Gogus Kalp Dama
2022;30(Suppl 1):S313-S430

Asistan Bildiri

[EP-082]

Ciddi pektus ekskavatumu ve sinüs valsalva anevrizması olan Marfan sendromlu hastada kombine Button Benthall prosedürü ve Nuss prosedürü

Can Özen, Ali Aycan Kavala, Saygın Türkyılmaz, Yusuf Kuserli, Hasan Toz, Eylül Kafalı Başaran, Utku Çelik

Bakırköy Dr. Sadi Konuk Eğitim ve Araştırma Hastanesi Kalp ve Damar Cerrahisi Kliniği, İstanbul, Türkiye

Giriş ve Amaç: Ciddi aort kapak regürjitasyonunun eşlik ettiği asendan aorta anevrizmasıyla birlikte anüloaortik ektazi ciddi pektus ekskavatumu olan Marfan sendromu olan hastalarda önemli bir durumdur. Bu hastalarda mediasten içindeki yapıların anotomik planlarının değişmesi ve sternumun yakın komşulukları nedeniyle özellikle sternotomi sırasında zorluklar yaşanabilmektedir.

Yöntem: Bu olgu sunumunda marfanoid görünümlü ciddi pektus ekskavatumu olan 28 yaşındaki erkek hasta ele alındı.

Bulgular: Hasta acil servise iki haftadır süren anjina pektoris ile başvurdu. AKS dışlanan hastaya yapılan ekokardiyografi ve torakoabdominal bilgisayarlı tomografi anjiyografi (BTA) tetkiklerinde sinüs valvalva anevrizması saptanması üzerine tarafımızca değerlendirildi. Yapılan fizik muayenede ciddi pektus ekskavatumu olan hastaya intrakardiyak işleme ek olarak pektus ekskavatum düzeltme işlemi de önerildi. Hastaya Nuss prosedürü ve median sternotomi ile Button Benthall prosedürü uygulandı. Hasta ameliyat sonrası altı aylık dönemde poliklinik kontrollerinde ekokardiyografi ve torakoabdominal BTA ile takip edildi.

Tartışma ve Sonuç: Ciddi pektus ekskavatumu olan hastalarda mediastene ulaşım önemli bir zorluk teşkil etmektedir. Cerrahi işlem tamamlandıktan sonra sternum rekonstrüksiyonu diğer birçok pektus ekskavatumlu hastada olduğu gibi bu hastada da klasik yönteme uygun değildi. İntrakardiyak lezyonları olan pektus ekskavatumu olan hastalarda kardiyak işleme ek yapılan pektus ekskavatum düzeltme işlemleri oldukça iyi ameliyat sonrası sonuçlara sahiptir.

Anahtar sözcükler: Marfan sendromu.

Şekil 1. Ameliyat sonrası dönemdeki göğüs duvarı görünümü.

Şekil 2. Ameliyat öncesi dönemde göğüs deformetsininin görünümü.

Asistan Bildiri

[EP-086]

Cerebral perfusion in carotid artery injury: Temporary arterial shunt

Tahsin Murat Tellioğlu, Hasan İner, Hidayet Onur Selçuk, Muhammed Çağrı Yalçın, Büşra Zehra Karaayak, Çağrı Kandemir, Börteçin Eygi, Ali Gürbüz

İzmir Katip Çelebi Üniversitesi Atatürk Eğitim ve Araştırma Hastanesi, İzmir, Türkiye

Background and Aim: Traumatic carotid artery injuries are rare injuries with high mortality and morbidity. Here, we presented successful surgical treatment in a patient with carotid artery injury as a result of gunshot injury.

Methods: An 18-year-old male patient was taken to emergency operation with the pre-diagnosis of carotid artery injury with the presence of hematoma and murmur on both sides of the neck after a gunshot wound to the right pectoral region.

Results: The unconscious patient was brought to the emergency department with hypovolemic shock and crush tracheotomy was established. CT angiography revealed extravasation in the right CCA. First of all the right carotid lodge was explored under cerebral oximetry. There was massive arterial hemorrhage. It was seen that the right CCA and VJI were destructed as a result of the injury. Following heparinization, a 14Fr aspiration catheter was applied from proximal to distal injured CCA segment as a temporary arterial shunt,in order to maintain cerebral perfusion (Figure 1) The left carotid lodge with suspected vascular injury was explored. No major vascular injury was detected. The lead core in the left vagina caroticum was removed (Figure 2). The right CCA, which was not suitable for end-to-end anastomosis, was interpositioned with a 6 mm PTFE graft.

Conclusion: In these patients, besides providing bleeding control, preventing cerebral hypoperfusion is the main indication for surgery. Monitoring with cerebral oximetry is vital in order to control the neurological status. In addition, it should be kept in mind that simple but effective temporary arterial shunts can be used, as in this case, in order to minimize the ischemia time.

Keywords: Temporary arterial shunt.

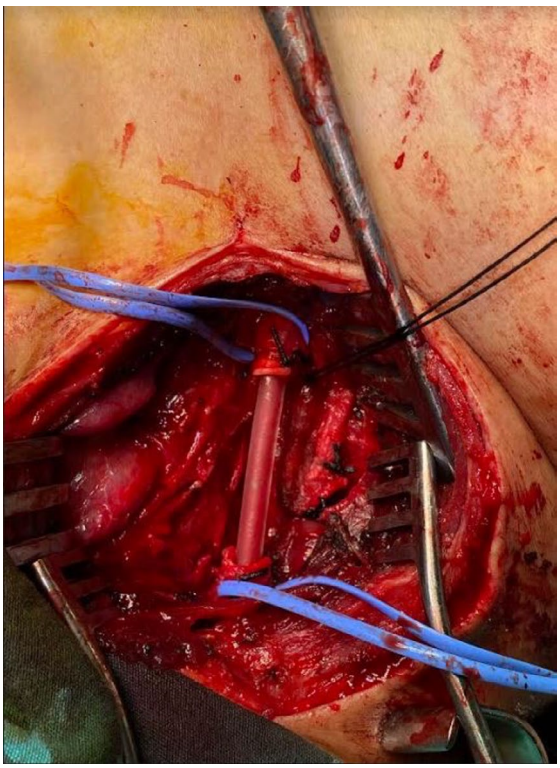

Figure 1. Right-side carotid exposure.

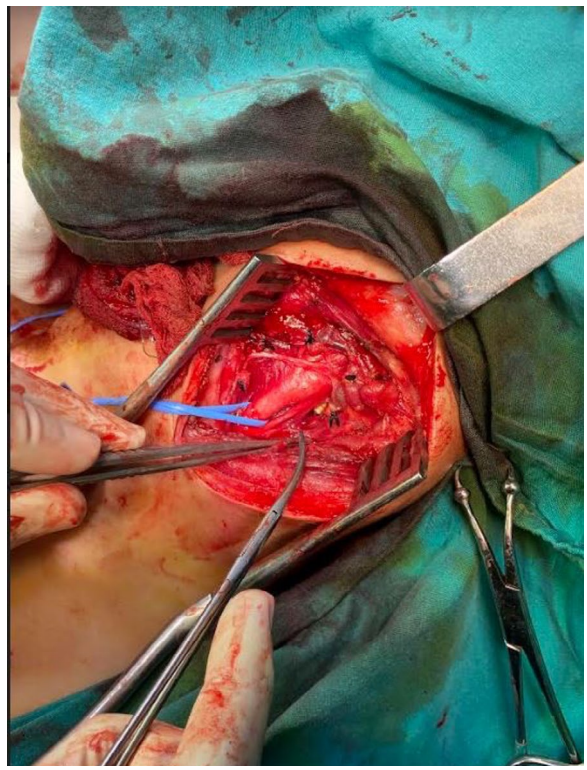

Figure 2. Left-side carotid lodge exposure.

Turk Gogus Kalp Dama
2022;30(Suppl 1):S313-S430

Çocuk Kalp ve Damar Cerrahisi/Erişkin Konjenital Kalp Hastalıkları

[EP-087]

Konjenital kalp ameliyatı sonrası siyanoz sebeplerinden: Methemoglobinemi

Murat Yüksel, Uğur Göçen

Özel Adana Ortadoğu Hastanesi, Kalp ve Damar Cerrahisi, Adana, Türkiye

Giriş ve Amaç: Methemoglobinemi nadir görülen, kandaki methemoglobin seviyesinin artmasına bağlı oluşan önemli bir siyanoz nedenidir. Konjenital kalp ameliyatlarından sonra görülen siyanoz sebepleri arasında methemoglobinemi düşünülmelidir. Bu yazıda konjenital kalp cerrahisi sonrası gelişen siyanozun sebepleri arasında methemoglobineminin de olabileceğinin hatırlatılması amaçlanmıştır.

Yöntem: Aort koarktasyonu olan 48 günlük bebeğe koarktasyon tamiri ameliyatı yaptık. Hipertansiyonun tedavisi için nitrogliserin perioperatif verildi. Erken ekstübasyon yapılabilmesi amacıyla ağrıyı azaltmak için interkostal kaslara prilokain enjekte edildi. Ameliyat sonrası tansiyon arteriyel düzeyleri 140/70 mmHg ve daha yüksek seyrettiğinden hipertansiyon kontrolü için nitrogliserin dozu artırıldı. Takiplerinde ölçülen satürasyon değerinin 85'e kadar düştüğü, taşikardi olduğu ve peroral siyanoz görülmesi üzerine ayrıntılı değerlendirme yapıldı.

Bulgular: Muayenede mukozalarda belirgin siyanoz olduğu, akciğerlerin yeterli ve eşit havalandığı belirlendi. Arter kanının siyaha yakın renkte olduğu, arteriyel kan gazında pH (7,36), PCO2 (40,9 mmol/L), PO2 (473 mmol/L), methemoglobin %54,6 olduğu görüldü. Mekanik ventilatör altında oksijen desteği alan hastaya yoğun bakım ünitesinde 10 mg %1 metilen mavisi ve C vitamini verildi. Tedavi sonrası methemoglobin düzeyi %2,1'e düştü. Hastamız beş gün sonra taburcu edildi.

Tartışma ve Sonuç: Konjenital kalp cerrahisi olgularında daha çok dolaşım ve solunum sistemi problemleri siyanoza neden olduğundan metabolik sebepler unutulmaktadır. Santral siyanozu olan dolaşımsal ve solunumsal siyanoz nedeni bulunamayan hastalarda ilaç kullanımı ve oksidan maddeye maruziyet gözden geçirilmelidir. Bu olguda lokal anestezik ve nitrogliserin birlikte kullanılmıştır. Sinerji olabileceği düşünüldü. Methemoglobinemi tanısı arteriyel kan gazında metHb değerinin yüksekliği, yüksek parsiyel O_2 değeri olmasına rağmen satürasyon düşüklüğünün olması ile konulur. Tedavisinde metilen mavisi kullanılır. Açıklanamayan siyanozu olan ve oksijen desteğine rağmen siyanozu düzelmeyen hastalarda ayırıcı tanıda mutlaka methemoglobinemi akla gelmeli ve ilaç kullanımı sorgulanmalıdır.

Anahtar sözcükler: Methemoglobinemi.

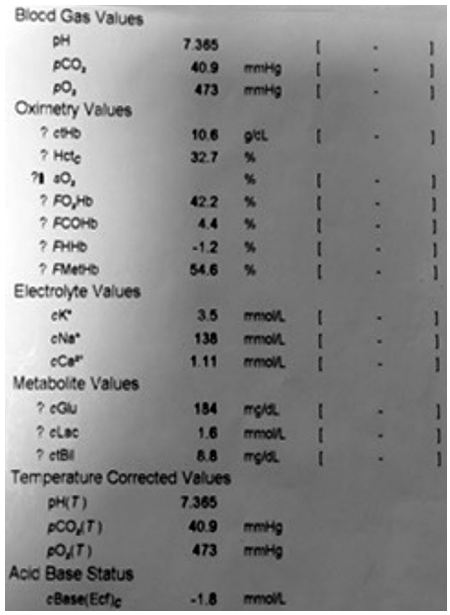

Blood Gas Values					
pH	7.365		[	-	]
pCO_2	40.9	mmHg	[	-	]
pO_2	473	mmHg	[	-	]
Oximetry Values					
? ctHb	10.6	g/dL	[	-	]
? Hct_c	32.7	%			
?I sO_2		%	[	-	]
? FO_2Hb	42.2	%	[	-	]
? FCOHb	4.4	%	[	-	]
? FHHb	-1.2	%	[	-	]
? FMetHb	54.6	%	[	-	]
Electrolyte Values					
cK^+	3.5	mmol/L	[	-	]
cNa^+	138	mmol/L	[	-	]
cCa^{++}	1.11	mmol/L	[	-	]
Metabolite Values					
? cGlu	184	mg/dL	[	-	]
? cLac	1.6	mmol/L	[	-	]
? ctBil	8.8	mg/dL	[	-	]
Temperature Corrected Values					
pH(T)	7.365				
$pCO_2(T)$	40.9	mmHg			
$pO_2(T)$	473	mmHg			
Acid Base Status					
$cBase(Ecf)_c$	-1.8	mmol/L			

Şekil 1. Arter kan gazi teshis.

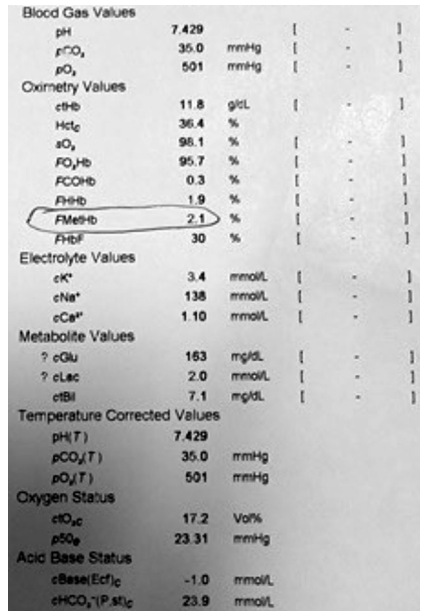

Blood Gas Values					
pH	7.429		[	-	]
pCO_2	35.0	mmHg	[	-	]
pO_2	501	mmHg	[	-	]
Oximetry Values					
ctHb	11.8	g/dL	[	-	]
Hct_c	36.4	%			
sO_2	98.1	%	[	-	]
FO_2Hb	95.7	%	[	-	]
FCOHb	0.3	%	[	-	]
FHHb	1.9	%	[	-	]
FMetHb	2.1	%	[	-	]
FHbF	30	%	[	-	]
Electrolyte Values					
cK^+	3.4	mmol/L	[	-	]
cNa^+	138	mmol/L	[	-	]
cCa^{++}	1.10	mmol/L	[	-	]
Metabolite Values					
? cGlu	163	mg/dL	[	-	]
? cLac	2.0	mmol/L	[	-	]
ctBil	7.1	mg/dL	[	-	]
Temperature Corrected Values					
pH(T)	7.429				
$pCO_2(T)$	35.0	mmHg			
$pO_2(T)$	501	mmHg			
Oxygen Status					
ctO_{2c}	17.2	Vol%			
$p50_e$	23.31	mmHg			
Acid Base Status					
$cBase(Ecf)_c$	-1.0	mmol/L			
$cHCO_3^-(P,st)_c$	23.9	mmol/L			

Şekil 2. Tedavi sonrası.

Periferik Arter Hastalıkları ve Cerrahisi/Perkütan Girişimler

[EP-088]

Nadir görülen bilateral izole iliyak arter anevrizmasının iliyak dal endoprotezinin kullanım talimatı dışı uygulamayla başarılı tedavisi: Olgu sunumu

Barış Tunçer, İlker Alat

Uşak Üniversitesi, Uşak, Türkiye

Giriş ve Amaç: Çoğunluğu tesadüfen saptanan ve nadir görülmeleri nedeniyle izole iliyak arter anevrizmaları (İİAA)'ının tedavi protokolünde kesinleşmiş algoritmalar tam netlik kazanmamıştır. Buna rağmen 3 cm'nin üzerindeki çaplarda rüptür riskinin yüksek olması, hızlı büyüme oranları saptanması ve semptomatik olmaları durumunda tedavi edilmesi gerektiği bilgisi literatürde mevcuttur. Abdominal aort anevrizmalarının EVAR ile onarımı sırasında ana iliyak arter anevrizmaları için iliyak bacak endoprotez greftli stent (İBEGS) kullanılmasının güvenli ve etkili olduğuna hatta anevrizmanın anatomik yapısı nedeniyle kullanım talimatı dışı kullanımlarına dair yayınlar mevcuttur. Bilateral kalça ağrısı ile başvurusunda bilateral İİAA'sı saptadığımız ve aralıklı olarak İBEGS'in kullanım talimatı dışı uygulanmasıyla tedavimizi paylaşıyoruz.

Olgu: Yetmiş bir yaşında, erkek hastanın bilgisayarlı tomografi anjiyografi (BTA) görüntülerinde bilateral ana iliyak arterde anevrizması (en geniş yerinde sağ 28 mm, sol: 31 mm) saptanarak semptomatik olması ve 3'cm üzerinde çap nedeniyle önce sol ana iliyak artere endovasküler stent yerleştirilmesi kararı alındı ve anevrizmanın proksimal ve distal çaplarına uyum sağlaması ve tam sızdırmazlık elde etmek için lifetech ankura cuff stent graft system® (14x16x120 mm) yerleşmiş olduğu cuff içinden çıkarılarak ters çevrilerek (16x14x120 mm ölçülerine getirilerek) (Şekil 1) tekrar cuff içine yerleştirildikten sonra uygulandı. Kontrol BTA'da endoleak izlenmedi. Covid pandemisi nedeniyle takibimizden çıkan hasta yaklaşık iki yıl sonra başvurusunda BTA'da sol ana iliyak arterdeki İBEGS de endoleak olmadığı, sağ ana iliyak anevrizmanın 3 cm çapa ulaştığı görülerek aynı yöntemle başarıyla İBEGS yerleştirildi.

Tartışma ve Sonuç: İzole iliyak arter anevrizmalarının lezyon anatomisine uygun hale getirilen İBEGS'ler ile endoleak gibi çap uyumsuzluğuna bağlı komplikasyonları önleyebilecek şekilde tedavi edilebileceği kanaatindeyiz.

Anahtar sözcükler: İliyak.

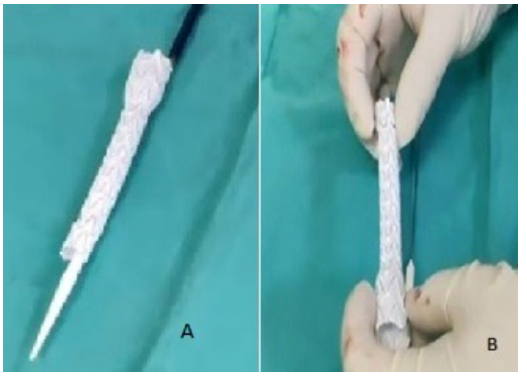

Şekil 1. **(a)** Bilateral izole iliyak arter anevrizma görünümü. **(b)** Sol iliyak artere İBEGS yerleştirme sonrası: sağ iliyak artere İBEGS yerleştirilmesi sonrası görüntüler.

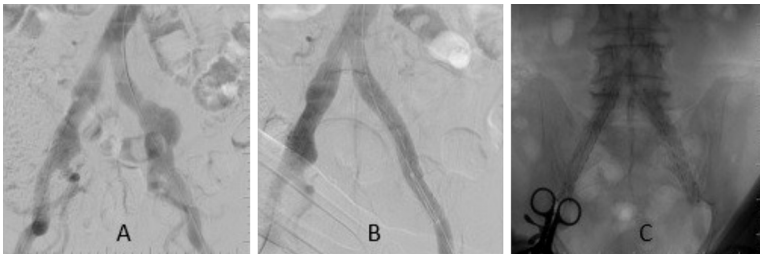

Şekil 2. **(a)** Bilateral izole iliyak arter anevrizma görünümü. **(b)** sol iliyak artere İBEGS yerleştirme sonrası **(c)** sağ iliyak artere İBEGS yerleştirilmesi sonrası görüntüler.

Turk Gogus Kalp Dama
2022;30(Suppl 1):S313-S430

Asistan Bildiri

[EP-090]

Contemporary surgical techniques for post-MI ventricular septal rupture: A single bovine patch for defect closure, infarct exclusion, and left ventriculotomy closure

Ahmet Rüçhan Akar, Ali İhsan Hasde, Ahmet Kayan, Serenay Ersoy, Zeynep Yılmaz, Mehmet Cahit Sarıcaoğlu

Ankara University Heart Center, Cardiovascular Surgery Department, Ankara, Türkiye

Background and Aim: Rupture of the interventricular septum with resultant ventricular septal defect (VSD) is a rare, devastating complication of myocardial infarction (MI) with a prevalence of 1-2%.

Methods: We presented a 64-year-old male patient with an eight days history of acute MI and left-to-right shunting. Echocardiography showed an apical VSD with systolic PA pressure of 80 mmHg. The left ventricular function was impaired, and the apical portion of the left ventricle was akinetic and aneurysmal.

Results: After median sternotomy and bicaval central cannulation, a diastolic arrest was achieved with antegrade Custodiol cardioplegia. A VSD of 16x20 millimeters and fragile neighboring myocardial tissues were detected. A left ventriculotomy is performed at the apex. Pledged stay sutures were sited on each side of the ventriculotomy. Single 2.0 Prolene sutures were passed from RV to LV with deep bites, leaving pledgets on the RV septal surface. Care was taken to preserve the subvalvular apparatus. Then, the sutures were passed from the center of a large bovine pericardial patch. The remaining pericardial patch was anchored to the non-infarcted septum and the non-infarcted endocardium of the anterolateral ventricular wall. Finally, the remaining patch was integrated into the edges of the left ventriculotomy. Left ventriculotomy was then closed with a double layer technique. Then, LAD coronary endarterectomy was performed using the insitu LIMA. The patient's postoperative recovery was uneventful, with PA pressures of 40 mmHg and no residual VSD.

Conclusion: Timing of the operation and the type of surgical techniques may have a role in the outcomes of post-MI VSD patients.

Keywords: Post-MI ventricular septal rupture.

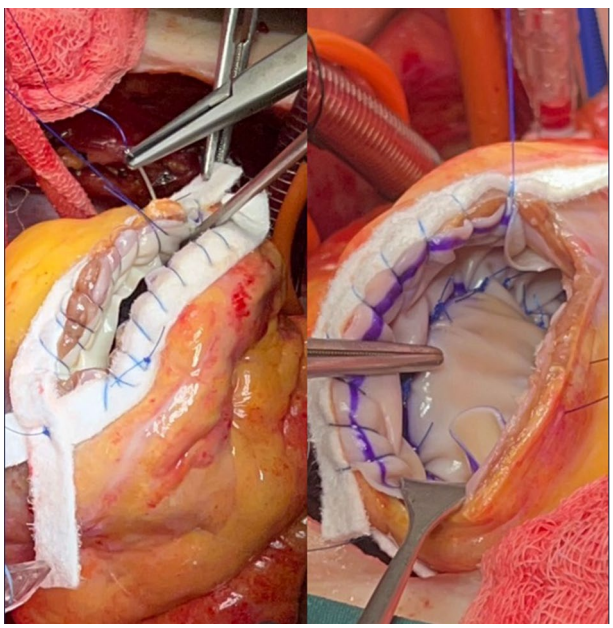

Figure 1. The sutures were passed from the center of a large bovine pericardial patch. The remaining pericardial patch was anchored to the non-infarcted septum and the non-infarcted endocardium of the anterolateral ventricular wall. Finally, the remaining patch was integrated into the edges of the left ventriculotomy.

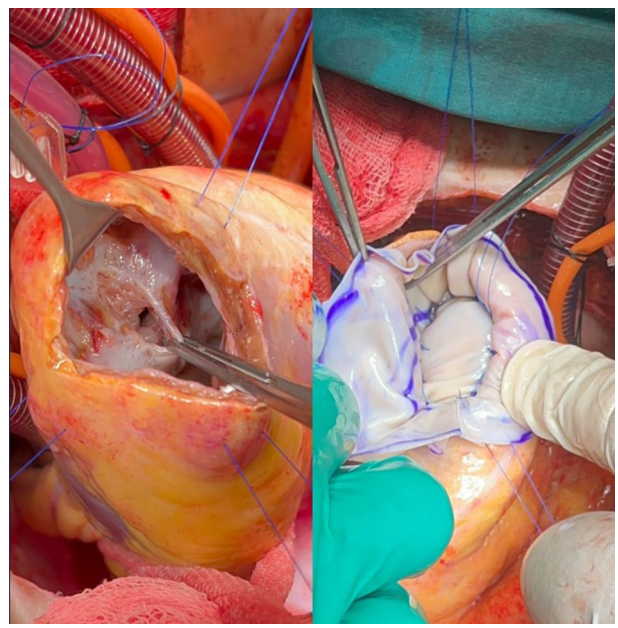

Figure 2. A VSD of 16x20 millimeters and fragile neighboring myocardial tissues were detected. A left ventriculotomy is performed at the apex. Pledged stay sutures were sited on each side of the ventriculotomy. Single 2.0 Prolene sutures were passed from RV to LV with deep bites, leaving pledgets on the RV septal surface.

Asistan Bildiri

[EP-092]

Kawasaki hastalığı sebebiyle RCA anevrizması olan çocuk hastada tek damar baypas

Ahmet Deniz Kaya, Muratcan Gökduman, Ayşe Selcen Gökce, Mecit Düzgören, Ahmet Baltalarli

Pamukkale Üniversitesi Tıp Fakültesi Kalp ve Damar Cerrahisi Anabilim Dalı, Denizli, Türkiye

Giriş ve Amaç: Sebebi bilinmeyen Kawasaki hastalığı vücutta orta boy arterleri tutmaktadır. Kawasaki hastalarında koroner arter hastalığı sıklığı ilerleyen tedavi seçenekleri sayesinde %5'e kadar gerilemiştir. Dev koroner arter anevrizmaları ve koroner arter oklüzyonu sebebiyle çocuklarda ani ölüme neden olabilmektedir.

Yöntem: Kawasaki hastalığı sebebiyle takipli hastanın ani başlayan göğüs ağrısı sebebiyle acil baypas cerrahisinin yapılması

Bulgular: Hastamız 17 Kawasaki hastalığı sebebiyle takipli medikal tedavi düzenlenmesi amacıyla interne edilmiş idi. Yapılan tetkiklerinde RCA anevrizması mevcut idi. Servis takibi sırasında ani başlayan göğüs ağrısı oldu. Ağrısı gerilemeyen hasta acil olarak baypas cerrahisine alındı. Safen ven kullanılarak tek damar baypas cerrahisi yapıldı. Ameliyat sonrası yoğun bakım takibi sonrası tekrar pediatri brimine devir edildi. Genel durumu iyi olarak taburcu edildi.

Tartışma ve Sonuç: Kawasaki hastalığı sebebiyle kardiyak sekelleri olan çocuklar baypas cerrahisi sonrası günlük aktivitelerinde iyileşme görülmüştür. Bu yüzden Kawasaki hastalarında baypas cerrahisi önerilir.

Anahtar sözcükler: RCA anevrizması.

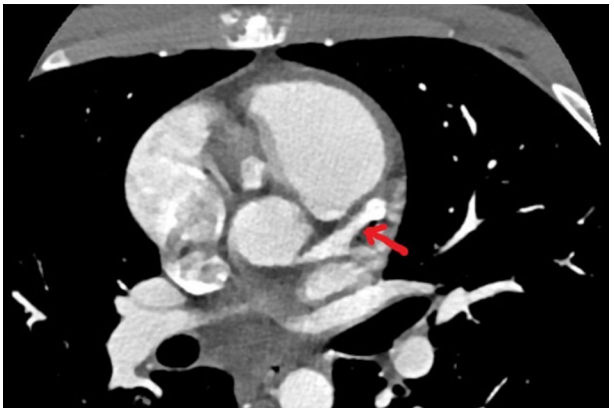

Şekil 1. RCA anevrizması.

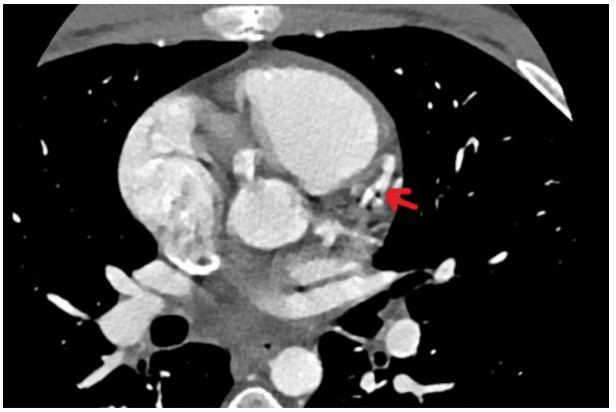

Şekil 2. Tromboze anevrizma.

Turk Gogus Kalp Dama
2022;30(Suppl 1):S313-S430

Aort (Abdominal) Patolojileri ve Cerrahisi/Endovasküler Girişimler

[EP-093]

Isolated abdominal aorta rupture due to blunt trauma

Mücahit Tahsin Demirtaş, Atilla Orhan, Eyüp Cihan Kaya, İbrahim Enes Özdemir

Selcuk University Deparment Of Cardiovasculer Surgery, Konya, Türkiye

Background and Aim: Abdominal aortic injury after blunt trauma is rare and accounts for only 5% of blunt aortic injuries. This condition is due to the partially preserved position of the abdominal aorta. Often, other pathologies accompany aortic rupture such as organ perforation and laceration during blunt trauma. Only isolated abdominal aortic rupture is rare .

Methods: This article presents a case of isolated abdominal aortic rupture due to blunt trauma.

Results: A 35-year-old male exposed to blunt abdominal trauma due to being stuck between motor vehicles was admitted to our hospital. On physical examination TA: 80/50 mmHg, tachycardic and hemodynamically unstable. CT anjiography documented retroperitoneal hematoma and periaortic hematoma. Under emergency conditions, the patient underwent median laparotomy. There was no abdominal organ laceration or perforation in the observation. However,in the retroperitoneum, a 2 cm transverse rupture was observed 2 cm proximal to the aorto-iliac bifurcation. (Figure 1) After systemic heparinization, control was achieved with vascular clamps, and the aorta was repaired with felt--supported sutures (Figure 2).

Conclusion: Isolated aortic injury after blunt trauma is rare condition. Organ lacerations and perforations are usually accompanied by such injuries. Although the surrounding tissues protect the abdominal aorta, isolated abdominal aortic injury may rarely occur. Therefore, it should be kept in mind that vascular injury may occur after high-energy blunt trauma.

Keywords: Aortic rupture.

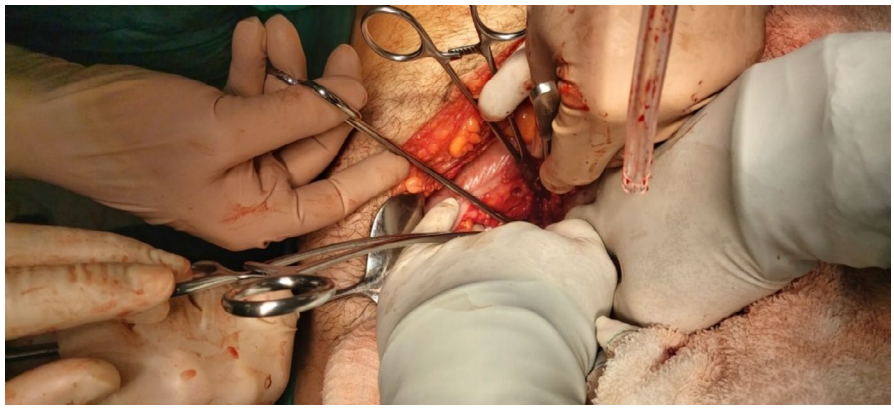

Figure 1.

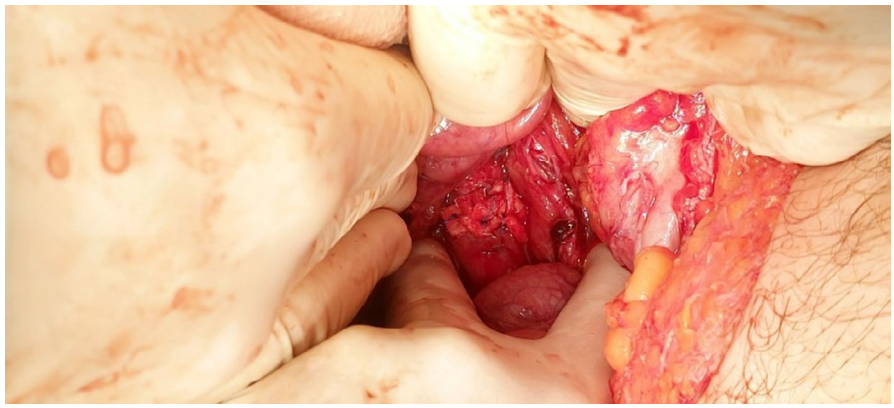

Figure 2.

Asistan Bildiri

[EP-096]

Post-traumatic spontaneous carotid artery aneurysm

İbrahim Enes Özdemir, Mücahit Tahsin Demirtaş, Eyüp Cihan Kaya, Mehmet Alkılıç Öç

Selcuk University Department of Cardiovascular Surgery, Konya, Türkiye

Background and Aim: Carotid artery aneurysm is a very rare disease that can have serious consequences if left untreated. Symptoms range from a simple swelling to microemboli and even, in rare cases, spontaneous rupture. Carotid artery aneurysm can be evaluated with open surgery or endovascular treatment methods. In this case report, we aimed to present a case of aneurysm repaired by surgical treatment.

Methods: Thirty-four year old patient, who had no other known features other than a blunt trauma induced by a traffic accident five years ago, was admitted to the hospital because of a growing pulsatile mass in his neck. The patient was evaluated with Doppler ultrasound and CT angio scan, an aneurysm was detected at the bifurcation level in the examinations performed on the patient. Due to the anatomical position of the aneurysm, direct surgical repair was preferred instead of endovascular methods. Figure-1

Results: The patient was taken to surgery under general anesthesia and was followed up at all stages with near-infrared spectroscopy (NIRS) monitorization throughout the surgery. The aneurysmatic segment was dissected and released from the surrounding tissues, dacron graft interposed between common carotid artery and internal carotid artery.

Conclusion: Against emerging Technologies, surgical repair methods of aneurysms at the bifurcation level are always reliable against stenting and endovascular methods, because of minimizing the risk of recurrence. With this case report, we aimed to show that the place of surgical treatment at the bifurcation level is important against aneurysms that may develop spontaneously.

Keywords: Carotid false aneurysm.

Turk Gogus Kalp Dama
2022;30(Suppl 1):S313-S430

Aort (Torakal) Patolojileri ve Cerrahisi/Endovasküler Girişimler

[EP-100]

Akut aort diseksiyonunda TEVAR sonrası aortik rüptürün açık cerrahi girişim ile tamiri

Mehmet Yılmaz, Hale Yılmaz, Fatmagül Yılmaz, Oğuz Hasan Ceyda, Sinan Şahin, Abdullah Kemal Tuygun, Bülend Ketenci

Dr. Siyami Ersek Göğüs Kalp ve Damar Cerrahisi Merkezi, İstanbul, Türkiye

Giriş ve Amaç: Elli yedi yaşında erkek hasta dış merkezden tarafımıza tip 3 aort diseksiyonu tanısı ile sevk edildi. Devam eden sırt ağrısı, dirençli hipertansiyon ve kontrol BT anjiyografide torakal bölgede peri-aortik alanda az miktarda koleksiyon görüntüsü izlenmesi üzerine endovasküler girişime karar verildi.

Yöntem: Bovin ark varyasyonu izlenen olguda intimal yırtık sol subklaviyen arterin hemen distalinde olup diseksiyon abdominal aortun bifurkasyonuna kadar uzanmaktaydı. GAA'da sağ ana femoral arter hazırlanarak kateterizasyon işlemleri uygulandı. 28 mm çaplı 12 cm uzunluğunda torasik endovasküler greft implantasyonu sol subklaviyen arteri kapatacak şekilde uygulandı. İşlem sonrasında takip eden iki gün boyunca asemptomatik seyir ve sorunsuz bir hemodinami gözlendi. Üçüncü günde Hb değerlerinde düşüş ve sol hemitoraksta hematom görüntüsünde belirgin artış gözlenince çekilen BT anjiyografide torakal aort distalinden leakage izlendi. Yeni bir uzatma greftinin sorunu çözemeyeceği düşünüldü. Hasta açık ameliyata alındı. Altıncı İKA'dan lateral torakotomi yapıldı. Koagulumların temizlenmesinden sonra yeterli aortik kontrolün ancak distalden olabileceği düşünülerek insizyon arkus kostariuma oradan orta hattan umblikusa uzatıldı. Diafram sirkumferensiyel şekilde açıldı. İnen kolon lateralinden retroperıtoneal alanda çölyak trunkusun üzerine ulaşıldı. Sağ femoral arter ven kanülasyonu ile baypasa geçildi. Endovasküler greft distalinin 2 cm üzerinden ve çölyak trunkusun hemen üzerinden aort dönülerek klemp kondu. 26 mm Dacron greft interpoze edildi. Kanama kontrolünün ardından katlar usulüne uygun kapatıldı.

Bulgular: Ameliyat sonrası dönem sorunsuz seyretti. Hastamız birinci gün ekstübe oldu. Hastanın oral beslenmesine dördüncü gün başlandı. Ameliyat sonrası 10. günde şifa ile taburcu edildi

Tartışma ve Sonuç: Endovasküler girişimler, komplike tip 3 aort diseksiyonu olgularında hayat kurtarıcı olup sıklıkla uygulanmaktadır. İşlem sonrası hastaların yakından takibi gerekmektedir. Nadir de olsa bazı olgularda açık cerrahi girişim gerekebileceği akılda bulundurulmalıdır.

Anahtar sözcükler: Aort.

Şekil 1. TEVAR greft distaline aortik doku ve teflon desteğini de alarak Çölyak trunkus üzerine kadar greft interpozisyonu (perioperatif).

Asistan Bildiri

[EP-101]

Management of the heart transplant patient with COVID-19

Defne Güneş Ergi, Ümit Kahraman, Derya Kayıhan, Mehtap Seymen, Arife Serter, Çağatay Engin, Sanem Nalbantgil, Tahir Yağdı, Mustafa Özbaran

Ege University Faculty of Medicine, İzmir, Türkiye

Background and Aim: The immunosuppressive medications used by transplant recipients, reduce inflammatory response, benefitting COVID-19 patients. However, very little knowledge on this particular subject, limits our ability to make judgement and draw specific treatment strategy. We describe our management strategy of COVID-19 in a heart transplant recipient.

Case Report: Fifty-six-year-old female, with history of dilated cardiomyopathy and left ventricular assist device (LVAD) implantation in 2017, admitted to hospital after potential donor heart was available. Before the operation, Cefaperazone (Sulzon) 3x2 mg/day and Teicoplanin (Targocid) 1x1 g/day were given. Following transplantation, first dosages of methylprednisolone (80 mg) and mycophenolate mofetil (Mofecept) (1x150 mg) was done per-operatively. As soon as possible, she was started on triple therapy with a calcineurin inhibitör (CNI), MMF and prednisolone post-transplant. Meropenem (Penerem) 3x1 gr, Teicoplanin (Tekosid) 1x800 mg, Mupirocine pomad (Balaban %2) 1x15 gr/day, Nystatine (Fungostatin) 1x48 mL, Acyclovir (Aklovir) 3x200 mg/day, Mofecept 2x1 gr/day, Methylprednisolone (Precort) 3x250 mg/day and Tacrolimus (Prograf) 1x1 mgr/day were started. On the follow-up, she tested positive for COVID-19. She had three doses of CoronaVac (Sinovac) and only symptom was dry cough. There were no COVID-19 manifestations in high resolution computed tomography. Favipiravir (Favimol) 2x600 mg/day, Fluvoxamine Maleat (Faverin) 1x100 mg/day, IVImmune Globulin (IG Vena) 1 gr/kg/day, and Moxifloxacin (Moxai) 1x400 mg/day and low molecular weight heparine 2x0.6 cc/day were started. On the follow-up, cytomegalovirus (CMV) DNA real-time PCR test were increased to 2420 IU/mL and cardiac biopsy revelaed acute cellular rejection. Acyclovir was replaced with Ganciclovir (Cymevene) 2x5 mg/kg/day and continued for a-month until CMV DNA became negative. Continuation of therapy up to 100 days post-transplant deemed appropriate. Control biopsy in one-month showed no evidence of rejection.

Conclusion: Immune dysregulation is common in heart transplant recipients which makes them prone to COVID-19. Regulation of immunosuppressors and of utility of antiviral and antibiotic therapies requires further larger studies.

Keywords: Heart transplantation; COVID-19.

Turk Gogus Kalp Dama
2022;30(Suppl 1):S313-S430

Asistan Bildiri

[EP-102]

Approach to infective endocarditis in a patient with intracranial hegemonyae due to septic embolism

Ayşegül Durmaz, Merve Çünürlü, Murat Uğur, Yücel Özen, Özgür Özsoy

Sancaktepe Şehit Prof Dr İlhan Varank Eğitim ve Araştırma Hastanesi, İstanbul, Türkiye

Background and Aim: Infective endocarditis (IE) is associated with high mortality and morbidity. Neurological complications are frequent for IE. This report offers the approach to a patient with aortic valve endocarditis who detected septic embolism in the etiological investigation after the operation for intracranial hemorrhage

Methods: Fifty-year-old male patient, because of ischemic cerebrovascular embolism with antiaggregant treatment, presented to the emergency department with impaired consciousness and vomiting. Hemorrhage was detected in the left parietal region in CT scan. After urgent operation, pathological examination was found to be compatible with septic embolism. 1.3x0.4 cm mass was found on the aortic valve with transthoracic echocardiography. Physical examination, aphasia and right hemiplegia was detected. Cardiac examination was normal. Antibiotic therapy was started after *Staphylococcus heamolyticus* growth in blood cultures. Three weeks after the surgery for cranial hemorrhage, the patient was operated on for aortic valve endocarditis. The patient started to be mobilized on the 10th postoperative day. No motor function defect was detected in the postoperative controls. Dysarthria disappeared completely.

Results: Infective endocarditis is clinical problem, with high mortality rates. Central nervous system involvement occurs in 20% to 40%. *Staphylococcus aureus* infection is predominant in the etiology of IE. After intracranial bleeding, surgery should be delayed for at least one month. There is still no consensus on the optimal timing for surgical treatment, as neurologic deficits due to heparinization and blood pressure changes may deepen in patients.

Conclusion: Close clinical follow-up of the patients and optimal surgical planning will contribute to postoperative recovery by reducing the risk of perioperative complications

Keywords: Endocarditis.

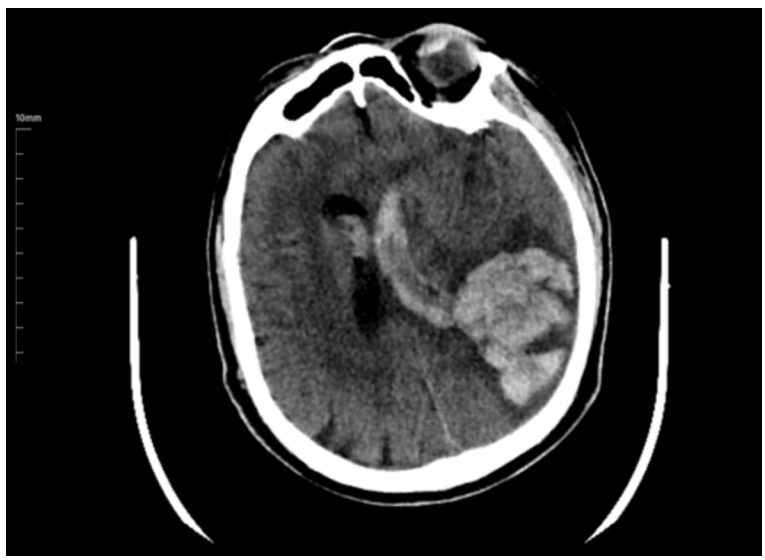

Figure 1. CT image.

Periferik Arter Hastalıkları ve Cerrahisi/Perkütan Girişimler

[EP-105]

Our treatment options in patients with femoral artery pseudoaneurysm with concomitant femoral vein fistula

Osman Yaşar Işıklı[1], Hayati Taştan[1], Alper Sami Kunt[1], Sümeyye Fatma Özer[2], Mehmet Muştu[2]

[1]*Karamanoğlu Mehmet Bey University Training and Research Hospital Cardiovascular Surgery, Karaman, Türkiye*
[2]*Karamanoğlu Mehmet Bey University Training and Research Hospital Cardiology, Karaman, Türkiye*

Background and Aim: We aimed our treatment approach in patients with femoral artery pseudoaneurysm and accompanying femoral vein fistula after coronary interventions.

Methods: The lesion site was determined after Doppler USG and CT angio. Pseudoaneurysm and fistula neck diameter and fistula flow velocities were measured

Results: The first case was a 52-year-old female patient; In the second week after coronary angiography, there was swelling in the leg, chest pain and palpitations. In Doppler USG; After the bifurcation of the deep femoral artery, an anterolaterally located pseudo aneurysm with a neck of 2 mm and a diameter of 10x8 mm and a 3 mm diameter fistula with a flow rate of 26 cm/sec opening into the femoral vein were diagnosed. The second patient was a 48-year-old male, Doppler USG; There was a 2 mm neck, 20x7 mm diameter pseudo aneurysm proximal to the deep femoral artery and a 2 mm diameter fistula with a 25 cm/sec flow rate opening into the femoral vein.

Conclusion: Compression was applied to both patients for 45 minutes under of USG the guidance. Regression was not observed. Under general anesthesia pseudoaneurysm and fistula neck were treated. We have not seen closure with compression therapy in patients with concurrent lesions in the literature. AV fistula lesions with pseudoaneurysm have been reported to be rare. The success rate of compression therapy was reported to be 97.5% only in patients with pseudoaneurysm. Ultrasound-guided thrombin injection is one of the current treatment approaches in combined lesions containing pseudoaneurysm and AV fistula. A single-center success rate of 70% has been reported.

Keywords: AV fistula pseudoaneurysm.

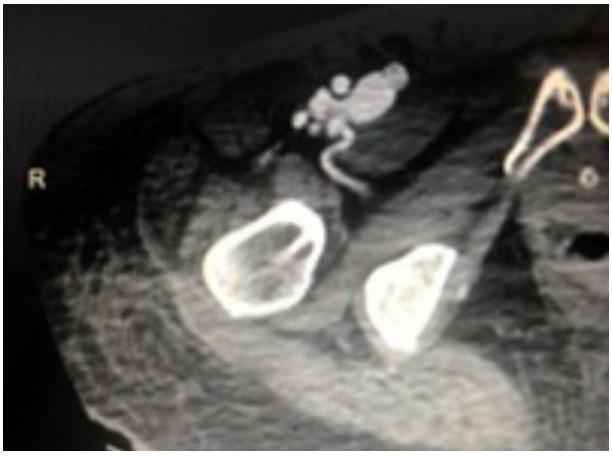

Figure 1. Right femoral artery CT angio.

Figure 2. Right femoral artery Doppler.

Turk Gogus Kalp Dama
2022;30(Suppl 1):S313-S430

Aort (Abdominal) Patolojileri ve Cerrahisi/Endovasküler Girişimler

[EP-107]

Abdominal aorta anevrizmasına bağlı anterior Nutcracker sendromu

Natiq Memmedov, Nigar Kazımzade, Kamran Musayev

Merkezi Klinik Hastane, Kalp-Damar Cerrahisi Bölümü, Bakü, Azerbaycan

Giriş ve Amaç: Nutcracker sendromu (NCS) sol böbrek veninin daha çok superior mezenterik arterle (SMA) aort arasında baskılanmasından dolayı sol böbrek veninde kan akışının azalması sonucunda oluşmaktadır. Bazen abdominal aort anevrizmaları da sol renal veni baskılayabilir ve anterior NCS'ye neden olabilir. Böyle bir olgumuzu ve başarılı cerrahi tedavisini tartışmak istiyoruz.

Yöntem: Yetmiş beş yaşında erkek hasta karında ve belde ağrılar, makrohematuri şikayetleri ile kliniğimize baş vurdu. Öyküsünde daha önceden variokselden ameliyat olduğunu belirtmekdedir. İdrarda proteinurisi uzun süredir devam etmektedir. Torakoabdominal BT anjiyografisinde abdominal aortda infrarenal yerleşimli, çok büyük (90x89 mm boyutlarında) anevrizma gözlendi. Sol renal ven ve inferior vena kava anevrizma tarafından baskılanıyor. Sol renal ven proksimalde 9.3 mm, distalde 3.3 mm ölçüldü. Hasta infrarenal AAA ve anterior NCS olarak değerlendirildi.

Bulgular: Hastamıza cerrahi tedavi olarak abdominal aort anevrizmektomisi + greft interpozisyonu uygulandı. Ameliyat sonrası dönemde herhangi komplikasyon gelişmeyen hasta, yedinci gün taburcu edildi.

Tartışma ve Sonuç: Ameliyatdan bir hafta ve bir ay sonra yapılan kontrollerde belirtiler tamamen geçmiş, kan ve idrar değerleri normale dönmüştür. Abdominal aort anevrizmasına uygulanan başarılı cerrahi tedavinin NCS'nin neden olduğu semptomlarıda iyileştirdiğini düşünüyoruz.

Anahtar sözcükler: Nutcracker sendromu.

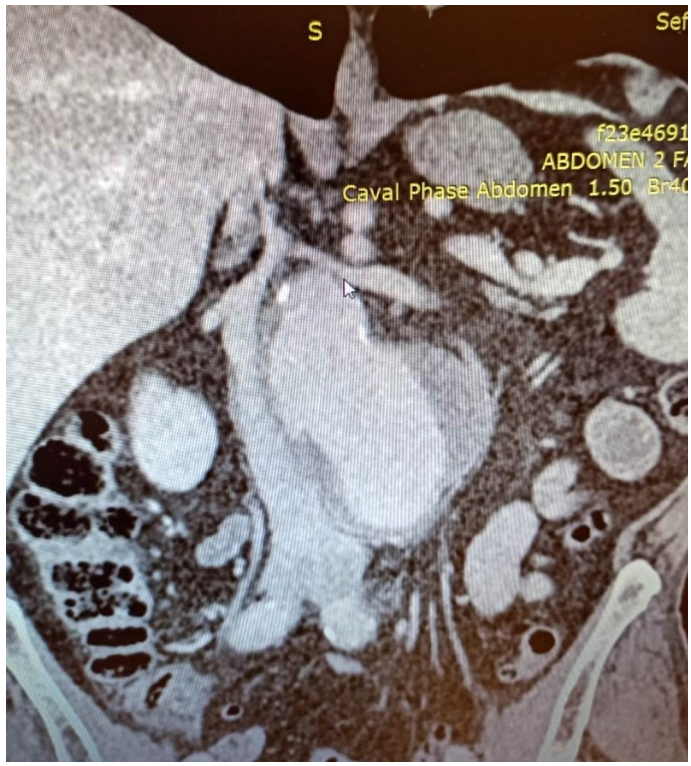

Şekil 1. BT anjiyografide Nutcracker sendromu.

Asistan Bildiri

[EP-108]

A case of type 1 aortic dissection involving carotid arteries: Direct carotid cannulation during open aortic arch surgery

Işıl Taşöz Özdaş, Muharrem Emre Özdaş, Gökhan Arslan, Hakan Kartal

Ankara Gülhane Eğitim ve Araştırma Hastanesi, Ankara, Türkiye

Background and Aim: Acute ascending aortic dissection accompanied by carotid artery dissection is a rare event that can result in death with a high rate. In this article, we present our patient who presented to the emergency department with chest pain with type 1 dissection and dissection of the left and right carotid artery.

Methods: A 54-year-old male patient was diagnosed with type 1 dissection on CT angiography when he applied to the emergency department with the complaint of sudden onset of chest pain and the arterial blood pressure difference between the right and left arm was above 50 mmHg. In transthoracic echocardiography performed in the emergency department, the ascending aorta was measured 58 mm, flap formation was observed, and the most important severe aortic valve insufficiency was detected. The patient with aortic valve insufficiency, type 1 aortic dissection and bilateral carotid dissection underwent cardiopulmonary bypass with right femoral artery and right carotid artery cannulation. The patient underwent aortic valve replacement (AVR), hemiarch aortic replacement, and right carotid artery debranching. Intraoperative cerebral monitoring was followed by near infrared spectroscopy (NIRS).

Results: Cerebral malperfusion was not observed in the patient during the case, and he was discharged six days after no neurological deficit was observed in the postoperative period.

Conclusion: We recommend carotid cannulation to prevent neurological deficits in the postoperative period after cardiopulmonary bypass in type 1 aortic dissections with bilateral carotid artery dissection.

Keywords: Dissection.

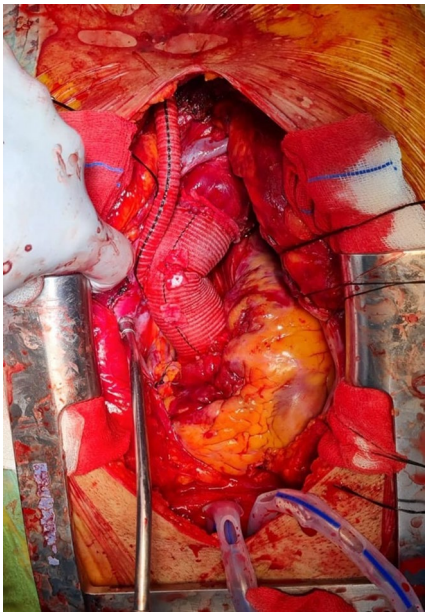

Figure 1. Hemiarch aortic replacement, and right carotid artery debranching.

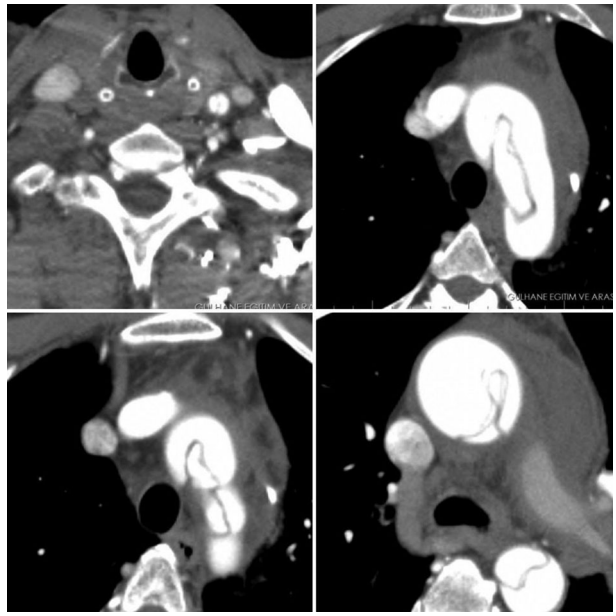

Figure 2. Formation of intimal flaps extending to the ascending aorta, descending aorta, and bilateral common carotid arteries.

Turk Gogus Kalp Dama
2022;30(Suppl 1):S313-S430

Asistan Bildiri

[EP-109]

Intravenous hydroxocobalamin for resistant vasoplegic syndrome after cardiac surgery

Muharrem Emre Özdaş, Işıl Taşöz Özdaş, Ertan Demirdaş, Elgin Hacızade, Cengiz Bolcal

Ankara Gülhane Eğitim ve Araştırma Hastanesi, Kalp ve Damar Cerrahisi Ana Bilim Dalı, Ankara, Türkiye

Background and Aim: Vasoplegia is a common complication after cardiac surgery. It is a relatively common syndrome with an incidence of 5% to 45% after cardiac surgery. Vasodilator shock is a clinical condition accompanied by normocardia or tachycardia, low mean arterial pressure ((MAP) <50 mmHg), increased need for inotropic agents with intravenous fluid replacement, and marked hypotension with decrease in systemic vascular resistance In vasoplegic syndrome, it has been observed that mortality and morbidity secondary to multiple organ failure, together with an increase in intensive care and hospital stays. Persistent vasoplegia lasting longer than 36 hours has been shown to have a high mortality rate of up to 25%.

Methods: We report a 61-year-old male patient who developed a prolonged vasoplegic syndrome resistant to high-dose inotropic supports after coronary artery bypass graft surgery. We preferred to use hydroxocobalamin in this case because methylene blue and tramadol have more side effects then hydroxocobalamin. High dose intravenous hydroxocobalamin was used as an agent in the treatment of vasoplegic syndrome.

Results: The mean arterial blood pressure (MAP) increased progressively during the follow-up of the patient after hydroxocobalamin administration. The requirement for the positive inotropic agent was markedly reduced in the first day, and then the positive inotropic agent was discontinued within 36 hours.

Conclusion: Several case reports have shown that postoperative intravenous administration of hydroxocobalamin increases vascular tone and may be effective in the treatment of vasoplegia.

Keywords: Vasoplegic.

Koroner Arter Hastalıkları ve Cerrahisi

[EP-110]

Koroner arter hastalığına eşlik eden koroner arter fistül olgusunun cerrahi tedavisi

Cihan Yetiş, Barış Akça, Mehmet Cengiz Çolak, Olcay Murat Dişli, Nevzat Erdil

İnönü Üniversitesi Tıp Fakültesi Turgut Özal Tıp Merkezi Kalp ve Damar Cerrahisi Anabilim Dalı, Malatya, Türkiye

Giriş ve Amaç: Koroner arter fistülü, sıklıkla diğer kardiyak anomalilerle ilişkilendirilen, genel popülasyonda %0.002 oranında görülen nadir bir anomalidir. Koroner fistüllerin etiyolojisi konjenital veya edinsel (travmatik, iyatrojenik ve enfeksiyöz) olabilir. Olguların çoğu asemptomatik olup kalp yetmezliği, iskemik kalp hastalığı, endokardit, anevrizma rüptürü bulguları ile başvurabilirler. Bu olgu sunumunda koroner arter hastalığına eşlik eden koroner arter fistülü olgusuna yaklaşım ve tedavisi sunulmaktadır.

Yöntem: Eforla gelen, sırtına yayılan göğüs ağrısı ve nefes darlığı şikayeti ile müracaat eden 72 yaşında kadın hastaya yapılan elektif koroner anjiyografide üç damar hastalığı ve sağ koroner arterin proksimalinden çıkarak pulmoner arter üzerinden seyreden sol atriyuma drene olan fistül tespit edildi. Hematolojik ve biyokimyasal testlerinde anormallik saptanmayan hastanın transtorasik ekokardiyografisinde EF %55 idi.

Bulgular: Endokardit ve diğer olası etiyolojik nedenlerin dışlanmasını takiben koroner arter baypas greft cerrahisi ve koroner fistülün cerrahi kapatılması kararı verildi. Kardiyopulmoner baypas (CPB) eşliğinde LİMA-LAD, Ao-Sf-Sağ K, Ao-Sf-OM anastomozları yapıldı. Kardiyopulmoner baypastan çıkıldıktan sonra koroner fistülün pulmoner arter üzerinden sol atriyuma doğru seyreden hattı prolen sütürlerle primer kapatıldı. Ameliyat sonrası yoğun bakım ve servis takiplerinde problemi olmayan hasta, altıncı gün sorunsuz taburcu edildi.

Tartışma ve Sonuç: Koroner arter hastalığında koroner arter ile kalp boşlukları arası fistül nadir gözlenmekte olup koroner baypas cerrahisi planlanan olgularda fistülün cerrahi olarak güvenli ve basit şekilde kapatılması mümkündür. Cerrahi kapama etkili ve güvenilir bir yöntem olmakla birlikte koroner arter fistülü olgularında eşlik eden anomali ve etiyolojik nedenler dikkatli tetkik edilerek tedavi planlaması yapılması olası komplikasyonları önlemek ve cerrahiyi kolaylaştırması açısından önemlidir.

Anahtar sözcükler: Fistül.

Şekil 1. Koroner AV fistülün anjiyografi görünümü.

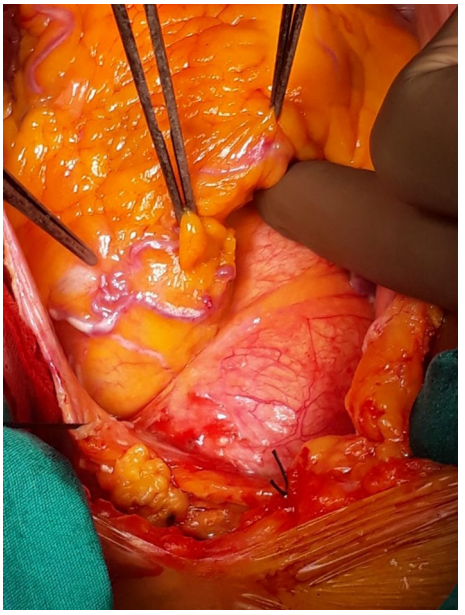

Şekil 2. Sağ koroner arterden çıkan AV fistülü ameliyat sırası görüntüsü.

Turk Gogus Kalp Dama
2022;30(Suppl 1):S313-S430

Asistan Bildiri

[EP-111]

Torakoabdominal aort anevrizması (Crawford Tip IV) ve bilateral subklaviyen arter anevrizması açık onarımı: Olgu sunumu

Salih Anıl Boğa, Evren Özçınar, Mehmet Cahit Sarıcaoğlu, Ali İhsan Hasde, Levent Yazıcıoğlu

Ankara Üniversitesi Tıp Fakültesi Kalp Damar Cerrahisi Anabilim Dalı, Ankara, Türkiye

Giriş ve Amaç: Torakoabdominal aort anevrizmaları (TAAA), inen torasik aortun abdominal aortaya uzanan sürekli genişlemesinden kaynaklanır. Subklaviyen arter anevrizmalarının büyük bir rüptür, emboli veya tromboz riski vardır ve bu nedenle onarılmalıdır. Bu raporda torakoabdominal ve bilateral subklaviyen arter anevrizmalarının açık onarımı sunulmaktadır.

Yöntem: Kırk sekiz yaşında kadın hasta koltuk altlarında ele gelen kitle şikayeti ile kliniğimize başvurdu. Fizik muayenede vital bulgular normaldi. Uzun kollar, bacaklar, parmaklar ve ayak parmakları dikkat çekiciydi. BT anjiyografisinde torakoabdominal aortada (88x79 mm) dev anevrizmalar ve bilateral subklaviyen arter anevrizmaları (40x43 mm ve 65x55 mm) görüldü. Genetik testlerden sonra, FBN1 gen mutasyonu bulundu ve Marfan sendromunun kesin teşhisi kondu. İki aşamalı ameliyat planlandı.

Bulgular: İlk ameliyatta torakoabdominal aort anevrizması, torasik aortadan abdominal aortaya tübüler greft ile onarıldı. Ayrıca visseral arterler grefte anastomoz edildi. Kros-klemp sırasında visseral perfüzyon sağlamak için HTK solüsyonu ve V-A ECMO kullanıldı. Ameliyat sonrası süreçte, altıncı saatte hasta ekstübe edildi. Üç gün yoğun bakım ve 15 gün hastane kalışı sonrası hasta taburcu edildi ve herhangi bir komplikasyon olmadı. Hasta tekrar subklaviyen arter anevrizması onarımı için yatırıldı. İki ayrı tübüler greft, proksimal subklaviyen arterlerden aksiller arterlere anastomoz edildi. Ameliyat sonrası süreçte, üçüncü saatte hasta ekstübe edildi. İki gün yoğun bakım ve 10 gün hastane kalışı sonrası hasta taburcu edildi. Üç ay sonra, kontrol BT anjiyografide, her iki greftin de açık olduğu ve viseral organlarda herhangi bir malperfüzyon belirtisi olmadığı görüldü.

Tartışma ve Sonuç: TAAA açık onarımları zorlu olmaya devam etse de, çağdaş teknikler deneyimli merkezlerde iyi bir sonuç ve dayanıklı bir onarım sağlar. Bu olguda, açık cerrahi kararının nedeni visseral tutulum, genç yaş ve daha az komorbiditedir.

Anahtar sözcükler: Anevrizma, marfan, subklaviyen, torakoabdominal.

Şekil 1. Ameliyat sonrası BT görüntüsü.

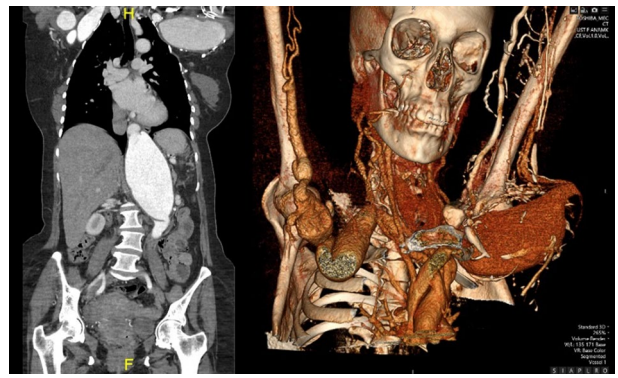

Şekil 2. Ameliyat öncesi BT görüntüsü.

Lenfatik Sistem Hastalıkları ve Cerrahisi/Endovenöz Girişimler

[EP-112]

Santral venöz kateterizasyonun nadir bir komplikasyonu juguler ven-karotis subklaviyen arter fistül ve cerrahi yönetimi: Olgu sunumu

Cihan Yetiş, Olcay Murat Dişli, Barış Akça, Mehmet Cengiz Çolak, Nevzat Erdil

İnönü Üniversitesi Tıp Fakültesi Turgut Özal Tıp Merkezi Kalp ve Damar Cerrahisi Anabilim Dalı, Malatya, Türkiye

Giriş ve Amaç: Santral venöz girişim sırasında komplikasyonlar gelişebilir. En sık görülenleri; arter ponksiyonu, damar erozyonları, tromboz, darlık (stenoz) ve enfeksiyonlardır. Horner sendromu ve AV fistül nadir görülen komplikasyonları arasındadır. Acil santral damar yolu endikasyonu olan bir hastada internal juguler ven (İJV) kanülasyonu sırasında karotis ve subklaviyen artere ponksiyon yapılmasıyla ortaya çıkan juguler ven-karotis subklaviyen arter fistül olgusunu ve cerrahi yönetimini sunduk.

Yöntem: On altı yaşında erkek hastaya akut karaciğer yetmezliği nedeniyle takip edilirken juguler yolla kateter yerleştirilmesi sonrasında arteriyel kanülasyon yapılması nedeniyle kateterin çekilmesi sonrasında supraklaviküler bölgede thrill palpe edilmesi üzerine yapılan RDUSG ve CT anjiyoda karotis arter çıkımında subklaviyen arteri de içine alan 2x3 cm'lik psödoanevrizma ve juguler ven ile bağlantılı arteriyovenöz fistül tespit edildi.

Bulgular: Hastaya radyoloji eşliğinde eksternal kompresyon yöntemiyle fistül kapama girişiminde başarı sağlanamaması üzerine cerrahi planlandı. Cerrahide supraklaviküler yaklaşımla sternokleidomastoid kasın lateral ve medial bacakları kesilerek karotis arter orijinine ulaşıldı. Fistül ve psödoanevrizma başarıla primer onarıldı. Ameliyat sonrası dönemde lenfore olan hasta lenforenin medikal yaklaşımıyla durması sonrasında ameliyat sonrası 16. günde sorunsuz taburcu edildi.

Tartışma ve Sonuç: Psödoanevrizma ve arteriyovenöz fistül gelişimi, santral ven kateterizasyonu sonrası nadir görülen komplikasyonlar olup, genellikle komşu arteriyel yapılara yanlış ponksiyon yapılması ile ilişkilidir. Özellikle çocuk hastalarda USG rehberliğinde deneyimli ellerle işlemin uygulanması, bu komplikasyonların görülme sıklığında ve mortalite oranlarında belirgin bir gerileme sağlamıştır. Bu olguda da zor anatomik lokalizasyondaki komplikasyon ameliyat öncesi iyi görüntüleme, ameliyat sırası hassas cerrahi yaklaşımla başarılı cerrahi yaklaşımla tedavi edilmiştir.

Anahtar sözcükler: Subklaviyen.

Turk Gogus Kalp Dama
2022;30(Suppl 1):S313-S430

Asistan Bildiri

[EP-115]

Sol ventrikül çıkım yolu darlığında Konno-Rastan prosedürü

Ayşe Merve Altunal, Hicret Kumalar, Temmuz Taner, Serdar Badem, Deniz Demir, Ahmet Yüksel, Nail Kahraman

Bursa Şehir Hastanesi, Kalp ve Damar Cerrahisi Kliniği, Bursa, Türkiye

Giriş ve Amaç: Konno-Rastan işlemi, subvalvüler, valvüler ve supravalvüler darlığı gidermeyi amaçlayan anterior aortoventrikülüoplasti yöntemidir. Bu olguda üçüncü kez açık kalp ameliyatı geçiren erişkin hastadaki Konno-Rastan prosedürü ve sonuçları tartışılmıştır.

Yöntem: Otuz iki yaşındaki kadın hasta, kliniğimize eforla gelişen nefes darlığı, yorgunluk ve çarpıntı şikayetleriyle başvurdu. Üç yaşında mitral kleft onarımı, ASD ve VSD kapatılması, bir yıl sonrasında subvalvüler diskret membran rezeksiyon ameliyat öyküsü vardı. Ekokardiyografide aort yetmezliği, ciddi derecede gradiyente sebep olan subvalvüler diskret membran ve tünel tipi sol ventrikül çıkım yolu darlığı tespit edildi. Hastaya aort kapak replasmanı, aortoventrikülüoplasti ve subvalvüler membran rezeksiyonu planlandı.

Bulgular: Del Nido kardiyopleji kullanılarak kardiyak arrest sağlandıktan sonra aortotomi sağ koroner ostiyumu sağda kalacak şekilde RCC'ye doğru uzatıldı. LVOT'da ciddi darlık görüldü ve subvalvüler diskret membran izlendi. İnsizyon önce sağ ventrikül serbest duvarına ardından da interventriküler septuma (IVS) doğru uzatıldı (Şekil 1a,b). Subvalvüler diskret membran rezeksiyonu yapıldı (Şekil 1c) Tünel tipi darlık olan LVOT'da yeterli açıklık (Şekil 1d) sağlandıktan sonra IVS ve anterior aort kökü perikart yama ile genişletildi (Şekil 2a). Aort kapak replasmanı yapıldıktan sonra sağ ventikülde açılan insizyon da perikart yama ile genişletildi (Şekil 2b,c). Pompadan sorunsuz çıkıldı. Hasta ameliyat sonrası yedinci günde sorunsuz şekilde taburcu edildi.

Tartışma ve Sonuç: Konno-Rastan ameliyatı, aortik anülüsü ve subvalvüler alanı genişleterek tünel tipi darlık olan LVOT obstrüksiyonuna radikal bir çözüm sağlar. Bu işlem çoğunlukla pediyatrik hastalarda uygulanan yöntem olmasına rağmen, bu olguda hastanın erişkin ve redo olgu olması Konno-Rastan işlemi açısından nadir görülen ameliyatlar arasına girmiştir. Pediyatrik hastalarda LVOT darlığında güzel sonuçlar veren Konno-Rastan işleminin erişkin hasta gruplarında da başarılı sonuçlar verdiği akılda tutulmalıdır.

Anahtar sözcükler: Konno-Rastan.

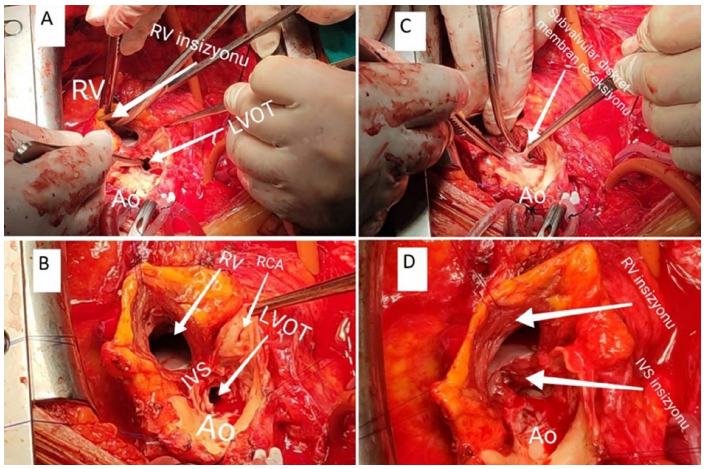

Şekil 1. **(a, b)** Aortotomi ve sağ ventrikülotomi insizyonları. **(c)** Subvalvular diskret membran rezeksiyonu, **(d)** RV ve IVS insizyonları.

RV: Sağ ventrikül; LVOT: Sol ventrikül çıkış yolu darlığı; Ao: Aort; IVS: İnterventriküler septum.

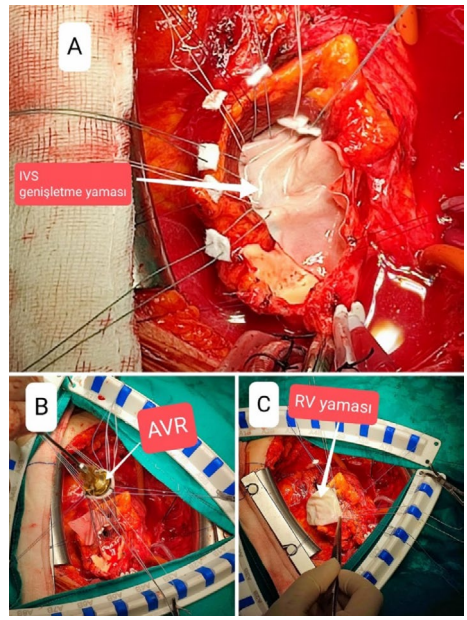

Şekil 2. **(a)** IVS genişletme yaması. **(b)** Aort Kapak Replasmanı **(c)** RV genişletme yaması

RV: Sağ ventrikül; AVR: Aort kapak replasmanı.

Asistan Bildiri

[EP-119]

Avneo endokarditiyle ilişkili sinüs valsalva psödoanevrizma rüptürü

Sabir Hasanzade, Ferit Kasımzade, İrfan Taşoğlu

Ankara Türkiye Yüksek İhtisas Hastanesi Çocuk Kardiyovasküler Cerrahi Yoğun Bakım Kliniği, Ankara, Türkiye

Giriş ve Amaç: Enfektif endokarditin (EE), 30 günlük mortalitesi %30'a varabilir. Enfektif endokarditin sonucu sinüs valsalva (SV) psödoanevrizması nadir ve mortal bir komplikasyondur. Son zamanlarda popülerleşen otolog perikart ile neoküspidizasyon (AVNeo) sonrası da (%0,01) EE bildirilmiştir. Sunacağımız olguda AVNeo sonrası endokardit ve SV psödoanevrizma rüptürü görüldü.

Yöntem: AVNeo+Mitral tamir uygulanan 18 yaşındaki erkek hastanın birinci ay kontrol transtorasik ekokardiyografide (TTE) kapaklar normal izlendi. İkinci ay aralıklı titreme, ateş yükselmeleri, nefes darlığı ve çarpıntı şikayetleri gözlendi. Yapılan kontrol TTE'de RCC-NCC komşuluğundan kaçak ve üç AY izlendi. Çekilen toraks BT'de sinüs valsalvanın non-koroner kısımdan rüptüre olduğu gözlendi. Ampirik antibiyotik tedavisi başlandı ve hasta acil olarak ameliyata alındı:

Bulgular: Periferik kanülasyon sonrası, re-sternotomi uygulandı. XCL kondu. Kapak muayene edildi: SV non-koroner bölgesinde 5x7 mm çapında psödoanevrizma boynu görüldü. Buradan sağ toraksa doğru rüptür mevcuttu. NCC neoküspisinde vejetasyon gözlendi. Neo-aortik kapak rezeke edildi. #23 St Jude mekanik kapak ile AVR uygulandı. SV Dacron yama ile onarıldı. Hasta Dopamin ve Noradrenalin inotroplarıyla yoğun bakıma alındı. Altıncı saat ekstübe edildi. On dört günlük tedavisinin ardından hasta taburcu edildi.

Tartışma ve Sonuç: Enfektif endokarditin toplumda 3-10/100000 sıklıkta görülür. Yüz sekiz hastalık AVNeo serisinde ise bir EE bildirilmiş. AVNeo sonrası SV psödoanevrizması ilk kez tarafımızca bildirilmektedir. Hastamızın başvuru anından 24 saat geçmeden gerekli hazırlıklar yapıldı, ivedilikle ameliyata alınarak hayati riski ortadan kaldırıldı. Hastadan alınan kültürlerde herhangi bir etken üretilemedi. Bu da EE tanısı için çelişkiler doğurmakta. Biz ay sonraki kontrol TTE ve tahlillerde sorun izlenmedi. Sonuç olarak, AVNeo sonrası nadir de olsa EE ve buna bağlı komplikasyonlar görülebilir. Önemli olan cerrahi için doğru zamanlama ve uygun tedavi planının belirlenmesidir.

Anahtar sözcükler: Enfektif endokardit.

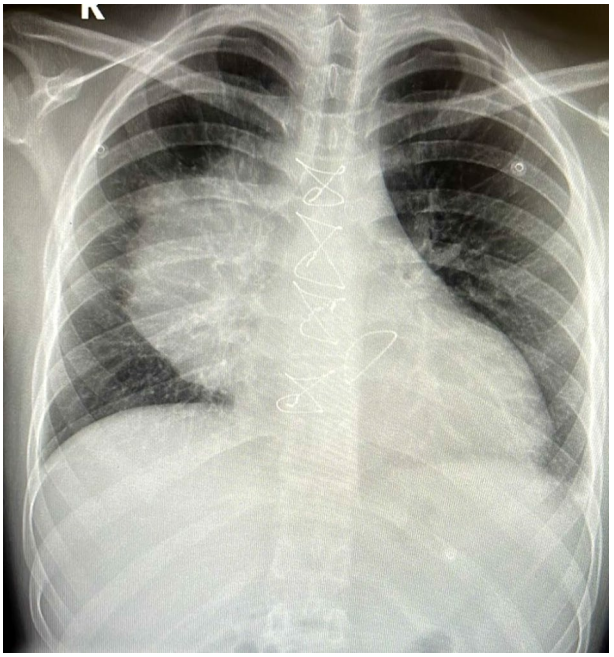

Şekil 1. AVNeo sonrası SV psödoanevrizma rüptürü. Daha önce sağ toraksı açılmayan hastanın rüptüre olan anevrizması kendini bu sayede sınırladı.

Şekil 2. Eksize edilen neo-aortik kapak lifletleri. Sol üstteki neo-NCC'de harabiyet ve vejetasyon.

Turk Gogus Kalp Dama
2022;30(Suppl 1):S313-S430

Periferik Arter Hastalıkları ve Cerrahisi/Perkütan Girişimler

[EP-120]

Hockey Stick insizyon ile aortoiliyak baypas ameliyatları genç hastalarda iliyak stentlemeye alternatif olabilir mi?

İlker Alat, Barış Tunçer

Uşak Üniversitesi, Uşak, Türkiye

Giriş ve Amaç: Aortoiliyak düzeydeki ateroskleroza bağlı darlıklar periferik arter hastalıkları içinde özel bir yer tutmaktadır. Abdominal aortanın bifurkasyon bölgesinden başlayan hastalık, tek ya da iki taraflı olarak seyredip ekstremitenin kaybı ve hatta ölüme kadar gidebilecek birçok olumsuzluğa yol açabileceği bilinmektedir. Yakın geçmişe kadar transperitoneal yaklaşımla gerçekleştirilen aortoiliyak baypas ameliyatlarına göre gelişen teknoloji ile ameliyat sonrası batına ait komplikasyonları azaltması ve hastanede kalış süresini kısaltması nedeniyle endovasküler müdahaleler popülarite kazanmıştır. "Hockey Stick" insizyon ile yapılan cerrahi işlemler ise endovasküler yöntemler ile transperitoneal gerçekleştirilen cerrahi arasında bir işlem olarak yer almaktadır.

Yöntem: "Hockey Stick" insizyonla ve kas koruyucu (muscle split) teknikle iliyak artere ve abdominal aortanın distal segmentlerine ulaşmak mümkündür. Yapılan işlem retroperitoneal seviyede gerçekleştiğinden transperitoneal açık cerrahinin ameliyat sonrası komplikasyonlarıyla karşılaşılmadığından ameliyat sonrası hızla normale dönüş süreci yaşandığından hastanede kalma süresi de kısalmaktadır. Bununla beraber, bu yöntemle bölgeye ait tüm vasküler yapıların cerrahın elinin altında olmasıyla endovasküler müdahale esnasında gelişebilecek muhtemel rüptür ve akabinde gerçekleştirilecek acil açık cerrahi girişime göre daha güvenilir gibi durmaktadır. Ayrıca literatürde son yıllarda yapılmış bir metaanaliz çalışmasında da genç hastalarda açık cerrahi ile yapılmış olgularda endovasküler girişimlere göre daha uzun süreli açıklık oranları saptanmıştır

Bulgular: Hockey Stick insizyon ile aortailiyak baypas ameliyatını gerçekleştirdiğimiz bir hastamıza ait insizyon görüntüsü (Figure 1) ile ameliyat öncesi (Figure 2a) ve ameliyat sonrası (Figure 2b) görüntüleri aşağıdadır.

Tartışma ve Sonuç: Tüm bu sebeplerle özellikle aşırı şişman olmayan, genç hasta grubunda Hockey Stick insizyonla yapılacak aortailiyak baypas ameliyatlarının, özellikle uzun dönem açıklık oranları da dikkate alındığında, endovasküler müdahalelere göre daha üstün olabileceği kanaatindeyiz.

Anahtar sözcükler: Hockey.

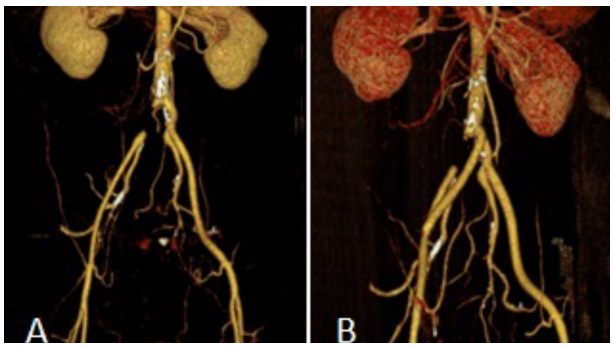

Şekil 1. **(a)** Ameliyat öncesi ve **(b)** ameliyat sonrası görüntüleri.

Şekil 2. Bir hastamıza ait insizyon görüntüsü.

Asistan Bildiri

[EP-121]
COVID-19 sonrası gelişen enflamatuar kardiyak kitle

Nazlı Melis Coşkun, Murat Güvener, Şafak Alpat

Hacettepe Üniversitesi Tıp Fakültesi Kalp Damar Cerrahisi Anabilim Dalı, Ankara, Türkiye

Giriş ve Amaç: İntrakardiyak kitleler normalin varyantları, trombüs, tümör ve vegetasyon olarak sınıflanabilir. Burada COVID-19 ile ilişkili kardiyak kitle nedeni ile cerrahi uygulanan hastayı sunuyoruz.

Yöntem: Hastanın ameliyat öncesi sırası ve sonrası verileri bildirilmiştir.

Bulgular: Ek hastalığı olmayan 27 yaşında erkek hastanın bir yıl önce COVID-19 sonrası geçmeyen nefes darlığı ve öksürük şikayeti ile dış merkezde takip edilen ve PTE nedenli enoksaparin tedavisi altında olan hastanın ek incelemeler yapılırken insidental olarak sağ ventrikül mid bölgeden başlayıp apekse uzanım gösteren trombüs/papiller kas kalsifikasyonu ile uyumlu görünüm ve RVOT içerisinde 20x24 mm boyutlarında, mobil komponentlere de sahip, izoekojen ve trombüs ile uyumlu olabilecek görünüm izlenildi. Kitlenin triküspit kapak, pulmoner kapak ve İVS ile ilişkisinin olmadığı düşünüldü. Hasta kitle eksizyonu amacıyla ameliyathaneye alındı. Median sternotomi ve KPB eşliğinde sağ atriyotomi yapıldı. Özellikle septal ve anterior leaflet olmak üzere triküspit kapağı da içine alan kitle izlenildi. Kitlenin sınırları belirlenerek kapakla beraber çıkartıldı. Mekanik kapak kullanılarak TVR ve ASD kapatılması işlemi uygulandı. Patoloji sonucunda yer yer miksoid dejenerasyon alanları gösteren fibrotik doku fragmanları içerisinde ksantomatöz odaklar, aktif kronik enflamasyon, eski kanama alanları ve iltihabi granülasyon dokusu ile uyumlu görünüm saptandı. Ayrıca iltihabi eksüda, fibrin ve iskemik nekroz alanları görüldü.

Tartışma ve Sonuç: COVID-19 geçiren hastalarda tromboembolizm riskinin arttığı bilinmektedir. Bunun yanı sıra COVID enfeksiyonu sonucu enflamatuar yolakların aktivasyonu ile SIRS ve sitokin fırtınasına varan durumların oluşabildiğini bilmekteyiz. Hastamızda COVID ve sonrasında gelişen PTE atağı mevcuttur. Buna bağlı olarak hastada intrakardiyak trombüs gelişmiş ve sonrasında COVID'e bağlı enflamatuar yolakların aktifleşmesiyle sağ ventrikül içerisinde kitle formasyonu oluşumu geliştiğini düşünmekteyiz. Kitlenin patolojik incelemesinde de görülen bulgular bu hipotezi desteklemektedir.

Anahtar sözcükler: COVID-19 intrakardiyak kitle ksantomatöz reaksiyon pulmoner tromboemboli.

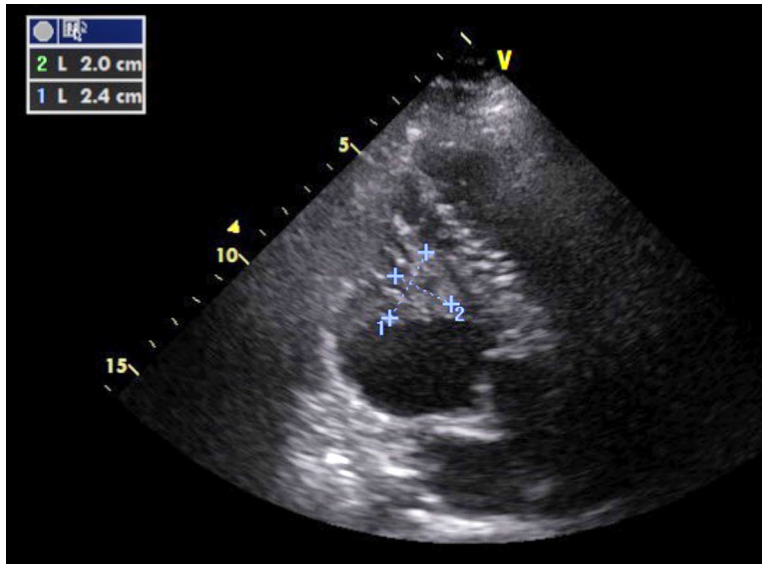

Şekil 1. Ameliyat öncesi EKO. TTE görüntüsünde sağ ventrikül içerisinde izlenen 2x2.4 cm intra-kardiyak kitle görünümü.

Turk Gogus Kalp Dama
2022;30(Suppl 1):S313-S430

Asistan Bildiri

[EP-122]

Post-kardiyak cerrahi hastasında gözlenen ateşte farklı bir etiyoloji: Pacemaker teline bağlı hematom ve antibiyotik ateşi

Nazlı Melis Coşkun, Recep Oktay Peker, Ahmet Aydın, Şafak Alpat

Hacettepe Üniversitesi Tıp Fakültesi Kalp Damar Cerrahisi Anabilim Dalı, Ankara, Türkiye

Giriş ve Amaç: Kalp cerrahisi sonrası ateş; non-enfeksiyöz nedenlere, cerrahi ilişkisiz veya cerrahi ilişkili enfeksiyöz nedenlere bağlı olabilir. Ateşte temel etiyoloji cerrahi travma ve kanın CPB devresi ile teması sonucu oluşan sitokin salınımıdır. Diyalize girmeyen kronik böbrek yetmezlikli (KBY) hastada KABG sonrası dirençli ateş gözlenen olguyu sunmaktayız.

Yöntem: Hastanın ameliyat sonrası verileri bildirilmiştir.

Bulgular: Altmış yaşında erkek DM, HT, KBY, KOAH, KAH tanıları olan hastada CABGx2 sonrası ameliyat sonrası 5. gününde 38-39°C ateş görüldü. COVID testi, TİT ve idrar kültürü, lökosit sayımı, akut faz reaktanları (AFR), solunum yolu paneli çalışıldı. İnfluenza B saptandı. AFR'deki hafif artışın ABY'ye bağlı olduğu düşünüldü. Ateşin devam etmesi nedeniyle düzenli tekrarlanan COVID testi, kan-kateter-idrar kültürleri, AFR, plevra sıvı kültürleri normal sonuçlandı. İE açısından istenilen EKO'da kapaklarda vejetasyonla izlenmedi. Torako-abdominal BT'de enfeksiyon saptanmadı ancak ameliyat sonrası değişikliklere bağlı olduğu düşünülen sternum posteriorunda içerisinde hava lokülleri ortası nekrotik koleksiyon, yüksek dansiteli perikardiyal efüzyon saptandı. Enfeksiyon hastalıkları tarafından teikoplanin, meropenem, oseltamivir tedavileri uygulandı. Ameliyat sonrası 20. gününde BT'de koleksiyon boyutlarında artış saptanmadı ancak ara dönemde gelişen hematom olarak görüldü. Hematomun ameliyat sonrası 5. günde pacemaker-teli çekilmesi sonrası geliştiği düşünüldü. Kreatinin değeri 6'ya yükselen hastaya hemodiyaliz uygulandı. Hastanın antibiyoterapisi dört haftaya tamamlandı. Hastanın eozinofilisi gelişmesi ve bilinen diğer antibiyotik alerjileri (bactrim, penisilin) nedeniyle antibiyotik-ateşi düşünülerek tedavisi kesildi. Ateş geriledi, kan değerleri normal geldi. Ameliyat sonrası üçüncü ayda hemodiyaliz ihtiyacı kalmayan hasta genel durumu iyi olarak halen izlenmektedir.

Tartışma ve Sonuç: Kardiyak cerrahide ameliyat sonrası ateş uzamış hastane yatışlarına, morbidite, mortalite ve maliyet artışına sebep olabilir. Eksternal pacemaker-teli kardiyak cerrahide rutin kullanılmaktadır. Pratiğimizde ortalama ameliyat sonrası 2-3. günlerde göğüs-tüpleri, 4-6. günlerde eksternal pacemaker teli çekilmektedir. Bu durumda hastanın pacemaker teli çekildiğinde göğüs-tüpü bulunmamakta ve olası kanamalar gözden kaçabilmektedir. Bazı kliniklerde pace-teli kesilmektedir. Hastamızda akciğer grafisinde, ekokardiyografide hematom ayırt edilememiş, uygulanan BT görüntülemesi ile tespit edilebilmiş, medikal izlem ile klinik iyileşme sağlanmıştır ancak bu süreçte gereksiz antibiyoterapi almış ve antibiyotik-ateşi gözlenmiştir.

Anahtar sözcükler: Antibiyotik ateşi eksternal pacemaker kardiyak cerrahi sonrası ateş perikardiyal hematom ameliyat sonrası komplikasyonlar.

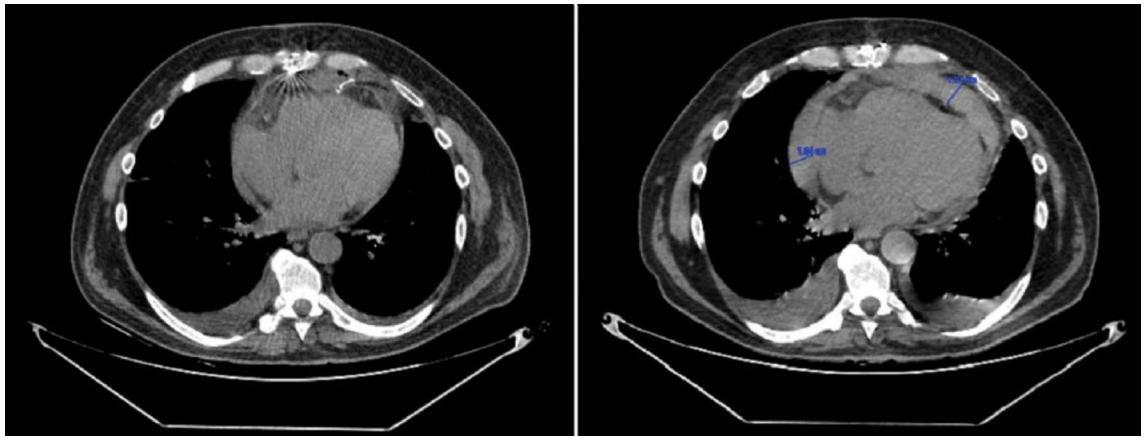

Şekil 1. Pacemaker teli çekilmesi öncesi ve sonrasında çekilen BT görüntüleri, sağ resimde 2 cm'e ulaşan perikardiyal hematom.

Asistan Bildiri

[EP-123]

Sol atriyumda hareketli cisim: ASD kapatma cihazı

Halil Bilal Sayi, Ekin Can Çelik, Adnan Yalçınkaya, Ali Ümit Yener

Antalya Eğitim ve Araştırma Hastanesi Kalp ve Damar Cerrahisi Kliniği, Antalya, Türkiye

Giriş ve Amaç: Atriyal septal defekt (ASD) en sık görülen doğuştan kalp defektlerinden biridir. Sekundum ASD, ASD'lerin %80'ini oluşturmaktadır. Fossa ovalis ve çevresindeki bölgede yer almaktadır. Bu septal kusurun cerrahi ve cerrahi olmayan şekilde kapatılması mümkündür. Bu yazıda, perkütan girişimden üç hafta sonra sol atriyuma embolize olmuş atriyal septal oklüder cihazının başarılı bir şekilde cerrahi olarak çıkarıldığı olguyu sunuyoruz.

Yöntem: Elli altı yaş erkek hasta, çabuk yorulma şikayetiyle kardiyoloji polikliniğine başvurdu. ASD'si 39 mm'lik septal oklüder cihazıyla kapatılmış. Üç hafta sonra elektif olarak yapılan PCI işlemi sırasında çekilen skopi'de İAS oklüder cihazının hareketli olduğu farkedilen hastaya Acil TTE yapılmış cihazın sol atriyumda olduğu görülmüş. Hasta Acil olarak tarafımızca ameliyata alındı. Sekundum tip kribriform ASD ve sol atriyumda oklüder cihazı mevcuttu. Oklüder cihazı çıkartıldı. İAS perikardiyal yama ile kapatıldı. LİMA akımı yeterli olmadığı için safen greft kullanılarak Ao-LAD baypası yapıldı. Hasta serviste takip ediliyor.

Bulgular: Bilinen ek hastalığı olmayan hastanın çekilen transtorasik ekokardiyografisinde Orta MY, Ciddi TY, Pulmoner HT ve İAS'de 26 mm boyutunda septal defekt saptandı. ASD'ye yönelik çekilen transözefajiyal ekokardiyografide İAS'DE 29x32x26 mm soldan sağa şantlı sekundum tip ASD saptandı. Çekilen koroner anjiyografisinde LAD mid-proksimalinde %90 darlık saptandı. Ameliyat sonrası birinci gününde servise alındı.

Tartışma ve Sonuç: Perkütan kapamada cihaz geçişi/embolizasyonu, kardiyak erozyonu, perforasyon, aritmiler, tromboz, sepsis vb. komplikasyonlar görülebilmektedir. Embolizasyonun yaygın nedenleri arasında çok büyük defektler, düşük boyutlu ASD aygıtı, cihazı yerleştirmek için küçük sol atriyum, ASD'nin yetersiz marjı ve teknik sorunlar yer alır. Bu, komplikasyonlardan kaçınmak için hastaların dikkatli izlenmesi ve uygun hastaların daha dikkatli seçilmesi gerekmektedir. Kribriform ASD'lerin cerrahi olarak kapatılması daha uygun olacaktır.

Anahtar sözcükler: Peruktan onarım komplikasyonu embolizasyon.

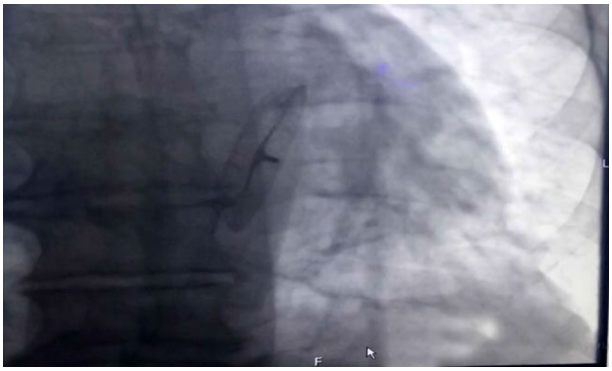

Şekil 1. ASD Kapama cihazı. Cihazın hareketli olduğu farkedilen skopi görüntüleri.

Şekil 2. Sol atriyumdan çıkarılan ASD kapama cihazı. Sol atriyumdan çıkarılan ASD kapama cihazı.

Turk Gogus Kalp Dama
2022;30(Suppl 1):S313-S430

Çocuk Kalp ve Damar Cerrahisi/Erişkin Konjenital Kalp Hastalıkları

[EP-125]

İlginç bir vaka ışığında malign kardiyak tümörlerine genel bakış

Doğan Yetüt[1], Nilgün Yazıksız[2], İlke Keleş[2], Türkan Tansel[2]

[1]*Hakkari Devlet Hastanesi, Kalp ve Damar Cerrahi Kliniği, Hakkari, Türkiye*
[2]*İstanbul Üniversitesi İstanbul Tıp Fakültesi Kalp ve Damar Cerrahisi Anabilim Dalı, İstanbul, Türkiye*

Giriş ve Amaç: Malign kardiyak tümörler çok nadir görülür. Spesifik olmayan semptomları sebebiyle tanı koyulması zordur ve uzun zaman alabilir. Bu da küratif tedavi şansını azaltmaktadır. Biz spesifik olmayan semptomlarla başvuran ve ilk aşamada tanısı koyulamayan 34 yaşındaki bir erkek hastanın tanı ve tedavi süreci üzerinden kardiyak malignitelerine bir bakışı sunuyoruz.

Yöntem: Otuz dört yaşında erkek hasta dört yıldır aralıklı oluşan atipik sırt ve sol kola vuran ağrı, titreme, ateş ile başvurusunda araştırılırken yapılan perikart biyopsisinin frozen incelemesinde kazeöz nekroz gelmesi sebebiyle tüberküloz ön tanısı alarak tedavi düzenlenmiş. Biyopsi materyalinde yapılan ileri inceleme ve tetkikler sonucunda tüberküloz dışlanıp, perikardiyal malignite tanısı koyulmuş. Merkezimize tanı ve tedavi amacıyla kabul edilmiştir.

Bulgular: Median sternotomi ile kalbe ulaşıldı. Kalbin perikart ile sternuma arka yüzden yapışık olduğu görüldü. Kalbin sağ ventirikül ön yüzü, sol ventrikül lateral ve arka yüzündeki epikardın solid, sert dokulu tümör ile invaze olduğu, büyük damarların tümör ile çevrelendiği görüldü. Kardiyopulmoner baypas altında tömürün eksize edilebilen kısımları çıkarıldı. Perioperatif frozen incelemede malign tipte hücreler saptandı. Epikarda invaze olan tümör kısımlarından örnekler alındı. Tümörün mediastende yaygın olması nedeni ile farklı bölgelerden örnekler alınarak ameliyata son verildi. Hastada ameliyat sonrası herhangi bir komplikasyon oluşmadı. Epikarddan alınan biyopsi sonucu epiteloid morfolojili malign tümör şeklinde sonuçlandı. Hastanın poliklinik takiplerinde ameliyat sonrası birinci yılında, nivolumab ile kemoterapisi devam ediyor.

Tartışma ve Sonuç: Malign kardiyak tümörler çok nadir rastlanan malignitelerdir. Spesifik olmayan belirtileri nedeniyle ön planda düşünülmesi ve tanı koyulması zordur. Etiyolojisi ve risk faktörleri aydınlatılamamıştır. Semptomlar kalbin tutulum yapan bölümüne bağlı değişmektedir. Yapılan operasyonlar hemen her zaman palyatif tedavi niteliğindedir.

Anahtar sözcükler: Malign kardiyak tümör, kardiyak cerrahi

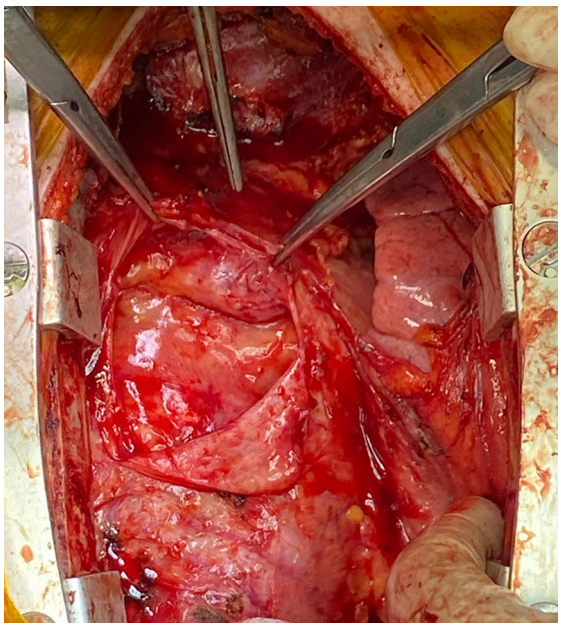

Şekil 1. Perikart açıldıktan sonra epikartta görülen kitle.

Şekil 2. Parsiyel çıkarılan kardiyak kitle.

Kapak Hastalıkları ve Cerrahisi

[EP-126]

A patient who had a total situs inversus with dextrocardia and partial anterior papillary muscle rupture who underwent successful mitral valve repair with coronary revascularization

Rezan Aksoy, Muhamed Ali Oya, Cuneyt Arıkan, Murat Bulent Rabus

Department of Cardiovascular Surgery, University of Health Sciences, Kosuyolu High Specialization Education and Research Hospital, Istanbul, Türkiye

Background and Aim: Total situs inversus (TSI) with dextrocardia is an unfrequently anatomical characteristic of whole population, which heart is position of in the middle of the mediastinum, with its base-to-apex axis directed to the right and caudal. Papillary muscle rupture (PMR), one of infrequent as well as significant mechanical complications following myocardial infarction.

Methods: A 56-year-old man who had a history of mitral valve regurgitation (MR) presented with dyspnea to the emergency department. He had no history of coronary artery disease. On transesophageal echocardiography (TEE), there was a dextrocardia and chordal flail in the A3 segment, with an ejection fraction (EF) of 65%, furthermore, a patent foramen ovale (PFO) tunnel was descripted. Coronary angiography showed a substantial stenosis of the left anterior descending artery (LAD). Computed tomography of the thorax and abdomen showed that a TSI.

Results: After open the pericardium, the dextrocardia was observed (Figure 1). The left atrium was explored, on the A3 segment, chordal flail with partial PMR was seen, subsequently the PMR was resected (Figure 2). The defect was repair primally suture and one artificial neo-chord was implanted at the A3 segment following the water test to control the leakage, the ring annüloplasty was performed by the semirigid ring. Mitral valve repair (MVr), closure of PFO and coronary revascularization (LAD-right mammarian artery) were performed. On the control TTE, he had no MR. On postoperative day 6, he was discharged home uneventfully.

Conclusion: A Patient who had a TSI with dextrocardia and partial anterior PMR can perform successful MVr.

Keywords: Mitral valve repair.

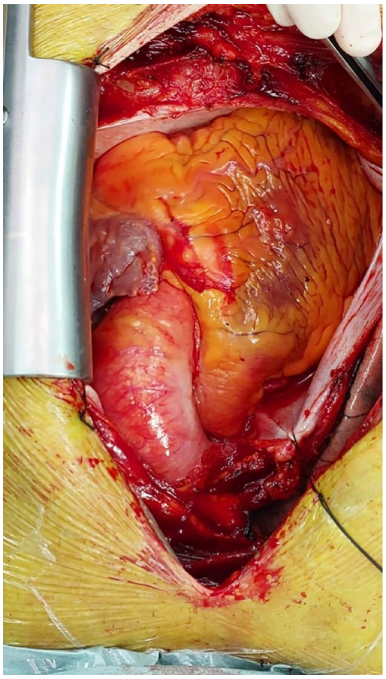

Figure 1.

Figure 2.

Turk Gogus Kalp Dama
2022;30(Suppl 1):S313-S430

Venöz ve Lenfatik Sistem Hastalıkları ve Cerrahisi/Endovenöz Girişimler

[EP-128]

Superior vena kavaya invaze timoma eksizyonu ve kardiyopulmoner baypas altında SVK rekonstrüksiyonu

Onur Büyükçakır, Evren Özçınar, Ali İhsan Hasde, Mehmet Cahit Sarıcaoğlu, Levent Yazıcıoğlu, Bülent Mustafa Yenigün

Ankara Üniversitesi Tıp Fakültesi Kalp Damar Cerrahisi Anabilim Dalı, Ankara, Türkiye

Giriş ve Amaç: Sıklıkla ön ve orta mediastende görülen bir mediastinal tümör olan timoma %6 oranında superior vena kava (SVK) invazyonu yapmaktadır. Timoma rezeke edilirken SVK rekonstrüksiyonuna ihtiyaç duyulabilir. Literatürde SVK rekonstrüksiyonunun %7-13 oranında 30 günlük mortalite ile ilişkili olduğu görülmüştür. Tümörün frenik sinir, rekürren larengeal sinir ve akciğer gibi çevre yapılara da yayılmasının mortalitede artışa neden olduğu düşünülmektedir.

Yöntem: 2005 yılında sağ torakotomi ile timomektomi ameliyatı yapılan 66 yaşında kadın hasta kontrol kontrastlı toraks bilgisayarlı tomografi (BT)'de mediastende kitle görüntüsü ile göğüs cerrahisi kliniği tarafından nüks timoma ön tanısı ile yatırıldı. Bilgisayarlı tomografide üst mediastenden orta mediastene uzanan SVK'ye invaze 52x46 mm boyutlarında malign görünümlü kitle saptandı.

Bulgular: Hasta Göğüs Cerrahisi ile ortak ameliyata alındı. Sternotomi yapıldı. Kitle eksize edilirken SVK'da yaralanma meydana geldi. SVK'ya kros klemp konularak kardiyopulmoner baypasa (KPB) girildi. SVK'nın ilgili segmenti rezeke edildi ve 16 mm sentetik greft ile SVK greft interpozisyonu yapıldı. Ameliyat sonrası 8. saatinde ekstübe edilen hasta ikinci günde göğüs cerrahisi yoğun bakıma devir edildi. Kontrol BT'de greftin açık olduğu izlendi. Ameliyat sonrası altıncı günde servise alınan ve takiplerinde komplikasyon görülmeyen hasta 16 günlük takibi sonunda taburcu edildi.

Tartışma ve Sonuç: Mediastinal tümörler, innominate venlerin anteroinferior bileşkesine yerleşebilirler. Bunun sonucunda SVK ile innominate venler arasında bir geçiş oluşturulması gerekebilir. Kontrastlı Toraks BT anjiyografi ameliyat öncesi değerlendirmede en önemli tanı yöntemidir. Rekonstrüksiyon esasında şant kullanılabilir veya bizim olgumuzda olduğu gibi zorlu rekonstürüksiyonlarda, SVK'ya klemp konulması hemodinamiyi olumsuz etkilediği için KBP'ya ihtiyaç duyulabilmektedir. SVK rekonstrüksiyonu esnasında venöz drenajın kalıcı restorasyonu için teknik ayrıntılara ve venöz rekonstrüksiyon ilkelerine dikkat edilmesi önem arz etmektedir.

Anahtar sözcükler: Süperior vena kava rekonstrüksiyonu.

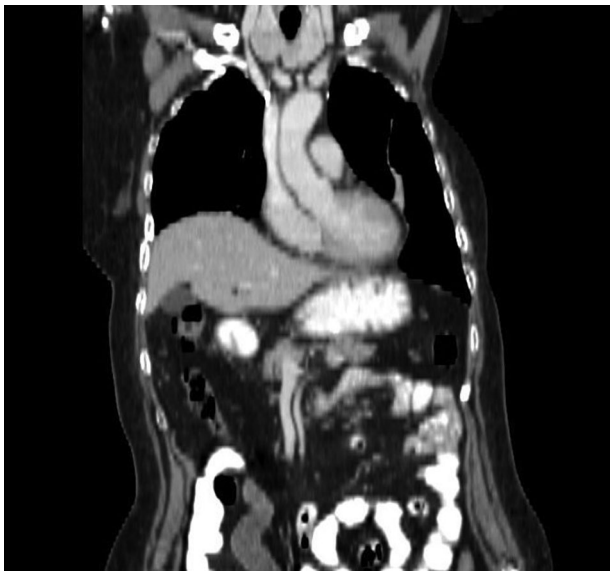

Şekil 1. Greftin ameliyat sonrası BT görüntüsü.

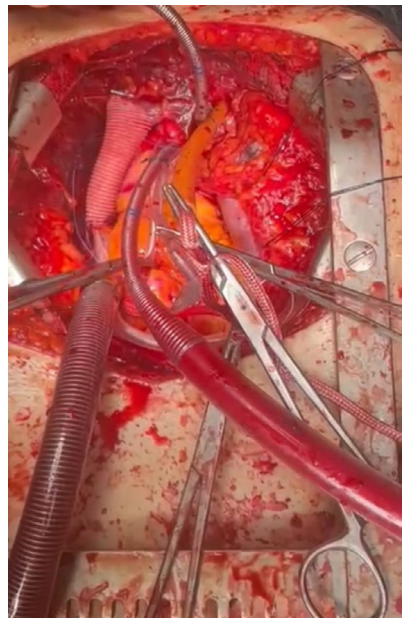

Şekil 2. Süperior vena kava greft interpozisyonu.

Periferik Arter Hastalıkları ve Cerrahisi/Perkütan Girişimler

[EP-129]

Takayasu arteritinde bilateral ekstrakraniyal karotis arterlerintotal anevrizması

Caner Çelik, Kadir Burhan Karadem

Süleyman Demirel Üniversitesi Tıp Fakültesi Kalp Damar Cerrahisi Anabilim Dalı, Isparta, Türkiye

Giriş ve Amaç: Takayasu arteriti nadir görülen, granülamatöz bir vaskülittir. Nabızsızlık hastalığı olarak bilinen orta ve geniş çaplı arterleri özellikle aorta ve ana dallarını tutan bir hastalıktır. Hastalığın tanı kriterleri arasında; 40 yaşından önce ortaya çıkması, ekstremitelerde klodikasyo, tek ya da iki taraflı azalmış brakial arter nabzı, iki kol arasında 10 mmHg'den fazla sistolik kan basıncı farkı, subklaviyen arterde veya aortada üfürüm ve arteriyografik görüntüleme yer almaktadır. Bilateral ekstrakraniyal arterlerde total anevrizması, ileri derecede artmış duvar kalınlığı ve ana karotis arter darlığı olan olgumuzu sözel olarak tartışmak istedik.

Yöntem: Otuz altı yaşında kadın hasta üç yıl önce aort kapak yetersizliği ve asendan aort anevrizması tanılarıyla ameliyat edilmiş. Baş ağrısı nedeniyle başvuran hastanda sternocleidomastoid kası boyunca ele gelen pulsatil kitle nedeniyle tarafımıza danışıldı. Tansiyon arteriyel 110/70 mmHg, nabız 80 atım/dk satürasyon 99 idi. Sol karotis arterde üfürüm mevcuttu. Kardiyak muayene normal, iki kol arasında yaklaşık 10 mmHg sistolik basınç farkı mevcuttu.

Bulgular: Hastaya yapılan Doppler ultrason sonucu bilateral ana karotis arter (CCA) anevrizması saptanması bilgisayarlı tomografi anjiyografi çektirildi. Her iki CCA'da 3-3,2 cm'ye ulaşan anevrizma izlendi. Sol CCA orjin kesiminde %80-90 darlık izlendi. Her iki CCA ve internal karotis arterlerde yaygın duvar kalınlaşmaları izlendi (Şekil 1-2).

Tartışma ve Sonuç: Ekstrakraniyal karotis arter anevrizması, damar kalibrasyonunda referans değerlere göre %50'den fazla lokalize artış olarak tanımlanır. Takayasu arteritinde anevrizmalar genellikle lokalize ve segmenter olma eğilimindedir. Enflamasyona bağlı damarda fibrozis ve darlık gelişmektedir. Hastamız tanı kriterlerinden üçten fazlasını karşılaması nedeniyle, Takayasu arteriti olarak değerlendirildi. Radyolojik sınıflamada tip 2b'ye uymaktadır. Medikal tedavide kortikosteroid+metotreksat başlandı. Takayusu arteritinde ektrakraniyal total anevrizma gelişebileceği akılda tutulmalıdır.

Anahtar sözcükler: Anevrizma karotis arter Takayasu arteriti.

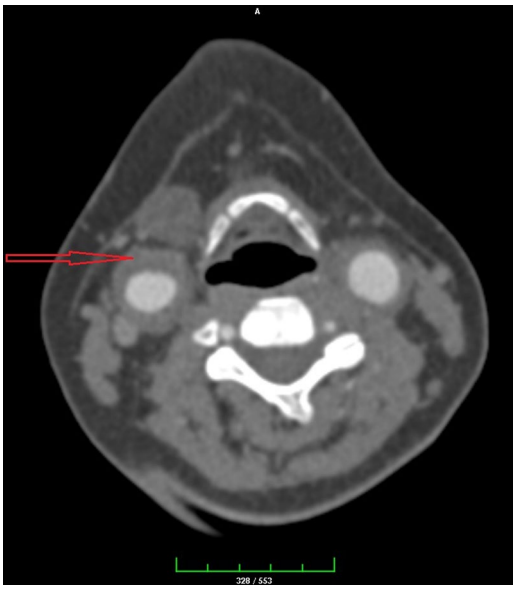

Şekil 1. Duvar kalınlaşması. Kırmızı ok sağ ana karotis arterdeki duvar kalınmaşı ve çap artışını göstermektedir.

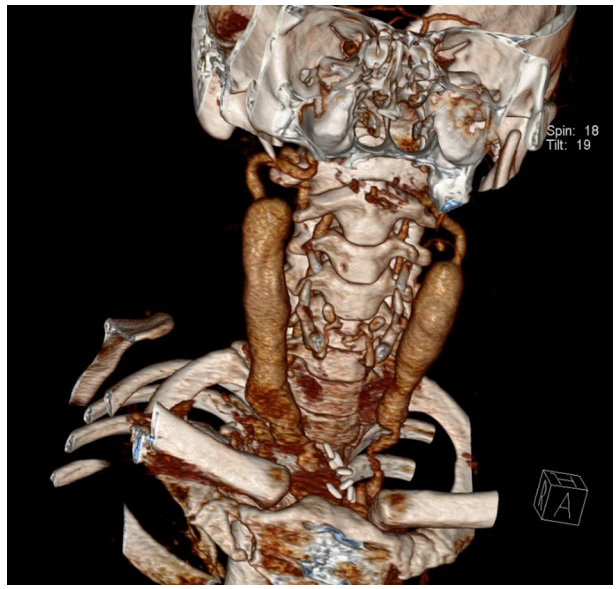

Şekil 2. Karotis. Bilateral ekstrakranial karotis arterlerin total anevrizmasının 3 boyutlu bilgisayarlı tomografik anjiyografik görüntüsü.

Turk Gogus Kalp Dama
2022;30(Suppl 1):S313-S430

Kapak Hastalıkları ve Cerrahisi

[EP-130]

Kalbin nadir görülen bir tümörü: Fibroelastom minimal invaziv cerrahi eksizyonu

Yiğit Köse[1], Mustafa İmre[1], Recep Çalışkan[1], Şennur Ünal Dayı[2], Cevdet Uğur Koçoğulları[1]

[1]*Dr. Siyami Ersek Göğüs, Kalp ve Damar Cerrahisi Eğitim ve Araştırma Hastanesi, Kalp ve Damar Cerrahisi, İstanbul, Türkiye*
[2]*Dr. Siyami Ersek Göğüs, Kalp ve Damar Cerrahisi Eğitim ve Araştırma Hastanesi, Kardiyoloji Kliniği, İstanbul, Türkiye*

Giriş ve Amaç: Fibroelastom nadir görülmesine rağmen kalbin benign tümörleri arasında miksoma ve lipomdan sonra üçüncü, kalp kapaklarının ise en sık primer benign tümörlerindendir. Semptomatik hastalarda ve/veya asemptomatik olup pedinküllü, mobil ve çapları 1cm den büyük olanlarında cerrahi tedavi uygulanmalıdır. Gelişen teknoloji, cerrahi modaliteler ve yaklaşımlarla birlikte kalp kapak hastalıklarında minimal invaziv yöntemlerle kapak tamir ve replasmanları olanaklı hale gelmiştir.

Bulgular: Fibroelastom nadir görülmesine rağmen kalbin bening tümörleri arasında miksoma ve lipomdan sonra üçüncü, kalp kapaklarının ise en sık primer benign tümörlerindendir. İlk hasta, 1979 yılında VSD onarımı için yapılan ameliyatta fark edilip tanı almıştır. Çoğu asemptomatik seyretmekle birlikte inme, sistemik emboli, miyokart enfarktüsü ve ani kardiyak ölümle de seyredebilir. Bu tümörler ufalanır yapıda olduğu için hastaların takibinde en çok karşılaşılan komplikasyon serebrovasküler olaylardır. Semptomatik hastalarda ve/veya asemptomatik olup pedinküllü, mobil ve çapları 1 cm'den büyük olanlarında cerrahi tedavi uygulanmalıdır. Gelişen teknoloji, cerrahi modaliteler ve yaklaşımlarla birlikte kalp kapak hastalıklarında minimal invaziv yöntemlerle kapak tamir ve replasmanları olanaklı hale gelmiştir. Minimal invaziv yöntemlerle gerçekleştirilen ameliyatlarda kozmetik avantajların yanı sıra daha az kan transfüzyonu ihtiyacı, daha az ameliyat sonrası ağrı, daha kısa entübasyon süresi ve daha kısa hastane kalış süresi gibi avantajlar vardır. Olgumuz; dış merkezde yapılan EKO'da insidental olarak saptanan aort kapak NCC'de 12 mm boyutunda mobil kitle ile kliniğimize başvuran 60 yaş erkek hasta. Kitlenin mobil ve 10 mm üzeri boyutlara ulaşması nedeniyle öncelikli ameliyat kararı alınarak hastaya J sternotomi ile AVR yapıldı. Ameliyat sonrası 5. günde hasta şifa ile taburcu edildi. Perioperatif alınan spesimenin patolojik değerlendirmesi fibroelastom ile uyumlu idi.

Tartışma ve Sonuç: J sternotomi ile AVR fibroelastom gibi ufalanır yapıdaki tümörlerde de güvenilir bir biçimde uygulanabilir bir yöntemdir.

Anahtar sözcükler: Fibroelastom.

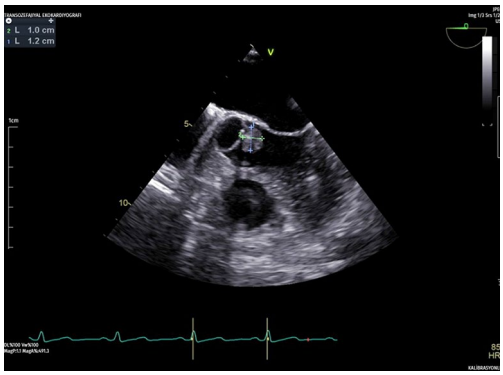

Şekil 1. Ameliyat öncesi ekokardiyografi.

Şekil 2. Perioperatif çıkarılan materyal.

Periferik Arter Hastalıkları ve Cerrahisi/Perkütan Girişimler

[EP-131]

Nadir görülen bir karotiko-subklaviyen baypas komplikasyonu: Sublaviyan arter psödoanevrizması

Onur Büyükçakır, Evren Özçınar, Ali İhsan Hasde, Mehmet Cahit Sarıcaoğlu, Levent Yazıcıoğlu

Ankara Üniversitesi Tıp Fakültesi Kalp Damar Cerrahisi Anabilim Dalı, Ankara, Türkiye

Giriş ve Amaç: Karotiko-subklaviyen baypas (KSK baypas) ameliyatı bilgisayarlı tomografi darlık, çalma (steal) sendromu, subklaviyen arteri içine alan ve TEVAR planlanan torakal anevrizmalar gibi endikasyonlarda uygulanmaktadır. KSK baypasın erken dönem komplikasyonları arasında servikal pleksus hasarı, kanama ve vasküler komplikasyonlar yer almaktadır. Geç dönem komplikasyonları arasında ise greft açıklığına ve anastomoza bağlı problemler görülmektedir. Subklaviyen arter psödoanevrizması nadir görülen bir geç dönem komplikasyondur ve çoğunun iyatrojenik yaralanmalardan sonra ortaya çıktığı görülmüştür.

Yöntem: Altmış altı yaşında erkek hasta nefes darlığı ve sırt ağrısı şikayetleri ile kliniğimize başvurdu. Toraks bilgisayarlı tomografi anjiyoda (BT anjiyo) desendan aort anevrizması saptandı. Hastaya KSK baypas sonrası TEVAR ameliyatı yapıldı. Hastanın taburculuktan altı ay sonra sol kolda uyuşma ve ağrı şikayetleri ile dış merkeze başvurduğu ve resmi kayıtlar olmaksızın embolektomi yapıldığı öğrenildi. Embolektomiden üç ay sonra benzer şikayetleri devam eden hastaya yapılan doppler ultrasonografide, sol subklaviyen arter proksimalinde tromboz izlendi. BT anjiyografide, sol subklaviyen arter proksimalinde psödoanevrizma saptandı.

Bulgular: Hastaya tarafımızca sol KSK baypas revizyonu, sol subklaviyen arter psödoanevrizma onarımı, brakiyal arter embolektomi ameliyatı yapıldı. Ameliyat sonrası dönemde sol radyal ve ulnar nabızları açık saptanan hasta fizik tedavi programı ile birlikte taburcu edildi.

Tartışma ve Sonuç: KSK baypas ameliyatı sonrası geç dönemde subklaviyen arterde nadir de olsa psödoanevrizma ile karşılaşılabilir. Subklaviyen arter psödoanevrizmasının dijital arter tıkanıklığı, iskemiye neden olan distal embolizasyon ve tromboz; brakiyal pleksus gerilmesinden kaynaklanan nörolojik semptomlar gibi komplikasyonlar nedeniyle endovasküler veya açık cerrahi yöntemler ile tedavi edilmesi gerekmektedir. Cerrahi tedavi, anevrizmanın rezeksiyonu sonrası uç uca anastomozu veya interpozisyon baypas grefti yoluyla rekonstrüksiyonunu içerir. Küçük ve orta büyüklükteki damarları kontrol etmek için ise endovasküler embolizasyon teknikleri kullanılabilir.

Anahtar sözcükler: Subklaviyen arter psödoanevrizması.

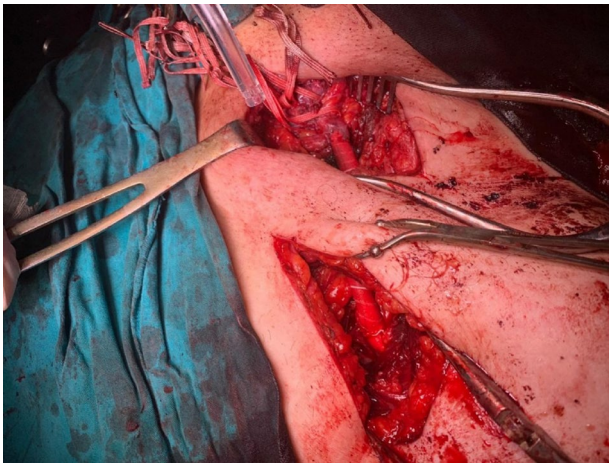

Şekil 1. Karotiko- subklaviyen baypas revizyonu ve sol subklaviyen arter psödoanevrizması onarımı.

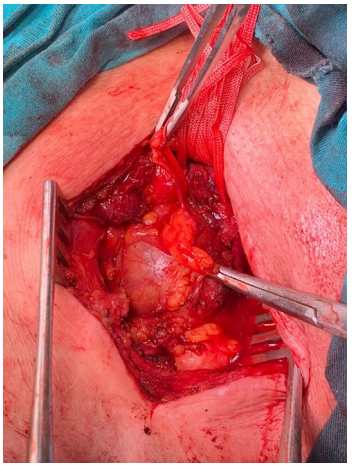

Şekil 2. Sol subklaviyen arter psödoanevrizması.

Turk Gogus Kalp Dama
2022;30(Suppl 1):S313-S430

Minimal İnvaziv, TAVI, Robotik Kalp Cerrahisi

[EP-132]

Minimal invasive multivessel coronary artery bypass and concomitant mitral valve replacement via bilateral mini-thoracotomy: An alternative to sternotomy

Barış Çaynak[1], Hüseyin Sicim[2]

[1]*Private Medical Practice, Department of Cardiovascular Surgery, İstanbul, Türkiye*
[2]*Dr. Siyami Ersek Thoracic and Cardiovascular Surgery Training and Research Hospital, İstanbul, Türkiye*

Background and Aim: In this case report, which is not reported in the literature, we present the successful surgical result obtained with bilateral mini-thoracotomy without sternotomy, even in combined cardiac pathologies.

Methods: A 76-year-old male patient was admitted to our hospital with chest pain, shortness of breath and fatigue. Transthoracic echocardiography (TTE) was performed to evaluate cardiac pathologies, and severe mitral regurgitation was detected. Obtuse margin and right posterior descending artery anastomosis were completed at this position. By using saphenous vein graft, tightness of the anastomosis is controlled by giving antegrade blood cardioplegia and regional myocardial protection is performed, too (Figure 1b). LIMA-LAD (Left anterior descending) artery anastomosis is constructed lastly.

Results: The mitral valve was reached by performing a left atriotomy via right anterolateral mini-thoracotomy incision. Mitral valve replacement was performed with a St. Jude 29 mm mechanical valve prosthesis (St. Jude Medical, Inc., St. Paul, Minn) while the posterior leaflet preserved (Figure 1c). After the mitral valve replacement completed and de-airing, the left atrium was closed primarily. The Chitwood® clamp is opened and the heart starting to beat spontaneously. A slight traction is applied to the aorta by placing a side-biting clemp on the ascending aorta. Standard technique of running 6-0 Polypropylene sutures and standard coronary instruments were used. The operation was terminated by placing a drain tube in both thorax (Figure 1d).

Conclusion: Except from the isolated valve or coronary cases, complicated and combined pathologies in cardiac surgery can also be operated with thoracotomy. This technique seems to be a preferable method in terms of its reliability, applicability, and early recovery. However, obtaining the outcomes of larger case series will contribute to clarify the success of this technique.

Keywords: Bilateral mini-thoracotomy.

Figure 1.

Minimal İnvaziv, TAVI, Robotik Kalp Cerrahisi

[EP-133]

Right anterior minithoracotomy may be a better choice in aortic valve papillary fibroelastoma surgery

Barış Çaynak[1], Hüseyin Sicim[2]

[1]*Private Medical Practice, Department of Cardiovascular Surgery, İstanbul, Türkiye*
[2]*Dr. Siyami Ersek Thoracic and Cardiovascular Surgery Training and Research Hospital, İstanbul, Türkiye*

Background and Aim: In this case report, we report our patient with a mass excision in the aortic valve with right anterior minithoracotomy, which we think is the most minimalist approach, which we have successfully applied and achieved better results.

Methods: A 40-year-old female patient was admitted to the our hospital with palpitation. Transthoracic echocardiography (TTE) was performed to evaluate cardiac pathologies, and a mass appearance was suspected on the aortic valve. Consequent transoesophageal echocardiography (TEE) was performed and a mass on the NCC measuring 0,9x1,1 cm was detected (Figure 1). A minimally invasive approach, right anterior thoracotomy, and mass excision operation was planned for the patient.

Results: A dual-lumen endotracheal tube was placed for one-lung ventilation. Femoral arterial cannulation was then performed with a 19F arterial cannula (Medtronic DLP, Grand Rapids, Mich) in a standard fashion. Venous return was obtained through a 24F venous cannula (Medtronic DLP, Grand Rapids, Mich) inserted from the left femoral vein to the right atrium. Surgical access was performed through a 4-5 cm incision at the third intercostal space (Figure 2A). No costal bones are resected and soft tissue retractor is not used. The ascending aorta was cross-clamped and partially opened transversely. A broad-based, soft-consistent mass adhered to the aortic leaflet was observed (Figure 2B). The mass was excised at the base with leaflet preservation. The aortotomy was closed with 4-0 polyprolene sutures, the air was removed and the cross clamp was removed.

Conclusion: According to our experience, the right anterior thoracotomy approach is an effective and safe surgical technique in cardiac tumor surgery, where we achieve better patient outcomes in many aspects in the postoperative period compared to full median or partial sternotomy.

Keywords: Papillary fibroelastoma minimally invasive.

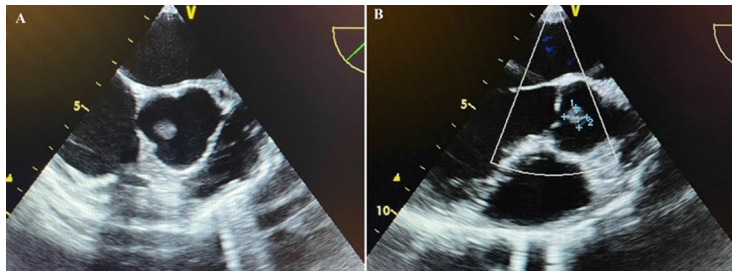

Figure 1.

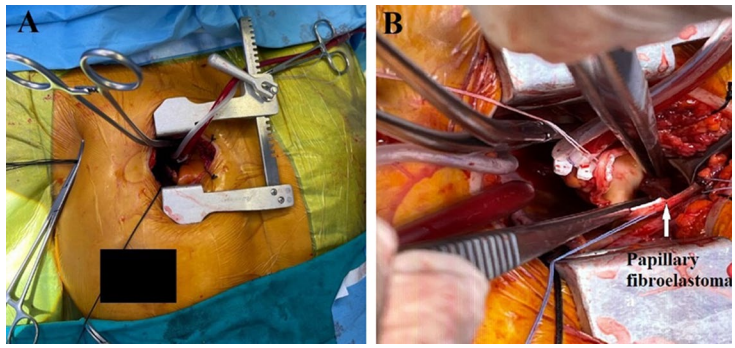

Figure 2.

Turk Gogus Kalp Dama
2022;30(Suppl 1):S313-S430

Asistan Bildiri

[EP-134]

Von Willebrand hastasında biküspid aort kapak tamiri ve asendan aort replasmanı: Olgu sunumu

Fevzi Ayyıldız, Kenan Kahya, Sevil Gülaştı, Atakan Turgutkaya, Berent Dişcigil

Adnan Menderes Üniversitesi Tıp Fakültesi Kalp Damar Cerrahisi Anabilim Dalı, Aydın, Türkiye

Giriş ve Amaç: Aort kapağının rekonstrüksiyonu son yıllarda gelişme göstermiştir. Özellikle kanama bozukluğu olan hastalarda aort kapağının korunması ve tamiri, antikoagülan gereksinimini ortadan kaldırması nedeniyle önem kazanmaktadır. Von Willebrand hastalığı olan aort yetmezliği ve asendan aort anevrizması olgusu sunulmuştur.

Yöntem: Hasta 65 yaşında, erkek idi. Nefes darlığı vardı. Ekokardiyografisinde aort kapağı biküspid, yetmezliği orta derecede, sol ventrikül end diyastolik çapı 62 mm, asendan aort çapı 53 mm, pulmoner arter basıncı 40 mmHg saptandı. Ekimozları olan hastada Von Willebrand hastalığı Tip 1 saptandı. Hasta öncesinde desmopressin 0,3 mikrogram/kg IV verilerek ameliyata alındı.

Bulgular: Median sternotomi, femoral arter sağ atriyum kanülasyonu ile kardiyopulmoner baypasa girildi. Aort kros klemp sonrası longitudinal aortotomi yapıldı ve direkt koroner ostiyumlardan antegrad soğuk kan kardiyoplejisi ile kardiyak arrest sağlandı. Aort kapağı biküspid olup sol ve sağ koroner cusplarda füzyon vardı. Füzyon olmayan non-koroner cusp geometrik yüksekliği 20 mm ölçüldü. Füzyon olan kommisür (raphe) aort duvarından serbestleştirildi, dekalsifiye edildi. Füze olmuş cusp ile nonkoroner cusp arasındaki 220 derecelik açı 180 derece olacak şekilde, non-koroner cusp referans alınarak plikasyon uygulandı ve koaptasyon sağlandı. Aort kapak re-implantasyon tekniği kullanılarak kapak koruyucu cerrahi ile asendan aort 30 mm Dacron greft ile replase edildi. Taburculuk ekokardiyografisinde aort kapakta minimal yetersizlik, ortalama gradient 12 mmHg, PAB 22 mmHg, LVEDD 55 mm, LVEF %60 idi. Antikoagülan veya antiagregan ilaç verilmedi. Ameliyat sonrası üçüncü ay kontrolünde asemptomatik idi.

Tartışma ve Sonuç: Kanama bozukluğu olan hasta, aort ve biküspid kapağının kompozit replasmanı yerine biküspid kapağın tamiri ve kapağın korunarak aort replasmanı yapılması suretiyle antikoagülan kullanım ve buna bağlı komplikasyonlardan korunmuştur.

Anahtar sözcükler: Biküspid aort kapak tamiri.

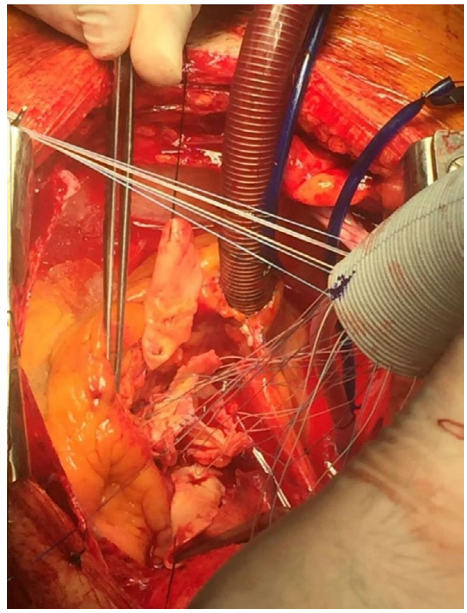

Şekil 1. Biküspid aort kapak tamirinin görünümü. Biküspid aort kapağının tamiri sonrasında cuspların koaptasyonu ve aort kapağının reimplantasyon tekniği ile yapılan kapak koruyucu aort kök replasmanı.

Asistan Bildiri

[EP-136]

Superior mezenterik arter anevrizmalı olguda endovasküler yaklaşım

Okan Ersan, Osman Eren Karpuzoğlu, Cevdet Uğur Koçoğulları

Dr. Siyami Ersek Göğüs, Kalp ve Damar Cerrahisi Eğitim ve Araştırma Hastanesi, Kalp ve Damar Cerrahisi, İstanbul, Türkiye

Giriş ve Amaç: Vasküler hastalık grubu içerisinde periferik arter anevrizması insidansı düşük bir gruptur. Bu grup içerisinde ise SMA anevrizması diğer periferik anevrizmalara göre daha nadir saptanır. Etiyolojide vaskülit, fibromusküler displazi, diseksiyon ve radyasyon gibi etkenler ortaya konmuştur. Tedavi edilmediği takdirde rüptür ve ölümle sonuçlanabilecek komplikasyonlar meydana gelmektedir. Tanıda tomografik anjiyografi, manyetik rezonanas anjiyografi ve ultrasonografi yardımcı olmaktadır. Ancak altın standart olarak konvansiyonel anjiyografi kabul görmektedir. Sunumunu yapacağımız bu olguda SMA anevrizmasına sahip hastada endovasküler tedavi şekli ve yönetimini paylaşacağız.

Yöntem: Tek olgudan oluşan vaka sunumudur.

Bulgular: Otuz yedi yaşındaki kadın hasta son beş aydır devam eden sırt ve bel ağrıları nedeniyle dış merkeze başvuruyor. Detaylı inceleme için yapılan tomografik anjiyografide SMA proksimalinden kaynaklanan sakküler anevrizma ayırt ediliyor. Hastanın öyküsünde bilinen epilepsi öyküsü mevcut. Kardiyovasküler hastalık öyküsünde saptanmamış olup ailede de böyle bir öykü bulunmuyor. Hastanın işlem öncesi değerlendirmelerinde kan tablosunda patolojik bir duruma rastlanmamıştır. Ekokardiyografik olarak incelemede EF: %60 saptanmış olup kapaklar fonksiyonedir. Lokal anestezi ve sedasyon altında sağ radial arterden 5F shealth yerleştirildi. Kese proksimalinden çıkan yan dallar kateterize edildi, ayrı ayrı microkoiller ile yan dallar kapatıldı. Ardından kese içine multipl microkoiller ile embolizasyon yapıldı. Kontrol anjiyografide kesenin dolmadığı görüldü ve işlem sonlandırıldı.

Tartışma ve Sonuç: SMA anevrizması tedavisi açık cerrahi veya endovasküler olarak yapılabilmektedir. 2007 yılında Nirman Tulsyan ve arkadaşlarının 90 hastalık olgu serisinde yüksek başarı ve düşük perioperatif morbidite ile endovasküler olarak anevrizmaların tedavi edilebildiği görülmüştür. SMA anevrizmalarında endovasküler tedavi gün geçtikçe yaygınlaşan ve açık cerrahiye göre daha çok tercih edilen bir yöntem olmuştur.

Anahtar sözcükler: Endovasküler.

Şekil 1. Koronal kesit. Koronal kesitte SMA proksimalinden çıkan anevrizma görülüyor.

Şekil 2. İşlem. Koil embolizasyon sonrasında anevrizma kesesinin dolmadığı görülüyor.

Turk Gogus Kalp Dama
2022;30(Suppl 1):S313-S430

Kapak Hastalıkları ve Cerrahisi

[EP-137]

Kalpte kitle; ne zaman miksomadan fazlasını düşünmeliyiz?

Burçin Çayhan Karademir, Ekrem Yılmaz, İsmail Demir, Hakan Baltacı, Arzu Antal, Taylan Adademir, Fuat Büyükbayrak

Kartal Koşuyolu Yüksek İhtisas Eğitim ve Araştırma Hastanesi, İstanbul, Türkiye

Giriş ve Amaç: İntrakardiyak tümörlerin çoğu metastatik tümörler olup yaklaşık %5'i primer tümörlerdir. Karakteristik ekokardiyografik görünümleri ve yüksek prevalansları ile atriyal miksomalar ameliyat öncesi ilk akla gelen olmakla birlikte nadiren diğer primer kardiyak tümörlerde benzer şekilde ortaya çıkabilir.

Yöntem: Eforla gelişen dispne ve çarpıntı şikayetleri ile başvuran 37 yaşındaki hipertansif kadın hastada saptanan kitlenin ekokardiyografideki homojen ekodansitesi solid bir tümörü, konvansiyonel anjiyografideki vaskülarize yapısı ve kardiyak manyetik rezonans incelemesindeki bulguları hemanjiyomu düşündürse de interatriyal septumdaki karakteristik yerleşimi ve kapsüler yapısı ile daha çok sağ atriyal miksoma düşünülerek ameliyat planlandı.

Bulgular: Kardiyopulmoner baypas altında yapılan ameliyatta sağ atriyumda İAS'den kaynaklanan 2,5x3,5 cm ebatlarında sert, kapsüllü, düzgün sınırlı solid bir tümör görüldü. Kitlenin tam doku katları ile geniş alan rezeksiyonu sağlandı. İAS'deki defekt, perikart yama eşliğinde kapatıldı. Çıkarılan kitlenin patoloji raporunda; kitlenin paraganglioma ile uyumlu olduğu ve cerrahi sınırların negatif olarak geldiği gözlendi.

Tartışma ve Sonuç: Atriyal miksoma en sık rastlanan intrakardiyak tümörler olsa da ameliyat öncesi yapılan tetkiklerdeki atipik bulgular paraganglioma gibi nadir gözüken diğer primer kardiyak tümörleri de akla getirmeli, ameliyat hazırlıkları detaylı inceleme ve etkin medikal tedavi altında yapılmalıdır. Paraganglioma gibi nüks ihtimali olan tümörlerde cerrahi rezeksiyon geniş tutulmalı ve tam doku kalınlığında olmalıdır.

Anahtar sözcükler: Paraganglioma.

Şekil 1. Sağ atriyal kitlenin konvansiyonel koroner anjiyografi görüntüsü.

Şekil 2. Sağ atriyumdan eksize edilen kitle.

Asistan Bildiri

[EP-138]

Nutcracker sendromunun endovasküler tedavisi sırasında gelişen sağ kalbe stent embolizasyonu

Ahmet Masrioğlu, Tuna Turkkolu, Mehmet Sengor, Ramazan Akal, Seyaget Musayava, Emre Selcuk, Cemalettin Aydin, Bekir Inan, Yasin Ay, Cengiz Koksal

Bezmialem Üniversitesi Tıp Fakültesi Kalp Damar Cerrahisi Anabilim Dalı, İstanbul, Türkiye

Giriş ve Amaç: Nutcracker sendromu (NCS), sol renal vene bası sonucu ortaya çıkan bir klinik tablodur. En sık sol renal venin aorta ile süperior mezenterik arter arasında sıkışması sonucunda görülür. Olgu sunumumuzda NCS tanısı koyulan erkek hastada, girişimsel radyoloji tarafından gerçekleştirilen stent implantasyonu sırasında gelişen sağ kalbe stent embolizasyonu nedeni ile yapılan açık kalp cerrahisi ele alınacak

Yöntem: Otuz yaşında erkek hasta yaklaşık altı aydır olan sol yan ağrısı ile dahiliye kliniğine başvurdu. Öz geçmişinde özellik yoktu. Fizik muayenesinde abdomen hassasiyeti dışında özellik yoktu. Elektrokardiyogram sinüs ritmindeydi. Laboratuvar testleri normaldi. Kontrastlı abdomen bilgisayarlı tomografisinde sol renal venin, aorta ile süperior mezenterik arter arasında basıya maruz kaldığı, abdominal venlerde genişleme ve pelviste tortüyöz variköz venler görüldü. Hastaya NCS tanısı konularak girişimsel radyolojiye yönlendirildi. Hasta, sol renal ven stentlemesi amacıyla işleme alındı, 10 mm x29 mm balon expandable stentin implantasyonu sırasında stent taşıyıcıdan ayrılarak, embolize oldu ve triküspit kapak korda tendinealarına takıldı, stent çıkarılamaması üzerine hasta kliniğimize danışıldı. Yapılan ekokardiyografide (EKO); EF %65'ti, ek kapak patolojisi saptanmadı.

Bulgular: Hasta acil ameliyata alındı. Ameliyat, median sternotomi ile kardiyopulmoner baypasa girilerek gerçekleştirildi. Metal stentin triküspid kapak kordalarına takıldığı ve anterior leafletin sağ ventrikülün içine çekildiği görüldü. Kapak leafletleri ve kordaları korunarak stent çıkartıldı. Kapak normofonksiyonal olduğu görüldü. Ameliyat sonrası beşinci günde hasta sorunsuz taburcu edildi.

Tartışma ve Sonuç: Nutcracker sendromunun tedavisinde ilk seçenek cerrahi olmasına rağmen, son zamanlarda endovasküler tedavi ön plana çıkmaktadır. Daha az invaziv tedavi seçeneği olan endovasküler girişimler, ilk basamakta tercih edilmeye başlansa da, işlem sırasında veya sonrasında gelişebilecek komplikasyonların açık kalp cerrahisi gerektirebileceği akılda tutulmalıdır

Anahtar sözcükler: Embolizasyon Nutcracker sendromu renal ven sağ ventrikül triküspit.

Şekil 1. Sağ atriyumdan çıkarılan metal stent.

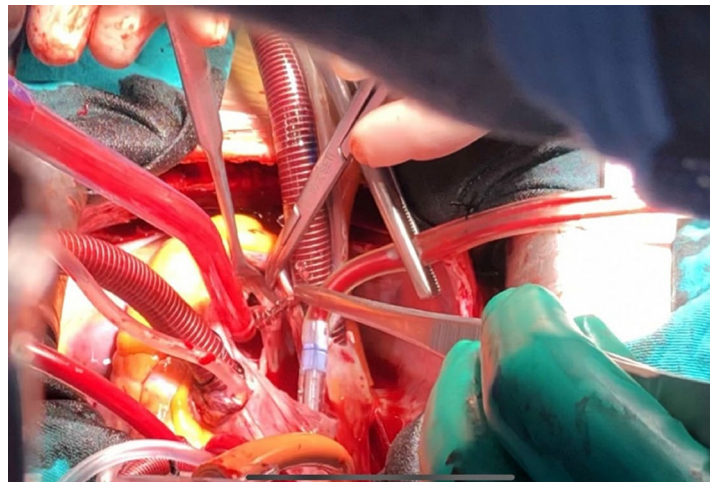

Şekil 2. Metal stentin triküspit kapak chordalarına takılması.

Turk Gogus Kalp Dama
2022;30(Suppl 1):S313-S430

Kapak Hastalıkları ve Cerrahisi

[EP-139]

Osteogenesis imperfekta hastasında mini torakotomi ile mekanik mitral kapak replasmanı: Olgu sunumu

Ömer Tanyeli, Serkan Yildirim, Muhammet Talha Ceran, Niyazi Görmüş

Necmettin Erbakan Üniversitesi Meram Tıp Fakültesi Kalp ve Damar Cerrahisi Kliniği, Konya, Türkiye

Giriş ve Amaç: Osteogenezis imperfekta (Oİ) kalp kapakçıkları dahil olmak üzere çeşitli yapıları etkileyen aynı zamanda kemiklerde kırılganlık olan bir bağ dokusu hastalığıdır. Hastaların %7'sine kadar mitral kapak prolapsusu meydana geldiği öne sürülmüştür. Bu olguda Oİ tanılı mitral kapakta vejetasyon ve şiddetli mitral yetmezliği (MY) olan hastada mini-torakotomi ile başarılı mekanik mitral kapak replasmanı olgusunun sunulması amaçlanmıştır.

Yöntem: Enfektif endokardit ile takip edilen 51 yaşında kadın hastaya yapılan transtorasik ve transözofajial ekokardiyografik görüntülemelerinde mitral vejetasyon ve ciddi MY olduğu görüldü. Hastanın kemik yapısının ileri derecede frajil olması üzerine hastaya median sternotomi yerine mini-torakotomi ile ameliyat planlandı. Sağ anterior mini-torakotomi yapılan hastada kosta kalınlığının 2.5 mm ve ileri derede frajil olduğu görüldü (Şekil 1).

Ameliyatta femoral arter ve ven kanülasyonu sonrasında pompaya girildi; eş zamanlı perkütan juguler venöz kanülasyon yapıldı. Genç yaşta olması ve yüksek re-operasyon riski nedeni ile hastaya mekanık kapak replasmanı planlandı. Sol atriyotomi ile hastanın A2 segmentindeki vejetasyon ve kapak dokusu rezeke edilerek 31 no Sorin Carbomedics bileaflet mekanik valve ile MVR yapıldı.

Bulgular: Ameliyat sonrası 15. günde yapılan kontrol transtorasik ekokardiyografik görüntülemesinde vejetasyon lehine görüntü olmadığı görüldü. Altı haftalık antibiyoterapi sonrasında komplikasyonsuz şekilde tabucu edilen hastanın üçüncü yıl kontrollerinde problemsiz takip ve tedavisine devam edilmektedir.

Tartışma ve Sonuç: Osteogenezis imperfekta patolojik kırıklar, kemik ağrısı ve hareketsizliğe neden olan, kemik kırılganlığının ana belirtisi olduğu kalıtsal bir bağ dokusu hastalığıdır. Hastaya kalp cerrahisinde en yaygın insizyon olan median sternotomi yerine sağ anterior mini-torakotomi yaparak sternum dehissensi riskinden korumuş olduk. Aynı zamanda optimal hareketsizlik sağlanarak kemik ağrısı azaltılmış ve daha konforlu bir ameliyat sonrası dönem sağlanmış oldu.

Anahtar sözcükler: Osteogenesis imperfekta; mitral yetmezlik; mini-torakotomi; mitral kapak replasmanı.

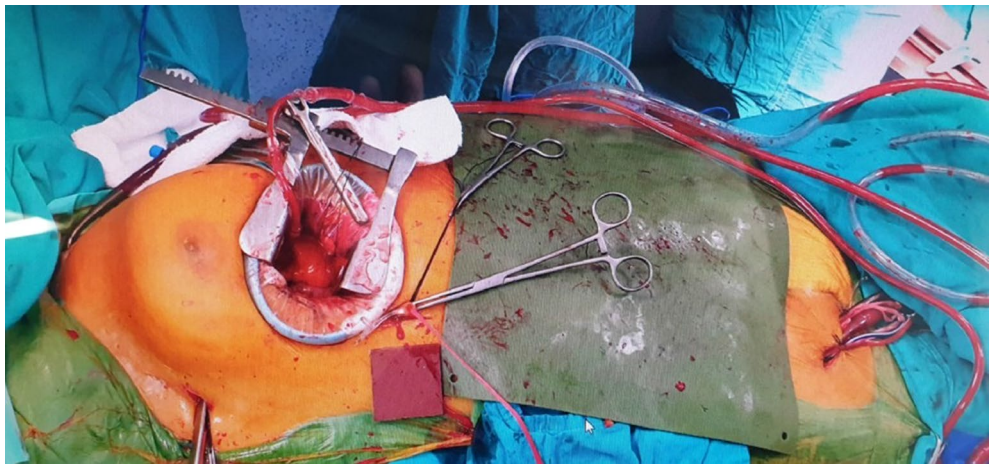

Şekil 1. Sağ anterior mini torakotomi ile MVR.

Venöz ve Lenfatik Sistem Hastalıkları ve Cerrahisi/Endovenöz Girişimler

[EP-140]

The tunneled hemodialysis catheter may have been inserted into the persistent left superior vena cava opening into the coronary sinus

Osman Yaşar Işıklı[1], Hayati Taştan[1], Alper Sami Kunt[1], Enes Con[2]

[1]*Karamanoğlu Mehmet Bey University Training and Research Hospital Cardiovascular Surgery, Karaman, Türkiye*
[2]*Karamanoğlu Mehmet Bey University Training and Research Hospital Cardiology, Karaman, Türkiye*

Background and Aim: We wanted to emphasize that there may be a persistent left superior vena cava in patients whose tunneled dialysis catheter is used through the left internal jugular vein.

Methods: A 72-year-old woman has been suffering from diabetes mellitus for 20 years and chronic kidney failure (CRF) for 10 years. She has been using the hemodialysis catheter for two months. Previously, the right internal jugular vein (RIJV) was used for two years. She came with the complaint of slow operation of her catheter and lack of effective hemodialysis. He was taken to the Angio laboratory. It was observed that the catheter was placed in the left hemithorax. Saline echocardiography and venography were taken. The right internal jugular vein was found to be intact. The catheter location was changed.

Results: Echocardiography showed saline bubbles in the coronary sinus. The lesion was confirmed by bolus contrast in the catheter laboratory. The patient was diagnosed with left persistent vena cava (type IIIb) opening into the coronary sinus.

Conclusion: Persistent left superior venacava opening into the coronary sinus is a rare congenital anomaly. It has been reported 0.3-0.5% in the literature. It progresses asymptomatically. There are no hemodynamic findings. This vessel can be used for short-term hemodalysis. Long-term tunneled catheter use is a problem. There may be anatomical variations of the superior vena cava. 92% of the PLSVC drains into the right atrium, while 8% is drained into the left atrium. The danger is thrombus and air embolism in those that drain into the left atrium. The right internal jugular vein should be preferred primarily in patients whose all veins have been used.

Keywords: Persistent left superior vena cava.

Turk Gogus Kalp Dama
2022;30(Suppl 1):S313-S430

Periferik Arter Hastalıkları ve Cerrahisi/Perkütan Girişimler

[EP-143]

Güncel literatür bilgisi ve kılavuzlar eşliğinde nadir olgu: Bilateral renal arter anevrizması

İlker Alat, Barış Tunçer

Uşak Üniversitesi, Uşak, Türkiye

Giriş ve Amaç: Renal arter anevrizmaları (RAA); insidansı %1'den az olan nadir görülen vasküler patolojilerdir. Çoğu olguya başka nedenlerle çekilen bilgisayarlı tomografi ile tesadüfen tanı konulmaktadır. Etiyopatogenezinde ateroskleroz, medya dejenerasyonu yanında bağ dokusu bozuklukları da yer almaktadır. Renal arter anevrizmalarında tahmini rüptür riski %3-6'dır ve geliştiğinde yüksek mortaliteye sahiptir. Bu nedenle, tedavinin birincil amacı bu ciddi komplikasyonun önlenmesidir. Polikliniğimize bir başka polikliniğe karın ağrısı yakınması ile başvurduğu sırada enflamatuar bağırsak hastalığı tanısı alan bilgisayarlı tomografi anjiyografi (BTA) görüntülerinde saptanan bilateral renal arter anevrizması nedeniyle yönlendirilen 52 yaşındaki kadın olguyu çok nadir rastlanan bir olgu olarak paylaşmak istedik.

Bulgular: Tekrarlayan bulantı, kusma, kabızlık yakınmaları ile başvurusu sırasında çekilen BTA'da tesadüfen bilateral renal arter anevrizması saptanarak polikliniğimize yönlendirilen 52 yaşında, öz geçmişinde diabetes mellitus, tıbbi tedavi ile kontrol altında hipertansiyon öyküsü olan ve enflamatuar bağırsak hastalığı tanısı alan kadın olgunun sağ renal arterinde 11.84 mm, sol renal arterinde 11.42 mm boyutlarında sakküler anevrizma (Şekil 1) saptandı. Güncel kılavuzlara göre olgunun klinik durumunda ve anevrizma boyutlarında cerrahi ya da endovasküler girişim gerektirir durum saptanmayarak takibe alındı.

Tartışma ve Sonuç: Güncel kılavuzlarda anevrizma boyutu 3 cm'den büyük olduğunda, doğurganlık çağındaki bir kadında (gebelerde rüptür riski daha yüksek) ve tıbbi olarak dirençli hipertansiyonu olan olgularda müdahale edilmesi önerilen RAA'da tedavide cerrahi ve endovasküler girişimler düşük ölüm oranı ile uygulanabilmektedir. İki ayrı hastalık grubunun muhtemelen ortak etiyopatogenezini bir arada olduğu düşündüğümüz olguyu literatür bilgisi eşliğinde nadir bir olgu olarak paylaşmak istedik.

Anahtar sözcükler: Anevrizma.

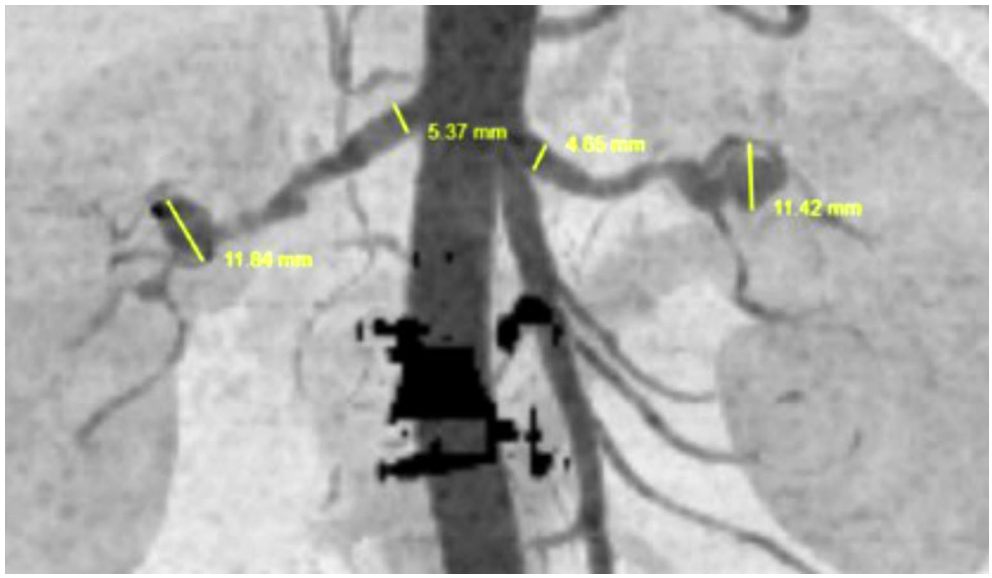

Şekil 1. Bilateral renal arter anevrizması bilgisayarlı tomografi anjiyo görünümü.

Asistan Bildiri

[EP-144]

Two very rare cases: Coexistence of pseudoaneurysm and fistula in coronary arteries

Alp Yildirim, Serkan Mola, Bekir Boğaçhan Akkaya, Hayrettin Levent Mavioğlu

Ankara City Hospital Cardiovascular Surgery Department, Ankara, Türkiye

Background and Aim: The incidence of pseudoaneurysm and fistula formation in the coronary arteries together is quite low. Diagnosis, the nature of the disease and treatment method are determined by using echocardiography (ECO), computed tomography (CT), and coronary angiography (CAG). We would like to present the results of these two patients who were treated surgically.

Patient 1: Four years ago, a 57-year-old male patient admitted with a description of angina that started with exertion. ECO; structures in front of the pulmonary artery that could be coherent with fistula were observed. The patient underwent CAG (Figure 1). The origins of the right and left coronary arteries were found and the artery trace was followed. Fistulized vascular structures ligated and divided. The pseudoaneurysm sac located in the LAD area opened. The thrombosed area excised and the part in continuity with the vessel was sutured with 8-0 prolene.

Patient 2: The patient who described dyspnea with exertion two months ago admitted to the outpatient clinic. Ejection fraction was measured 37% in ECO. Coronary angiography revealed a giant pseudoaneurysm originating from the circumflex coronary artery. In the images,it was seen that the pseudoaneurysm sac was fistulized to left atrium appendix. Surgery was inevitable due to pseudoaneurysm rupture and coronary artery steal. Left atriyotomy performed to reach the left atrial appendix. The fistulized area was identified and closed. Pseudoaneurysm sac was opened and the 'neck' associated with the left circumflex coronary artery repaired with 7-0 prolene (Figure 2)

Conclusion: Although coexistence of coronary artery pseudoaneurysm and fistulization is very rare, we think that the primary treatment option is surgery. Although it is scarce in the literature, we see that the results of surgical closure are excellent.

Keywords: Fistula.

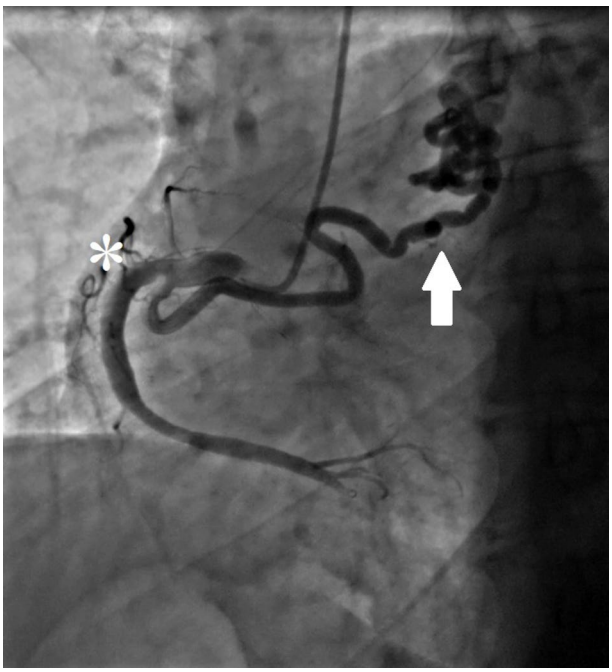

Figure 1. *: Right coronary artery, Arrow: Right coronary artery to Pulmonary artery (PA) fistula.

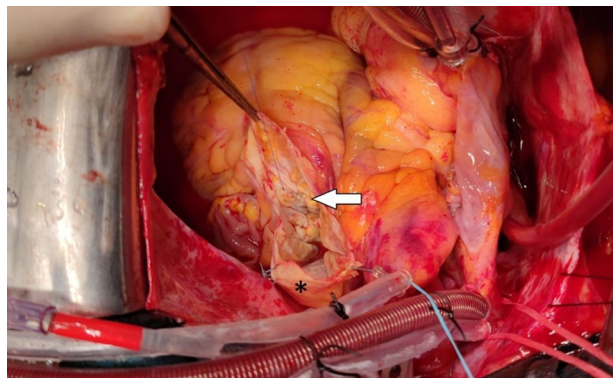

Figure 2. *: Coronary artery pseudoaneurysm sac, Arrow: Coronary artery side of the fistula (Closed)].

Turk Gogus Kalp Dama
2022;30(Suppl 1):S313-S430

Asistan Bildiri

[EP-145]

Sol subklaviyen arter ostiyum başlangıçlı torakal aort anevrizması *in situ* fenesterizasyon ile TEVAR onarımı: Olgu sunumu

Emre Şen, Mustafa Farah Abdullahi, Yusuf Çorbacıoğlu, Evren Özçınar, Levent Yazıcıoğlu

Ankara Üniversitesi Tıp Fakültesi Kalp Damar Cerrahisi Anabilim Dalı, Ankara, Türkiye

Giriş ve Amaç: Torasik aort anevrizmaları çoğunlukla asemptomatiktir ve insidental tanı alırlar. Genellikle dejenerasyon kaynaklı gelişirler. Güncel tedavi yaklaşımlarında torasik aort anevrizmalarında sıklıkla TEVAR yöntemi kullanılmaktadır fakat; visseral dalları kapsayan anevrizmalarda bu yöntem fenestre TEVAR ile kullanılabilmektedir. Bu raporda subklaviyen arter ostiyumunun proksimalinden başlayan torakal aort anevrizmasının *in situ* fenesterizasyon ile yapılan TEVAR olgusu anlatılacaktır.

Yöntem: Yetmiş dört yaşında erkek hasta, insidental saptanan, sol subklaviyen arter ostiyumunun proksimalinden başlayan torasik aort anevrizması ile başvurmuştur. Hastaya daha önce KABG yapılmış, sol internal mammarian arter (LIMA) greft olarak kullanılmıştır. Bu nedenle, subklaviyen arterin patent kalması hayatidir. Hastanın BT anjiyografisinde sol ana karotis ostiyumun hemen distalinden başlayan, 10,2 cm uzunluğunda ve en geniş yerinde 64*56 mm olan torasik aort anevrizması mevcuttur. Hastaya TEVAR işlemi planlandı. TEVAR işlemi için sol femoral kesiye ek olarak sol brakial arter diseksiyonu yapıldı. TEVAR greftinin proksimali, geçici pacemaker yardımıyla tansiyon düşürülüp sol ana karotis arterin hemen distaline oturtuldu. Eş zamanlı olarak sol brakiyal arterden itilen balon destekli penetrasyon kateteri ile subklaviyen ostiyumundan greft stent delinerek, balon kateter ile predilatasyon amaçlı PTA yapılmıştır.

Bulgular: Yapılan anjiyografide; arkus çıkış arterlerinin düzenli doluş gösterdiği, kontrast maddenin greft stent içerisinde düzenli doluş gösterdiği görüldü. Hasta yoğun bakıma entübe alındı. Uyanıklık takibi yapılan hastanın ilerleyen saatlere rağmen bilinç durumunun düzelmemesi üzerine yapılan kraniyal görüntülemelerde subaraknoid kanama görüldü. Yoğun bakım takibinde, nörolojik gelişme göstermeyen hasta ilerleyen günlerde exitus ile sonuçlandı.

Tartışma ve Sonuç: *İn situ* fenesterizasyon işlemi TEVAR ameliyatlarında işlem süresini kısaltmak ve daha kolay ve doğru şekilde fenestre oluşturmak amaçlı kullanılabilecek bir yöntem olarak düşünülmelidir.

Anahtar sözcükler: TEVAR.

Asistan Bildiri

[EP-146]

Sol torakotomi ile eş zamanlı koroner arter baypas cerrahisi ve sol pnömonektomi: Olgu sunumu

Abdulmelik Dönmez, Sibel Gür, Burhan Küçük, Özgür Barış, Salih Topçu, Tülay Çardaközü, Oğuz Omay

Kocaeli Üniversitesi Tıp Fakültesi Kalp ve Damar Cerrahisi Anabilim Dalı, Kocaeli, Türkiye

Giriş ve Amaç: Koroner arter hastalığı ve akciğer neoplazmlarının birlikteliği oldukça düşük olmakla beraber tedavisinde henüz fikir birliğine varılamamıştır. Kombine cerrahi girişim uygulanabilir veya aşamalı işlem uygulanabilir. Akciğer kapasiteleri zaten sınırının altında olan bu hasta grubunda koroner baypas ve pnömonektomi yapılması morbiditeyi artıracaktır. Bununla beraber tümör evresinde yükselmeye de neden olabilir.

Yöntem: Hasta genel anestezi altında hasta orotrakeal çift lümenli tüple entübe edildi. Supin pozisyonda sağ bacaktan atlamalı olarak safen ven grefti çıkarıldı, hazırlandı. Sonrasında hasta sağ lateral dekübit pozisyona alındı, yeniden örtüldü. Tek akciğer ventilasyonuna geçildi. Sol posterolateral torakotomi ile sol pnömonektomi uygulandı. Sol pnömonektomi yapılmasının ardından perikart açıldı, asıldı. Sistemik heparinizasyondan atan kalpte iki damar koroner arter baypas yapıldı. Hasta entübe olarak ameliyat sonrası kalp ve damar cerrahisi yoğun bakım ünitesine alındı. Göğüs cerrahisi kliniği ile birlikte takip edilen hastanın plevral dreni mediastende shift olmasını engellemek için aralıklı klemplenerek takip edildi. Dört gün yoğun bakım takibi olan hasta ameliyat sonrası sekizinci günde poliklinik kontrol önerileriyle komplikasyonsuz taburcu edildi.

Bulgular: Altmış sekiz yaşında küçük hücreli dışı akciğer kanseri nedeniyle göğüs cerrahi tarafından takip edilmekte olan cerrahi planlanan erkek hastanın ekokardiyografisinde duvar hareket bozukluğu saptanması üzerine sintigrafi çekilmiş ve inferiorda hafif iskemi bulunmuştur. Koroner anjiyografi yapılan üç damar hastalığı tespit edilen hastada konsey kararı eşzamanlı pnömonektomi ve koroner baypas yapılmış oldu. Hasta kardiyak açıdan modified LEE skoruna göre Klass 3 (periop 30 günlük Mİ, arrest veya ölüm oranı %10.1'dir). Göğüs hastalıkları açısından ARISCAT skorlamasına göre düşük/orta riskli bulunmuştur.

Tartışma ve Sonuç: Çalışan kalpte kombine girişimler artan sıklıkla yapılagelmektedir. Ancak geç dönem sonuçları henüz bilinmemektedir. Aşamalı tedavide akciğer tümörü bir ileri evreye sıçrayarak tedavi şansını zorlaştırabilir. Hastamızda kombine cerrahi yaparak tümör yayılımını engellemeyi hedefledik. Üç aylık takibimizde herhangi bir sorun yaşanmamıştır.

Anahtar sözcükler: Pnömonektomi ve koroner baypas cerrahisi.

Şekil 1. Ameliyat sonrası akciğer filmi.

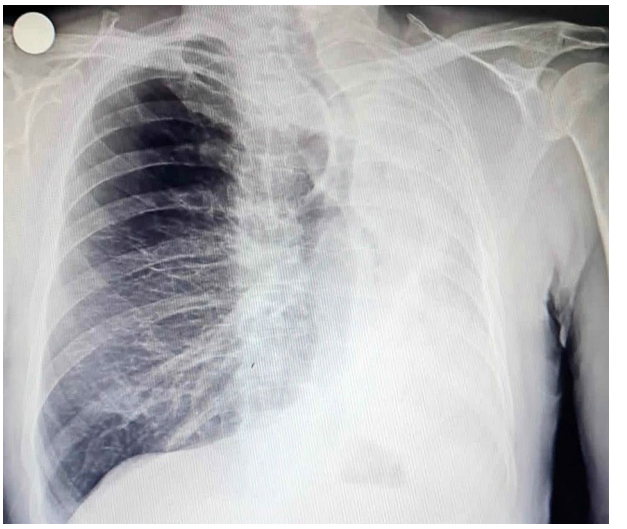

Şekil 2. Ameliyat öncesi akciğer filmi.

Turk Gogus Kalp Dama
2022;30(Suppl 1):S313-S430

Asistan Bildiri

[EP-147]

Motorsiklet kazası sonrası terminal aort transeksiyonu

Sibel Gür, Ali Ahmet Arıkan, Özgür Barış, Muhip Kanko

Kocaeli Üniversitesi Tıp Fakültesi Kalp ve Damar Cerrahisi Anabilim Dalı, Kocaeli, Türkiye

Giriş ve Amaç: Travmatik aort transeksiyonu, çoğunlukla motorlu araç kazaları nedeniyle meydana gelen, yaşamı tehdit eden diğer yaralanmalarla da ilişkisi olan, nadir görülen fakat sıklıkla ölümcül olan bir yaralanmadır. Hastaların gelişinde muayenesi normal olabilir ve bulgu vermeyebilir.

Yöntem: Genel anestezi altında laparotomi yapılmasının ardından retroperiton açıldı; retroperitonda hematom olduğu görüldü. Terminal aort sağ iliyak arter ve sol iliyak arter başının diseke olduğu görüldü. Sistemik heparinizasyon sonrası aort ve iliyak arterlerin temiz segmentlerine vasküler klemp konularak aortotomi yapıldı. Terminal aort ve iliyak arterlerin başında direksiyon alanı ve intimal yırtıklar görüldü. Aort ve iliyak arterlerin temiz alanından pantolon greft ile aortbiiliak baypas yapıldı. Her iki iliyak arterde nabız olduğu görüldü. Retroperiton kapatıldı. Hastamız ameliyat sonrası 11. gününde komplikasyonsuz taburcu edildi. Bir yıllık takibinde herhangi bir sıkıntı yaşanmadı.

Bulgular: On beş yaşında erkek hasta motorsikletten sırt üstü düşmesi üzerine hastanemiz acil servisine getiriliyor. Hastanın fizik muayenede bilateral alt ekstremite nabızları palpable. Alt ekstremitede motor kayıp yok, akut iskemi düşündürür bulgu yoktu. Çekilen bilgisayarlı tomografide sakrumda kırık görüldü. Renal arterlerin distalinde yalancı lümen ve gerçek lümen görünümü ve hiperdansiteler görülmesi ve her iki iliyak arterler düzeyinde abdominal aorta çevresinde ekstravazasyon açısından anlamlı dansite artımı görülmesi üzerine hasta acil olarak ameliyata alındı.

Tartışma ve Sonuç: Travma, dünyanın gelişmiş ülkelerinde dahi önde gelen ölüm nedenlerindendir ve 1-44 yaş arasında gerçekleşen ölümler arasında ilk sırada yer almaktadır. Acil servise başvuran travma hastalarında multidisipliner yaklaşım gerekmektedir. Hasta muayenesi ve gerekli tetkikler zaman kaybetmeden yapılmalıdır. Motorlu araç kazalarında aortik yaralanmalar olabileceği mutlaka akılda tutulmalıdır.

Anahtar sözcükler: Aortik transeksiyon.

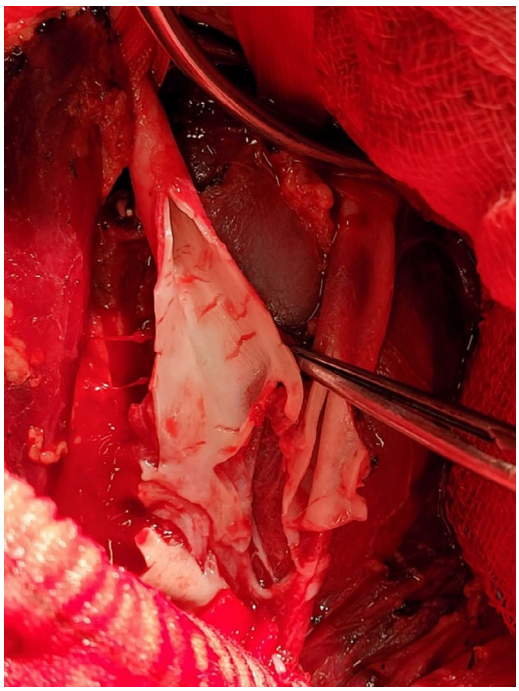

Şekil 1. Terminal aort.

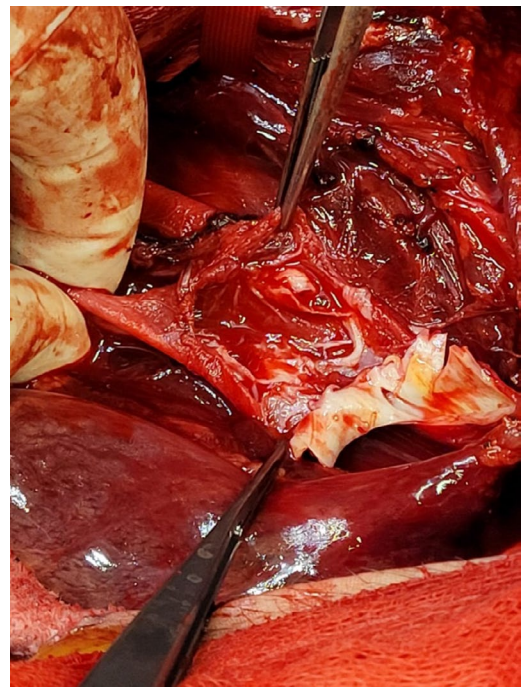

Şekil 2. Terminal art eksplorasyon.

Asistan Bildiri

[EP-148]

Papillary fibroelastoma of the aortic valve: A case report

Fatma Akça, Mustafa Bahadır İnan, Mehmet Cahit Sarıcaoğlu

Ankara Üniversitesi Kalp ve Damar Cerrahisi, Ankara, Türkiye

Background and Aim: Cardiac papillary fibroelastomas (PFE) are rare cardiac tumors, but they are the most common primary tumor of the heart valves. These lesions occur on any of the valves or endotelial surface of the heart. Currently, with the advent of higher -resolution imaging technology especially transoesophageal echocardiography such cases being recognized frequently

Methods: The clinical presentation of these tumors varies from asymptomatic to severe ischemic or embolic complications.

Here, we present the case of a completely healthy young woman who suffered paroxysmal atrial fibrillation. The mass on the aortic valve was investigated using transthoracic echocardiography in addition to the usual investigations. The patient underwent cardiac surgery for resection at our institution.

Results: The patient had an uneventful weaning from the cardiopulmonary bypass and recovered well in the immediate post operative period. The patient had an unomplicated postoperative convalescence and was discharged on sixth day.

Conclusion: Cardiac PFE's are not uncommon tumors and should be considered in the differential diagnosis of cardiac masses. A strong suspicion, appropriate use of imaging modality, preoperative anticoagulation and urgent resection of the tumor is not only life saving but also avoids tumor-related vascular, embolic or neurological complications.

Keywords: Fibroelastomas.

Turk Gogus Kalp Dama
2022;30(Suppl 1):S313-S430

Asistan Bildiri

[EP-149]

Koroner fistülizasyonu olan hastanın parsiyel pulmoner venöz dönüş anomalisinin cerrahi tedavisi

Ahmet Deniz Kaya, Bilgin Emrecan

Pamukkale Üniversitesi Tıp Fakültesi Kalp ve Damar Cerrahisi Anabilim Dalı, Denizli, Türkiye

Giriş ve Amaç: Superior sinüs venozus atriyal septal defektin, superior vena kava ile sağ pulmoner venler arasındaki, genellikle üst ve orta venler arasındaki atriyal duvarın katlanamamasından kaynaklandığı ve bunun sonucunda sağ pulmoner venlerin çatısının açılmasına neden olduğu öne sürülmüştür. Pulmoner venlerin superior vena kavanın ve sağ atriyumun değişken seviyesine drene olmalarına neden olur. Parsiyel pulmoner venöz dönüş anomalisi mevcut olduğunda, en yaygın olarak, anormal pulmoner ven kavoatriyal bileşkenin yakınında superior vena kavaya veya sağ atriyuma dökülür. Yaygın olarak bir ASD ile ilişkili olmasına rağmen, PAPVC vakalarının %18'i sağlam bir atriyal septum ile ortaya çıkar.

Yöntem: RCA-LCX arasında fistül kapatılması sebebiyle takipli olan hastanın parsiyel venöz dönüş anomalisi için yapılan düzeltici cerrahi

Bulgular: Hastamız 19 yaşında koroner fistülizasyonu olması sebebiyle coil kullanılarak fistülizasyonu kapatılmış. Takibinde yapılan EKO BT anjiyografi tetkiklerinde parsiyel venöz dönüş anomalisi tanısı almış. Sol superior pulmoner ven innominate vene, sağ superior pulmoner ven ise superior vena kavaya dökülüyor idi. Sol superior pulmoner ven sol atriyum appendikse anastomoz edildi. Sağ superior pulmoner ven ise iyatrojenik olarak açılan ASD vasıtasıyla sol atriyuma yönlendirildi. Böylelikle parsiyel venöz dönüş anomalisi tamir edildi.

Tartışma ve Sonuç: Pediyatrik hastalarda büyüme faktöründen ziyade sinoatriyal nod ve onu besleyen arterin pozisyonu, crista terminalisin yeri ve superior vena kavanın çapı daha önemli parametrelerdir. Konvansiyonel işlemler, kavo-atriyal bileşke boyunca insizyonlarla tek veya iki yama ile veya alternatif olarak atriyal apendaj flep teknikleri ve sağ atriyum eki yoluyla sağ atriyuma akışın yeniden yapılandırılmasıyla kaval bölünmeyi içerir.

Anahtar sözcükler: Parsiyel venöz dönüş anomalisi.

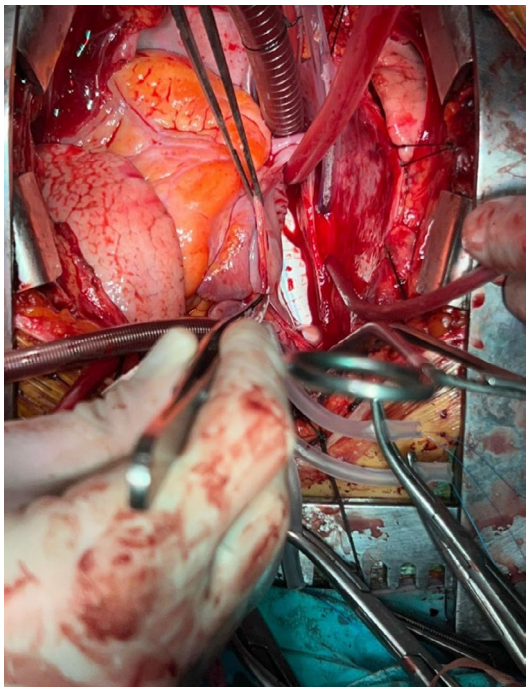

Şekil 1. İyatrojenik ASD ile pulmoner venin sol atriyuma yönlendirilmesi.

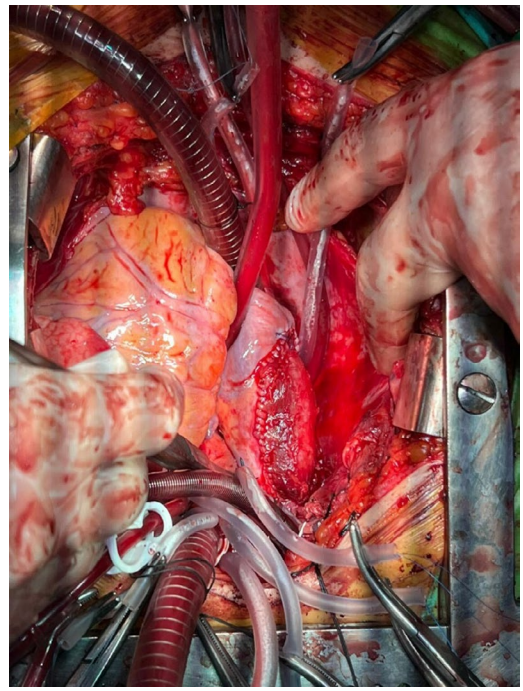

Şekil 2. Superior vena kavanın genişletilmesi.

Asistan Bildiri

[EP-150]

Atriyal septal defekt

Esra Özcan, Rezan Aksoy, Abdullah Urve Köksal, Murat Bülent Rabuş

Kartal Koşuyolu Yüksek İhtisas Eğitim ve Araştırma Hastanesi, İstanbul, Türkiye

Giriş ve Amaç: Ostiyum sekundum tipi atriyal septal defekt (ASD), izole bir lezyon olarak en sık görülen erişkin doğumsal kalp kusurudur. Sekonder ASD'de morfolojik olarak uygun olduğunda perkütan kapatma ilk seçenek haline gelmiştir.

Yöntem: Kırk yaşında erkek hasta devam eden nefes darlığı şikâyeti ile kliniğimize başvurdu. Bir yıl önce hastaya sekundum ASD tanısı ile perkütan ASD kapatma cihazı ile kapatılmıştı. Transözofageal ekokardiyografide (TEE) interatriyal septumda anterosuperior yerleşimli 34 mm çapında kapatma cihazı görüldü. Ancak cihazın alt ve ön-alt kısmında yer alan renkli Dopplerde sol atriyumdan sağ atriyuma iki geçiş vardı.

Bulgular: Kardiyopulmoner baypas ile genel anestezi altında median sternotomi ile sağ atriyuma ulaşıldı. Septumda daha önce TEE de tanımlanan kapatma cihazı ve defektler izlendi (Şekil 1). Kapatma cihazı künt ve keskin diseksiyonlarla çıkartıldı (Şekil 2). Defekt primer olarak perikardiyal yama ile kapatıldı ve ameliyat sonrası hasta yoğun bakım ünitesine transfer edildi. ameliyat sonrası yedinci gün sorunsuz taburcu edildi.

Tartışma ve Sonuç: Günümüzde, sekonder ASD'de perkütan kapatma ilk seçenek haline gelmiş olmasına rağmen, başarısız ve kötü planlanmış kapatma işlemleri hastaya ek cerrahi yük getirebilir.

Anahtar sözcükler: Atriyal septal defekt.

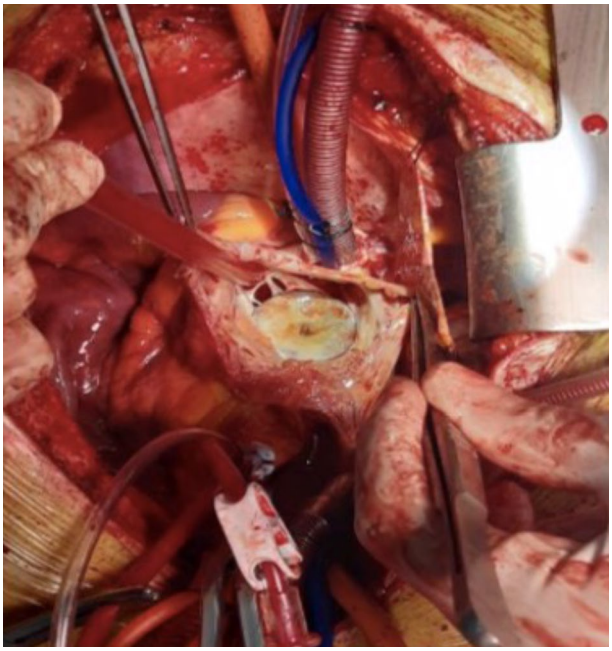

Şekil 1. ASD perkütan kapama cihaz intraop görüntüsü.

Şekil 2. ASD perkütan kapama cihazı.

Turk Gogus Kalp Dama
2022;30(Suppl 1):S313-S430

Kapak Hastalıkları ve Cerrahisi

[EP-153]

Enfektif endokardite bağlı dört defa kapak replasmanı uygulanmış hasta: Olgu sunumu

Sinan Erkul, Gökhan Güneş, Hasan Tezcan, Mehmed Yanartaş, Nihan Kayalar

S.B.Ü İstanbul Başakşehir Çam ve Sakura Şehir Hastanesi, Kalp Damar Cerrahi Kliniği, İstanbul, Türkiye

Giriş ve Amaç: Enfektif endokardit nedeni ile doğal kalp kapaklarının tutulumu sonrası akut gelişen kapak yetersizliklerinde hemodinamik durum göz önüne alınarak acil cerrahi müdahalenin enfeksiyon kontrol altına alınamadan yapılması gerekebilir. Enfektif endokardit ve akut mitral yetersizliği nedeni ile protez kapak replasmanı uygulanmış ve sonrasında protez ve aort kapakta enfeksiyona bağlı yetersizlik gelişmesi nedeni dört kez kapak replasmanı uygulanmış hastayı sunmayı amaçladık.

Yöntem: Enfektif endokardite bağlı kapak replasmanı uygulanmış ve ameliyat sonrası erken dönemde enfeksiyona sekonder gelişen protez kapak dehissansı ve aort nativ kapak yetersizliği nedeni ile toplamda dört kez ameliyat edilen hastanın verileri retrospektif olarak incelenmiştir.

Bulgular: Otuz yaşında erkek hastaya ciddi nefes darlığı, satürasyon düşüklüğü, yüksek ateş nedeni ile yapılan tetkikleri sonrasında enfektif endokardite bağlı gelişen akut mitral yetersizliği nedeni ile protez kapak replasmanı uygulandı. Ameliyat sonrası 35. günde mitral kapakta dehissans saptanması sonrasında kapak rezeke edilerek yeni kapak replasmanı uygulandı. İkinci ameliyattan bir hafta sonra mitral kapakta dehissans ve aorta mitral bileşkede apse formasyonu gelişen hasta yeniden ameliyata alındı ve aort ve protez kapaklar rezeke edilerek mekanik kapak replasmanı uygulandı. Üçüncü ameliyattan iki ay sonra mitral kapakta dehissans gelişen hasta yeniden ameliyata alındı ve yeni bir mekanik kapakla değiştirildi. Hasta dördüncü ameliyattan sonra altı hafta intravenöz antibiyotik almaya devam etti. Kontrol EKO ve TEE'de herhangi bir kardiyak patolojiye rastlanmayan hasta taburcu edildi.

Tartışma ve Sonuç: Enfektif endokardit nedeniyle protez kapak replasmanı yapılan hastalarda, periopertif yeterli veya uygun antibiyotik verilememesi veya agresif mikroorganizmaların varlığında tekrarlayan endokardit komplikasyonları görülebilir. Bu hastalarda, tekrar cerrahi girişimin geciktirilmemesi hayati önem taşımaktadır ve özellikle genç ve genel durumu iyi olan hastalarda tekrarlayan operasyonlardan kaçınılmamalıdır.

Anahtar sözcükler: Enfektif endokardit.

Asistan Bildiri

[EP-154]

Nadir görülen asemptomatik papiller fibroelastom olgusu

Emre Pınar, Muharrem İsmail Badak

Adnan Menderes Üniversitesi Tıp Fakültesi Kalp Damar Cerrahisi Anabilim Dalı, Aydın, Türkiye

Giriş ve Amaç: Papiller fibroelastomlar miksomadan sonra kalbin en sık ikinci bening tümörüdür. Nadir görülmekle birlikte tüm kapakları tutabilen, çoğunlukla asemptomatik olup, emboli ve kapak yetmezliğine neden olabilir. Sol kol ve bacakta uyuşma şikayeti ile gelen bir hastamızda papiller fibroelastom olgusu sunulmuştur.

Yöntem: Median sternotomi sonrası aortik ve bikaval venöz kanülasyon yapılmasını takiben root kanülü yerleştirildi, X-clamp konulmasının ardından aort kökünden soğuk kan kardiyoplejisi verildi. Vena kava inferior ve superior serbestleştirildikten sonra sol atriyotomi yapıldı. Mitral kapak anterior yaprakçık papiller adelesi komşuluğundaki makroskopik olarak miksoma görünümünde olan kitle; korda ve kapak yapıları korunarak rezeke edildi. Rezeksiyon sonrası sol atriyotomi 3/0 polipropilen sütür ile tamir edildi. Hot shot kardiyopleji ve hava çıkarma işlemi sonrası X-klemp kaldırıldı. Defibrilasyon sonrası kalp sinüs ritminde çalıştı. Ameliyat sırası TEE bakısı sonrası kapak ve kitle ilişkili patoloji saptanmadığı görüldü. Kardiyopulmoner baypastan sorunsuz çıkıldı. Aortik ve venöz kanülasyon yerleri 4/0 polipropilen sütür ile tamir edildi. Dren yerleştirilerek hemostaz sonrası, sternum çelik teller ile yaklaştırılıp insizyonlar usulüne uygun olarak kapatıldı.

Bulgular: Ameliyat öncesi kardiyak muayenesinde aort odakta 2/6 sistolik üfürüm mevcuttu, EKO'sunda EF: %65, MY: 1-2 (annülüs kalsifik), TY: 2, PAB: 45 mmHg ve sol ventrikülde mitral anterior kapağın korda tendineasının musküler bölümden kaynaklı 1,3x0,8 cm çapında pediküllü, kistik, saplı miksoma şeklinde yorumlandı. Patolojiye gönderilen materyal mikroskopisinde histokimyasal olarak uygulanan Orcein ile elastik liflerde pozitif boyanma olup, immunohistokimyasal olarak uygulanan CD34 ve CD31 ile boyanma izlenmedi. Ameliyat sonrası EKO'sunda EF: %65, MY: minimal idi. Kardiyak üfürüm yoktu.

Tartışma ve Sonuç: Olgumuza yapılan EKO'da miksoma düşünülerek cerrahi karar alınmıştır. Perioperatif çıkarılan kitlenin papiller fibroelastom çıkması, nadir görülen bir tümör olmasından ötürü, asemptomatik olan hastamızda insidental saptanması yönünden anlam katmaktadır.

Anahtar sözcükler: Papiller fibroelastom.

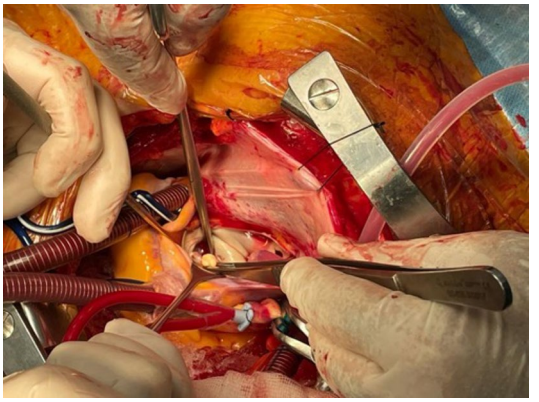

Şekil 1. Perioperatif olgu.

Şekil 2. Ameliyat öncesi EKO görüntüsü.

Turk Gogus Kalp Dama
2022;30(Suppl 1):S313-S430

Çocuk Kalp ve Damar Cerrahisi/Erişkin Konjenital Kalp Hastalıkları

[EP-155]

Absence of right sided pulmonary veins diagnosed in adulthood: Atresia or iatrogenic?

Şafak Alpat, Hakan Aykan, Tevfik Karagöz, Rıza Doğan

Hacettepe Üniversitesi Tıp Fakültesi Hastanesi, Ankara, Türkiye

Background and Aim: Herein, we report an adult patient with a history of ASD cloure at the age of two was diagnosed with atresia of right sided pulmonary vein. Patient underwent surgery and we speculated about the mechanism of right sided pulmonary veins in line with her history, imaging and intraoperative findings.

Methods: Case story and operative approach was reported.

Results: Forty three-year-old woman referred with decreased exercise capacity and dyspnea progressed recently. History revealed ASD closure surgery at the age of 2. She was on ASA, metoprolol and furosemide. Physical examination and lab findings were unremarkable. Chest X-ray showed congestion of right lung. Echocardiogram revealed dilatet right ventricle with moderate-severe PR. There was a small defect in the atrial septum and right sided PVs were not visualized. CT-angio documented the absence of right pulmonary veins (Figure 1). PCW angiogram showed normal parenchymal branching of right PVs. Patient was taken to the OR. Right PVs were identified intraparenchymally lateral to the pericardiaopleural space. Upon opening the RA, it was seen that the patch material was heavily calcified and calcifications obtructed right PV openings. All previous patch material was excised, intraparenchymal PVs were connected to the LA with Gore-tex tube grafts and ASD was closed with bovine pericardium. PVR was done. Patient tolerated the procedure well and currently asymptomatic at 18 months postoperatively.

Conclusion: Adult congenital heart patients are the unique subset for padiatric cardiac surgeons. Surgeons always keep in mind that differential diagnosis of congenital vs. iatrogenic is crucial.

Keywords: PV stenosis.

Figure 1. Absence of right PVs on CT-angiography.

Çocuk Kalp ve Damar Cerrahisi/Erişkin Konjenital Kalp Hastalıkları

[EP-156]

Koroner reimplantasyon yaptığımız sağ koroner arter çıkış anomalisi olgusu

Seçil Öztürk Küçüker, Mustafa Güneş, Irem Iris Kan, Işık Şenkaya Sığnak

Uludağ Üniversitesi Tıp Fakültesi Kalp ve Damar Cerrahisi Anabilim Dalı, Bursa, Türkiye

Giriş ve Amaç: Koroner arter çıkış anomalisi konjenital kalp hastalıklarından biridir. En yaygın anomali sağ koroner arterin sol aortik sinüsten çıkması, en morbid anomali ise sol koroner arterin sağ aortik sinüsten çıkmasıdır. Koroner arter çıkış anomalisi genç erişkinlerde ani kardiyak ölümlerin en sık ikinci nedenidir. Geçmişte bu olgularda tanı otopsi ile koyuluyordu. Günümüzde çocuk ve gençlerde transtorasik EKO, BT veya MR tetkiklerinde insidental olarak saptanabilmektedir.

Yöntem: On altı yaşında kız hasta tekrarlayan göğüs ağrısı şikayetiyle acil servise başvurdu. Hastanın geçirilmiş miyokardit öyküsü mevcuttu. Acildeki EKG sinüs ritminde iskemi bulgusu yoktu, kardiyak enzimlerinde yükseklik mevcuttu. Hasta yatırılarak tetkikleri yapıldı. Koroner BT anjiyografide sağ koroner arterin sol sinüs valsalvadan orijin almakta olduğu seyir anomalisi izlendiği tespit edildi. Hastaya ameliyat kararı verildi. Ameliyat sırasında sağ koroner ağzının sol koroner sinüsta ve komissürün altında yerleşimli olduğu görüldü. Sağ koroner arter aortadan ayrılarak sağ koroner sinüste yeni bir delik oluşturuldu ve prolen sütür ile anastomoz edildi.

Bulgular: Ameliyat sonrası 8. saatte hasta ekstübe edildi. Ameliyat sonrası birinci günde yoğun bakımdan kliniğe alındı. Ameliyat sonrası beşinci günde kontrol BT anjiyografi çekildi. Sağ koroner arterin ameliyata sekonder sağ sinüs valsavadan normal pozisyonunda çıktığı ve lümeninin açık olduğu görüldü. Diğer koroner arterlerin de normal olduğu görüldü. Ameliyat sonrası altıncı günde hasta komplikasyonsuz olarak şifayla taburcu edildi.

Tartışma ve Sonuç: Sağ veya sol koroner arter çıkış anomalisi, nadir görülen ancak ani kardiyak ölüm şeklinde ortaya çıkabilen egzersiz ilişkili iskemiye neden olabilecek önemli bir anomalidir. Eskiden sadece otopsi ile tanı konulabilirken, günümüzde kullanılan tetkik yöntemleri sayesinde tanı koymak kolaylaşmıştır. Deneyimli bir ekip ile de cerrahi tedavi sonuçları yüz güldürücü olmaktadır.

Anahtar sözcükler: Koroner arter anomalisi.

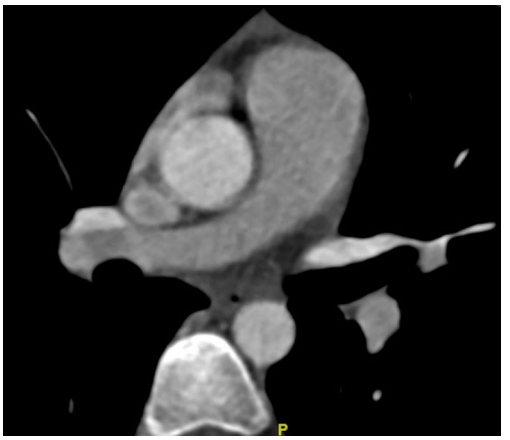

Şekil 1. Koroner BT anjiyografi görüntüsü. Koroner BT anjiyografide görülen sağ koroner arter çıkışı

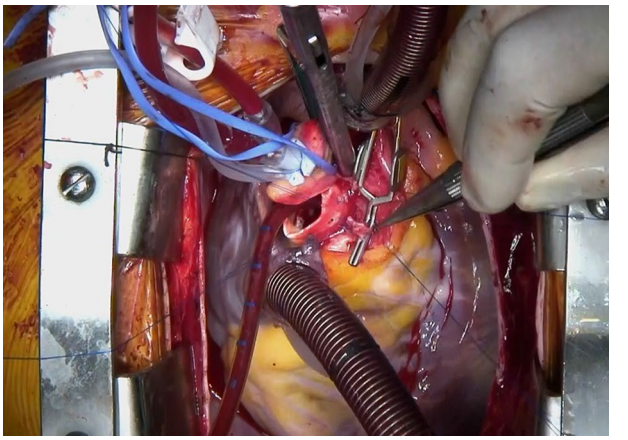

Şekil 2. Sağ koroner arter reimplantasyonu.

Turk Gogus Kalp Dama
2022;30(Suppl 1):S313-S430

Aort (Torakal) Patolojileri ve Cerrahisi/Endovasküler Girişimler

[EP-157]

Arkus aort anevrizması ve bilateral iliyak arter darlığı olan hastanın hibrid tedavisi

Sinan Erkul, Ersoy Engin, Gökay Altaylı, Nihan Kayalar

S.B.Ü İstanbul Başakşehir Çam ve Sakura Şehir Hastanesi, Kalp Damar Cerrahi Kliniği, İstanbul, Türkiye

Giriş ve Amaç: Arkus aorta anevrizmaları klasik açık cerrahi ve hibrid yöntemle tedavi edilebilmektedir. Hibrid yöntemle yapılan tedavide stent greftin yerleştirileceği bölgeye göre arkus aorta dallarına debranching ve sonrasında TEVAR işlemi gerçekleştirilmektedir. Endovasküler stent greftler için giriş yolu olarak ana femoral arter veya iliyak arterler kullanılabilir. İliyak arter çapının stent greft için uygun olmadığı hastalarda hastaya göre farklı giriş yolları kullanılabilmektedir. Kliniğimizde arkus aorta anevrizması nedeni ile hibrid tedavi uyguladığımız, iliyak arterlerinde darlık olan hastanın tedavisini sunmayı amaçladık.

Yöntem: Kliniğimizde arkus aorta anevrizması, koroner arter hastalığı nedeni ile assendan aortadan total debranching, TEVAR ve sağ koroner artere safen ven ile greft baypas uyguladığımız hasta retrospektif olarak incelenmiştir.

Bulgular: Yetmiş dört yaşında erkek hasta plevral efüzyon nedeni yapılan tetkikleri sonrasında arkus aortada anevrizma saptanması nedeni ile kliniğimize yatırıldı. Yapılan tetkiklerinde arkus aortada sakküler anevrizma ve sağ koroner arterde kritik darlık saptandı. Hastanın bilgisayarlı tomografisinde her iki iliyak arter çapının 1 cm altında ve ciddi kalsifik olduğu belirlendi. Hibrid ameliyathanede median sternotomi ile assendan aortadan arkus aorta dallarına debranching uygulandı. Sağ koroner artere safen ven ile greft baypas uygulandı. Endovasküler stent greft assendan aorta grefti giriş yolu olarak kullanılarak arkus aortaya implante edildi. Kontrol anjiyografi görüntülerinde debranching greftlerinin, safen greftinin açık olduğu ve endoleak olmadığı görüldü. Ameliyat sonrası kanama ve nörolojik komplikasyon görülmedi.

Tartışma ve Sonuç: Endovaskuler tedavide stent greftler için giriş yolu sağlanması oldukça önemlidir. Femoral ya da iliyak arterler giriş yolu olarak kullanmaya uygun olmadığı durumlarda özellikle debranching yapılacak olan hastalarda asendan aortaya anastomoz edilen greft giriş yolu olarak kullanılarak antegrade olarak TEVAR grefti yerleştirilebilir.

Anahtar sözcükler: TEVAR.

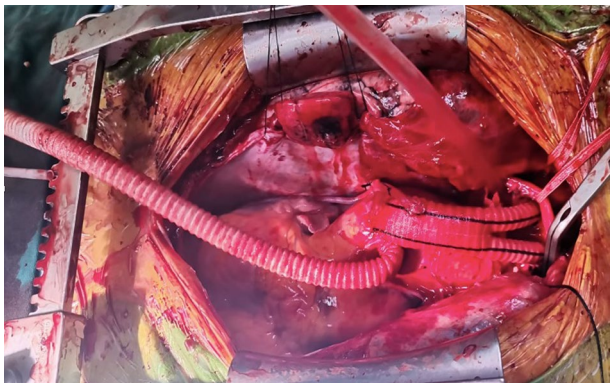

Şekil 1. Debranching greftleri ve Endovasküler greftin giriş yolu olarak kullanıldığı Dacron greft. Femoral ve iliyak arterler 1 cm altında olması nedeni ile TEVAR grefti assendan aortadan debranching yapılan greft endovasküler stent greft için giriş yolu olarak kullanıldı.

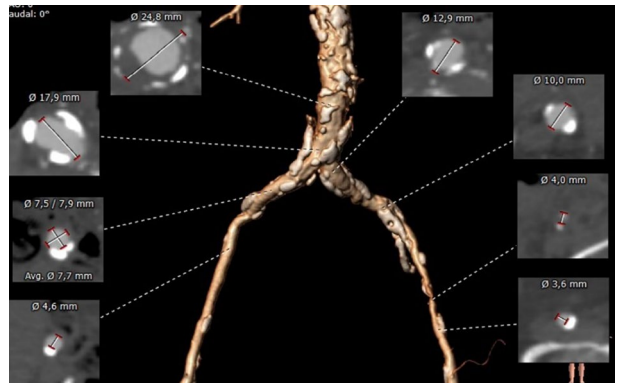

Şekil 2. Femoral ve iliyak arterlerdeki kalsifikasyonlar ve darlıklar.

Çocuk Kalp ve Damar Cerrahisi/Erişkin Konjenital Kalp Hastalıkları

[EP-158]

Rare congenital anomaly of the right atrium: Atrial appendage aneurysm

Şafak Alpat, Timuçin Sabuncu, Ahmet Aydın, Recep Oktay Peker, Murat Güvener, Mustafa Yılmaz

Hacettepe Üniversitesi Tıp Fakültesi Hastanesi, Ankara, Türkiye

Background and Aim: Right atrial appendage aneurysm (RAAA) is very rare-sporadic entity. Less than 25 cases were reported in the literature. Herein, we report three cases underwent surgical repair with a diagnosis of right atrial appendage aneurysm.

Methods: Between 2000 and 2022, three-pediatric patients underwent surgical repair with RAAA. Pre-, intra, and postoperative data were collected and analyzed.

Results: Two-year-old girl was referred to our center with poor weight gain&developmental delay. Invetigations revealed aneurysm of the RAAA of 44x26x35 mm. No other defect was detected. Surgery was decided. Patient underwent aneurysm excision-atrial reconstruction under CPB. Postoperative recovery was smooth, no inotrope was needed&no arrhythmia were seen. Patient was extubated on the operation day, ICU&in-hospital stays were 2-5 days. Patient is asymptomatic with normal ech ocardiographic&electrophysiologic findings in nine-years postoperatively. One-year-old boy patient was diagnosed with RAAA after detecting incidental cardiomegaly on the CXR. Dimensions were 64x40x55 mm. There was no other defect. Surgery was straightforward with excision&reconstruction of the atrial wall. Postoperative recover was uneventful. Specimen showed fibromuscular degeneration. Patient is asymptomatic with no arrhythmia in the second postoperative year. Two-year-old boy was diagnosed with RAAA during regular check-ups after heart murmur detected. Aneurysm size was 48x41x25 mm. Tricuspid valve was mildly regurgitant. Surgery was performed, aneurysmatic segment was resected. ICU stay was uneventful. He is currently asymptomatic and arrhytmic at the fifth month after the operation.

Conclusions: Right atrial appandage aneurysm is very rare congenital anomaly. Hence the optimal management way is controversial. We believe surgery is effective in preventing arrhythmia and thromboembolic events otherwise would be seen.

Keywords: Atrial appendage aneurysm.

Turk Gogus Kalp Dama
2022;30(Suppl 1):S313-S430

Çocuk Kalp ve Damar Cerrahisi/Erişkin Konjenital Kalp Hastalıkları

[EP-159]

Patent duktus arteriosus device endokarditi

Timucin Sabuncu[1], Hakan Aykan[2], Mustafa Yılmaz[1]

[1]*Hacettepe Üniversitesi Tıp Fakültesi Kalp Damar Cerrahisi Anabilim Dalı, Ankara, Türkiye*
[2]*Hacettepe Üniversitesi Tıp Fakültesi Çocuk Sağlığı ve Hastanesi Anabilim Dalı, Çocuk Kardiyoloji Bilim Dalı, Ankara, Türkiye*

Giriş ve Amaç: Patent duktus arteriosus (PDA) tedavisinde transkateter yöntemlerin kullanımındaki artışa paralel olarak işlem sonrası komplikasyonlar daha sık gözlenmektedir. Burada da benzer bir komplikasyon ve cerrahi yönetimini bildiriyoruz.

Yöntem: Olgu sunumu ve operatif yaklaşım bildirildi.

Bulgular: On aylık kız hastanın PDA'sı, Amplatzer Duct Occluder II (ADO II) cihazı ile kapatıldı. İşlem sonrası sorunsuz geçen hasta taburcu edildi. Bir hafta sonra acil servisimize; beslenememe, genel durumunda bozulma, takipne ve ateş şikayetleri ile başvurdu. Muayenesinde; 39, 50°C ateş, 80/50 mmHg. Tansiyon, 140/dk. nabız, 50-70/dk. solunum sayısı ve pulmoner odakta 2/6 üfürüm tespit edildi. Ekokardiyografisinde; EF %68 ve olağan dışı hiperekojenite görüldü. Device'ın PDA'yı oklüde ettiği gözlendi. Laboratuvar tetkiklerinde; WBC: 25000 µL, %85 PMNL, CRP: 25 mg/dL, sedimentasyon ise 75 mm/h olarak bulundu. Kan kültürleri alınarak, ampirik Vankomisin (10 mg/kg/gün, 4 dozda) - Seftriakson (50 mg/kg/gün, 2 dozda) başlandı. Tedavisinin dördüncü gününde kan kültüründe Vancomisin duyarlı *Stafilococcus aureus* üremesi ve ateşinin düşmemesi nedeniyle acil ameliyat planlandı. Acil ameliyatta; PDA'ya sol posterolateral torakotomi ile ulaşıldı. Pulmoner arter ve aorta PDA'nın proksimalinden ve distalinden klemplendi. PDA açılarak içerisindeki device ile birlikte tüm enfekte duktal doku eksize edildi, ardından pulmoner arter primer olarak 6/0 polipropilen dikiş ile, aorttaki defekt PTFE yama ile onarıldı. İşlem sonrası ameliyat sonrası dönemde hastanın vücut sıcaklığı ameliyat sonrası birinci günden itibaren normal değerlerde seyretti. Antibiyoterapisi 14 gün sürdü, ameliyat sonrası alınan kan kültürlerinde üreme olmadı. Hasta problemsiz olarak taburcu edildi.

Tartışma ve Sonuç: Transkateter yöntemle PDA kapatılan hastalarda enfektif endokardit sık gözlenen ve beklenen bir komplikasyon olmasa da, gözardı edilmemesi gereken ve cerrahi sonrası görülen enfektif endokarditlerde olduğu gibi cihazın çıkarılması gerekliliği gösterecek kadar ciddi bir komplikasyon olduğu görülmüştür.

Anahtar sözcükler: Patent duktus arteriosus.

Asistan Bildiri

[EP-160]

Periferik arter hastası ve hibrit ameliyathanenin önemi

Hicret Kumalar, Ayşe Merve Altunal, Temmuz Taner, Yusuf Velioğlu, Deniz Demir, Nail Kahraman

Bursa Şehir Hastanesi, Kalp ve Damar Cerrahisi Kliniği, Bursa, Türkiye

Giriş ve Amaç: Hibrit ameliyathaneler girişimsel radyoloji ve cerrahi işlemlerin tek ameliyat odasında gerçekleştirilmesine imkan sunmaktadır. Daha az cerrahi travma, daha küçük kesi, daha kısa süreli ameliyat, daha az kan kaybı, komplikasyon ve yatış süresi gibi hem hasta hem de cerrah için avantajları olan hibrit ameliyathanelerin sayısı yetersiz kalmaktadır.

Yöntem: Embolektomi planlanan hasta hibrit ameliyathane aktif olmadığı için klasik ameliyathane salonunda işlem yapıldı. Hastanın yoğun bakım takibinde distal nabızlar alınamadığı için anjiyo salonunda periferik anjiyo yapıldı ve ikinci kez embolektomi kararı alınarak hasta tekrar ameliyathaneye alındı ve işlem yapıldı.

Bulgular: 2015'te embolektomi öyküsü olan 66 yaş erkek hasta sol bacakta istirahat ağrısı ile tarafımıza başvurdu, yapılan sol alt ekstremite anjiyografisinde bifurkasyon sonrası femoral arter düzeyinden popliteal artere kadar total oklüzyon görüldü.

Tartışma ve Sonuç: Koroner arter hastalığı, kapak hastalıkları, periferik vasküler ve majör vasküler hastalıklar, konjenital anomaliler, diseksiyon ve anevrizmalar gibi hemen hemen kardiyovasküler hastalıkların hepsinde hibrit girişimler uygulanabilmektedir. Üçüncü basamak bir hastane ve aktif çalışan bir klinik olarak hibrit ameliyathanemizin aktif olmaması hem hasta hem cerrah açısından büyük kayıp oluşturmaktadır. Hibrit ameliyathaneler bunun gibi zorlu olgular için büyük bir avantajdır.

Anahtar sözcükler: Hibrit.

Şekil 1. Hibrit ameliyathane.

Şekil 2. Klasik ameliyathane.

Turk Gogus Kalp Dama
2022;30(Suppl 1):S313-S430

Aort (Torakal) Patolojileri ve Cerrahisi/Endovasküler Girişimler

[EP-161]

Torakoabdominal aort anevrizması cerrahisini nasıl yapıyoruz: Bir vaka örneği

Bekir Boğaçhan Akkaya, Hayrettin Levent Mavioğlu, Doğan Emre Sert, Zeliha Aslı Demir, Abdulkadir Yılmaz, Mehmet Karahan, Sinan Sabit Kocabeyoğlu, Mehmet Ali Özatik

Ankara Şehir Hastanesi, Yüksek İhtisas Kalp Damar Hastanesi, Kardiyovasküler Cerrahi Yoğun Bakım Kliniği, Ankara, Türkiye

Giriş ve Amaç: Çalışmamızda torakoabdominal aort anevrizması cerrahisinde planlamanın ve monitörizasyonun hasta sağkalımı ve komplikasyonlar açısından önemini bir vaka örneğiyle vurgulamak istedik.

Yöntem: Üç yıl önce tip 3 dissekan aort anevrizması nedeni ile dış merkezde TEVAR yapılan 68 yaşındaki hastaya, nativ aortun stent greft distalinde dilatasyonu üzerine viseral implantasyon da içeren açık cerrahi planlandı. İşlem öncesi ayrıntılı plan yapıldıktan sonra, kademeli klempaj ile cerrahi sırasında, mevzubahis cerrahinin en sık komplikasyonlarından parapleji riskini minimale indirmek için motor evoked potential ve somatosensörial evoked potential; klempajlar öncesi ve sonrası ölçülerek cerrahiyi yönlendirdi. Başarı ile sonlanan işlemde, stentgreft distalinden iliyak bifurkasyoya kadar Dacron greft interpozisyonu yapılırken, viseraller greft ile bu grefte anastomoz edildi.

Bulgular: Başarılı vaka sonrası hasta zamanında uyanırken, nörolojik sekel gelişmedi, BOS drenajı ise 72 saat daha sürdürüldü.

Tartışma ve Sonuç: Torakoabdominal açık aort cerrahisinde ameliyat öncesi ayrıntılı planlama ve ameliyat sırası nöromonitorizasyon başarıyı ve sağkalımı olumlu yönde etkilemektedir.

Anahtar sözcükler: TAAA.

Şekil 1. Ameliyat sırası anastomozlar sonrası greft görünümü.

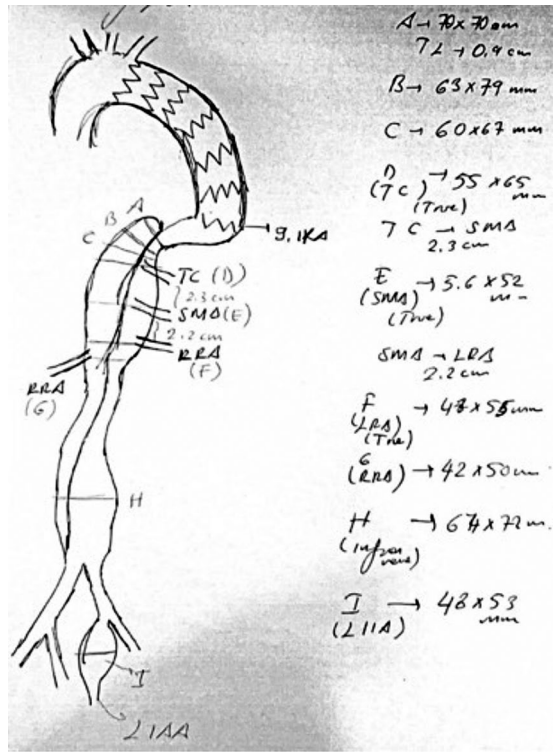

Şekil 2. Ameliyat öncesi planlama.

Çocuk Kalp ve Damar Cerrahisi/Erişkin Konjenital Kalp Hastalıkları

[EP-163]

Unusual complication of patent ductus arteriosus closure: Esophageal obstruction by surgical clip

Timucin Sabuncu, Ahmet Aydın, İrem İyigün, Mustafa Yılmaz

Hacettepe Üniversitesi Tıp Fakültesi Hastanesi, Ankara, Türkiye

Background and Aim: Complications can be seen during or after the PDA surgery. Most common complications are vocal cord paralysis, bleeding, and recanalization however, rare complications can also be seen. Here, we report the first case of esophageal obstruction following PDA closure caused by the surgical clip, which successfully reoperated by removing the surgical clip and PDA ligation without PDA injury.

Methods: Case story and operative approach was reported.

Results: Male infant born at 31st-gestational week with a birth weight of 1760-gr had 3-mm PDA unresponsive to medical treatment. Significant left to right shunt justified the surgical PDA closure. An extra-pleural PDA clipping with left thoracotomy was done. PDA was found to be 5.5 mm in size. Thus, two large sized hemoclips were used. Postoperative recovery was uneventful and patient was extubated four hours postoperatively. The day after surgery breastfeeding started, but the patient unable to fed properly, so a nasogastric feeding tube decided to advance, but it failed. Contrast enhanced esophagography revealed an obstruction of the esophagus at the level of the hemoclips. Re-exploration was performed and hemoclips removed carefully after putting transfixion sutures to both ends of the PDA. After removal of the clips a nasogastric tube advanced easily through the esophagus. Postoperatively transition to full oral feeding was achieved and no dysphagia was seen during follow-ups.

Conclusion: Despite the ease of clipping for PDA closure in preterm infants, congenital heart surgeons should be aware of this possible complication and double silk ligature instead of clipping in patients with large PDA should be considered.

Keywords: PDA.

Turk Gogus Kalp Dama
2022;30(Suppl 1):S313-S430

Hemodiyaliz Erişim Yolları

[EP-164]

Basilic vein transposition for the forearm arteriovenous fistula: The last chance before passing to upper arm

Bahadır Aytekin

Ankara City Hospital Cardiovascular Surgery Clinic, Ankara, Türkiye

Background and Aim: Consuming all the arteriovenous venous fistula choices in an arm before passing to the other is recommended. In case the cephalic vein or radial artery is not suitable, repeated failed attempts, the basilic vein transposition could be an alternative option. We aimed to report our experience of the basilic vein transposition.

Methods: From 2019 to 2021, nine patients were admitted for basilic vein transposition. For seven patients of them, all choices in forearm were consumed, and at the last, the basilic vein transposition was performed. The rest had unsuitable vessels for arteriovenous fistula creation except the forearm basilic vein. The operations were performed under local anesthesia. Following the basilic vein harvesting, transposition to the radial artery via tunneling was applied. The outcomes and demographics were documented.

Results: A total of nine patients (mean age of 52 years, male: 77.7%) underwent arteriovenous access surgery using transposed basilic vein in the forearm. Six of the patients were hypertensive and four of them were diabetic. Five patients were smoker. The mean follow-up was six months. The mean fistula maturation time was 30 to 49 days range and primary patency rate at six months was 100%.

Conclusion: Although our study has a small number of cases and short-term follow-up, forearm basilic vein transposition is a successful hemodialysis access method that is not commonly performed but should be kept in mind

Keywords: Basilic vein transposition arteriovenous fistula.

Figure 1. **(a)** Preoperative mapping, **(b)** Operation plan, **(c)** Harvesting of forearm basilic vein **(d)** Heparinization, **(e)** Transposition of basilic vein to distal radial artery, **(f)** Closure of insicion.

Hemodiyaliz Erişim Yolları

[EP-165]

Arteriyovenöz fistül olgunlaşmamasının nadir nedeni: Radial sinir yüzeyel dalının sefalik vene kompresyonu

Cihan Yetiş, Mehmet Cengiz Çolak, Barış Akça, Olcay Murat Dişli, Nevzat Erdil

İnönü Üniversitesi Tıp Fakültesi Turgut Özal Tıp Merkezi Kalp ve Damar Cerrahisi Anabilim Dalı, Malatya, Türkiye

Giriş ve Amaç: Kronik böbrek yetmezliği (KBY) hastaları hemodiyaliz işlemi için arteriyovenöz fistüllere (AVF) ihtiyaç duyarlar. En sık ve ilk olarak el bileği seviyesi AVF için tercih edilir. Arteriyovenöz fistülün açık kalma ve olgunlaşması birçok faktöre bağlıdır. El bileği seviyesinde AVF açılan hastalarda bazen radial arter çapı, akımı ve uygun çapta sefalik ven olmasına rağmen fistülde yeterli maturasyon olmamaktadır. Bu olguda radial sinirin sefalik vene basısına bağlı olarak AVF matürasyonu olmayan hastayı sunmayı amaçladık.

Yöntem: Kronik böbrek yetmezliği nedeniyle hemodiyaliz programında olan 48 yaşındaki kadın hasta kliniğimize AVF açılması için başvurdu. Fizik muayene yapıldıktan sonra sol üst ekstremitenin arteriyel-venöz Doppler USG ile radial arter çap ve akımı değerlendirilip sol snuff box seviyesinde sefalik ven distal radial artere anastomoz edilerek AVF oluşturuldu. Bir yıl sonra sol el bileği seviyesinde nabız ve thrill mevcut olan ancak fonksiyonu yeterli olmayan AVF nedeniyle başvurdu. Arteriyovenöz fistülün nabız ve thrill şiddeti anastomozun yaklaşık 5 cm proksimalinde belirgin olarak azalıyordu. Renkli Doppler USG'de AVF debisi düşük ölçüldü ve başka bir patoloji görülmedi.

Bulgular: Thrill şiddetinin azaldığı bölge eksploratif yaklaşımla değerlendirildi ve radio-sefalik anastomoz hattından eksplore edildi. El bileği seviyesinde radial sinirin yüzeyel duyu dalının sefalik veni çaprazlayarak bası yaptığı görüldü. Sinir korunarak serbestleştirilip sefalik ven üzerindeki bası kaldırıldı. Yapılan takiplerde AVF olgunlaştı ve hemodiyalizde etkin kullanıldı.

Tartışma ve Sonuç: İyi akım ve çapa sahip olan damarlarda radio-sefalik AVF matürasyonun yeterli olmaması radial sinirin yüzeyel duyu dalının basısına bağlı olabileceği akılda bulundurulmalıdır. AVF matürasyonu olmayan hastalarda Doppler USG yeterli olmayabilir. İleri görüntüleme yöntemleri ile değerlendirme ve erken eksplorasyon tanı ve tedavi için uygun bir seçenektir.

Anahtar sözcükler: Fistül.

Turk Gogus Kalp Dama
2022;30(Suppl 1):S313-S430

Kapak Hastalıkları ve Cerrahisi

[EP-166]

Dev sağ atriyal anjiosarkomun cerrahi tedavisi: Olgu sunumu

Sinan Erkul, Mehmet Nuri Karabulut, Abdullah Burak Balcı, Ozan Can Makar, Nihan Kayalar

S.B.Ü İstanbul Başakşehir Çam ve Sakura Şehir Hastanesi, Kalp Damar Cerrahi Kliniği, İstanbul, Türkiye

Giriş ve Amaç: Kardiyak tümörlerin büyük kısmı benign özelliktedir. Malign primer kardiyak tümörler nadir olarak karşımıza çıkarlar ve sıklıkla yaptıkları mekanik komplikasyonlardan sonra tanı konulabilmektedir. Sağ atriyumdan köken alan ve sağ atriyum boşluğunu tamamen dolduran anjiosarkomlu hastanın cerrahi tedavisini sunmayı amaçladık.

Yöntem: Sağ atriyumundan köken alan, sağ atriyum boşluğunu tamamen dolduran anjiosarkom nedeni ile cerrahi tedavi uyguladığımız hastanın verileri retrospektif olarak incelenmiştir.

Bulgular: Yirmi yedi yaşında erkek hastada karında şişme, çabuk yorulma ve bilateral pretibial ödem nedeni ile yapılan tetkikleri sonrasında sağ atriyumda 10x7 cm boyutlarında sağ atriyum boşluğunu tama yakın dolduran kitle saptandı. Hasta ameliyata alındı, bol miktarda serohemorajik perikardiyal mayi aspire edildi. Selektif süperior ve inferior vena kavadan venöz kanülasyon ve asendan aortadan arteriyal kanülasyon ile kardiyopulmoner baypasa girildi. Kros klemp konuldu ve total baypasa geçildi. Sağ atriyum ön duvarına tamamen invaze olduğu görülen kitle sağ atriyum ön duvarı ile birlikte sağ ventrikül ile birleşim yerine kadar rezeke edildi. Triküspid kapak tutulumu olmadığı görüldü. Sağ atriyum ön duvarı perikart yama yardımı ile rekonstrükte edildi. Kitlenin patolojik incelemesi anjiosarkom ile uyumlu rapor edildi. Ameliyat sonrası kontrol EKO'da ek patolojiye rastlanmadı. Hastanın takibine devam edilmektedir.

Tartışma ve Sonuç: Primer malign kardiyak tümörlerin mümkün olan durumlarda tespit edildikleri zaman cerrahi olarak çıkartılmaları gerekmektedir. Kitlenin invazyon sınırlarının ameliyat öncesi değerlendirilmesinin her zaman mümkün olmayabileceği ve tümör eksizyonu sonrası anatomik rekonstrüksiyonlara ihtiyaç duyulabileceği, ek cerrahi işlemler açısından hazırlıklı olunması gerektiği akılda tutulmalıdır.

Anahtar sözcükler: Kardiyak tümörler.

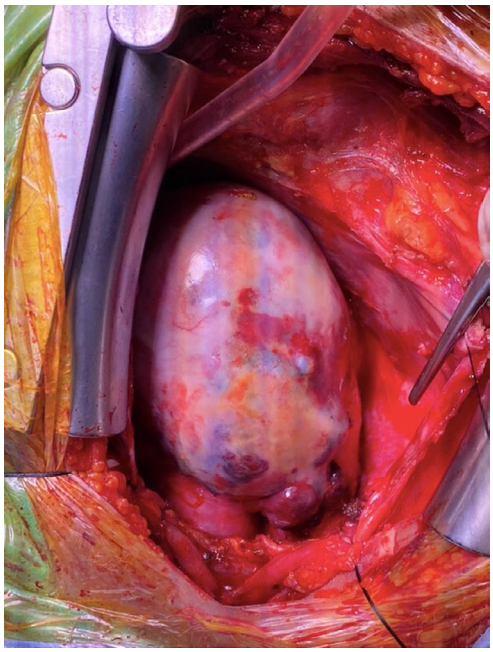

Şekil 1. Sağ atriyumda kitle.

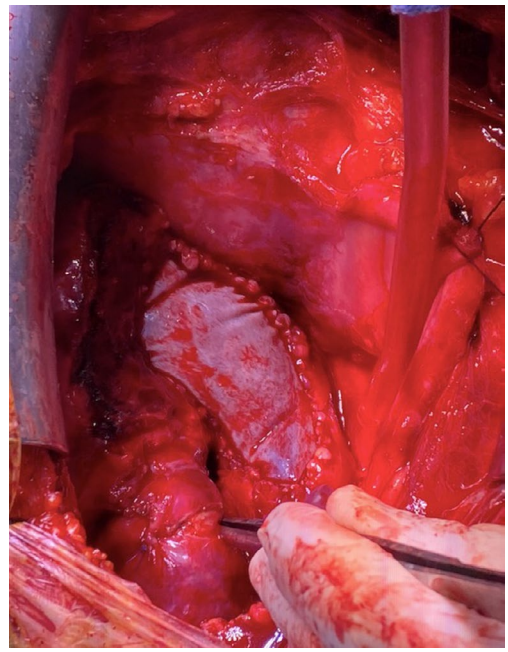

Şekil 2. Sağ atriyum dış duvarının perikart yama ile tamiri.

Asistan Bildiri

[EP-168]

A rare complication of TEVAR: Covered-stent migration, results and management: Case report

Muhammet Turhan, Ayşegül Durmaz, Özgür Özsoy, Yücel Özen, Murat Uğur

İstanbul Sancaktepe Şehit Prof. Dr. İlhan Varank Eğitim ve Araştırma Hastanesi, Kalp Damar Cerrahisi Servisi, İstanbul, Türkiye

Background and Aim: Thoracic endovascular aortic repair (TEVAR) has become the method of choice for treating thoracic aortic pathologies. Stent migration is an essential complication of TEVAR. We report a case of covered stent migration after TEVAR. We think reporting such complications is essential as it can help catch some important clues for our colleagues in similar interventions.

Methods: Thoracic endovascular aortic repair (TEVAR) is an endovascular intervention primarily used to treat thoracic aortic pathologies. Graft migration is rare and can be easily overlooked among its complications. The consequences are pretty severe. Here, we present a complication of complete migration of the covered stent placed into the aortic lumen in treating thoracic aortic aneurysm and the treatment we applied.

Results: Thoracic endovascular aortic repair was performed for saccular aneurysm with the diameter of 16x15 mm, at the level of aortic arch. 11 days after the procedure, stent migration was detected.

Conclusion: The TEVAR method has taken its place as a serious alternative to open surgical procedures in thoracic aortic pathologies. However, unlike open surgery, it requires close imaging follow-up. Procedure and graft-related complications after TEVAR include endoleaks, material fatigue, and endograft migration, which can lead to aneurysm enlargement, rupture, and the need for re-intervention. Graft migration after TEVAR is predominantly seen in patients with TAA and aortic elongation. When detected, patient-based treatment decisions can be made, such as interventions under angiography, hybrid methods, open surgery or close follow-up options. In our patient, open surgery was performed and the patient was followed up with postoperative physical therapy planning.

Keywords: Thoracic endovascular aortic repair.

Turk Gogus Kalp Dama
2022;30(Suppl 1):S313-S430

Asistan Bildiri

[EP-170]

Treatment of a patient with acute DVT, who did not benefit from surgery and heparin, with bivalirudin

Shabnam Huseynzade, Birol Akdoğan, Doğan Yetüt, Türkan Tansel

Istanbul University, Istanbul Faculty of Medicine, Cardiovascular Surgery Department, Istanbul, Türkiye

Background and Aim: Deep vein thrombosis is an acute disease that occurs in the presence of one or more components of the Virchow Triad (stasis, endothelial damage and coagulopathy). Acute deep vein thrombosis is a common disease in clinical practice. The disease, which limits living standards, has high morbidity and mortality rate. In this report, we present our management strategy in a patient with acute deep vein thrombosis.

Methods: A 63-year-old male patient, who has no known chronic disease other than hypertension, admitted to the emergency unit with the complaint of sudden onset of swelling and pain in the left lower limb. On examination, an increase in diameter and tightness were observed in the left leg. Homan's sign was positive. The patient's distal arterial examination was normal. According to the lower extremity venous color Doppler ultrasound results, thrombosis was observed in the left external iliac vein, femoral vein, and popliteal vein.

Results: Heparin infusion therapy was started. Mechanical thrombectomy was performed on the patient whose clinical symptoms did not regress, and a filter was placed in the inferior vena cava to prevent the development of pulmonary embolism. A surgical intervention decision was taken for the patient, who did not benefit from pharmacomechanical thrombectomy. Bivalirudin was initiated based on previous clinical studies. Recanalised flow was observed in the doppler ultrasound imaging of the patient.

Conclusion: This case demonstrates that DVT might progress severe after applied pharmacomechanical thrombectomy and vena cava filter. It shows that Bivalirudin can be a viable pharmaceutical treatment option in cases of Heparin-Induced-Thrombocytopenia.

Keywords: Deep vein thrombosis.

Figure 1. CTA sections of the patient who did not benefit from the Heparin therapy. The thrombus extends from the bilateral common iliac veins to the infrarenal level of the inferior vena cava and appears to occlude totally.

Figure 2. Postoperative image that shows surgically removed thrombus and inferior vena cava filter.

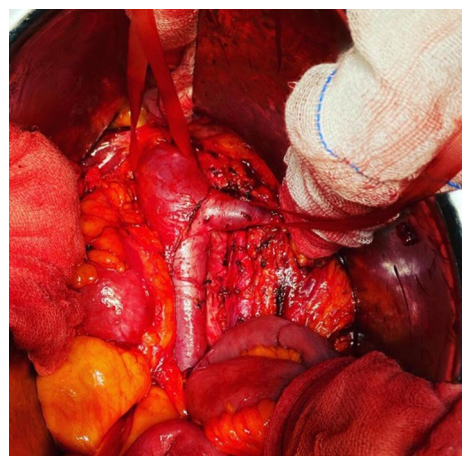

Figure 3. Perioperative image that shows enlarged VCI and bilateral common iliac veins due to thrombus.

Aort (Torakal) Patolojileri ve Cerrahisi/Endovasküler Girişimler

[EP-171]

Tip 3 diseksiyon nedeniyle uygulanan TEVAR sonrası retrograd tip 1 diseksiyon gelişen hastalarda cerrahi strateji ve sonuçlarımız

Hidayet Demir, Ahmet Özdemir, Mehmet Altuğ Tunçer

İstanbul Okan Üniversitesi Hastanesi Kalp ve Damar Cerrahisi Bölümü, İstanbul, Türkiye

Giriş ve Amaç: Son yıllarda teknolojinin gelişmesi ile birlikte endovasküler tedavi seçenekleri artmıştır. Tip 3 diseksiyon olgularında TEVAR organ malperfüzyonu, dirençli ağrı ve kontrolsüz hipertansiyon görüldüğünde tercih edilen bir tedavi yöntemi olmuştur. Biz burada TEVAR sonrası retrograd tip 1 diseksiyon gelişen olgularda cerrahi strateji ve sonuçlarımızı sunmayı amaçladık.

Yöntem: Mart 2018-Ağustos 2022 yılları arasında Okan Üniversitesi Hastanesi Kalp ve Damar cerrahisi kliniğinde TEVAR yapılan 116 olgu retrospektif olarak analiz edilmiştir. Bu olgulardan üçü TEVAR sonrası retrograd tip 1 diseksiyon olduğu tespit edilmiştir. Bu olgularda asendan aorta replasmanı ve arkus debranching ameliyatı yapılmıştır.

Bulgular: 116 TEVAR olgusunun 86'sı (%74,13) anevrizma zemininde 30'u (%25,86) tip 3 diseksiyon zemininde ameliyat edilmiştir. Tip 3 diseksiyon zemininde TEVAR yapılan üç olguda ameliyat sonrası ilk ayda retrograd tip 1 diseksiyon gelişmiştir. Ortalama diseksiyon gelişme süresi 16±5 gündür. Hastaların başvuru şikayeti şiddetli göğüs ağrısı olarak tespit edilmiştir. Ameliyat edilen tüm olgularda rutin median sternotomi uygulanmış ve aksiller arter kanülasyonu yapılmıştır. Distal anastomoz antegrad serebral perfüzyonda 28 derecede başlatılmış ve TEVAR greftinin hornuları kesildikten sonra anastomoz öncesi 6 no entübasyon tüpüyle ikinci bir arter hattı yapılarak distal perfüzyon başlatılmış ve antegrad serebral perfüzyondan çıkılarak tam debi altında cerrahi sürüdürülmüştür. Hastaların ameliyat sonrası yoğun bakım kalış süreleri ortalama üç gündür. Total hastane kalış süreleri ortalama 12 gündür. Perioperatif mortalite görülmemiş, ek morbidite yaşanmamıştır.

Tartışma ve Sonuç: Tip 3 diseksiyon zemininde TEVAR uygulanan olgularda retrograd tip 1 diseksiyon gelişebilmektedir. Erken tanı ve ivedi cerrahi girişim ile tedavi mümkün olup bu olguların erken dönem yakın takibi önem arz etmektedir.

Anahtar sözcükler: Retrograd.

Tablo 1. Olguların tanıya dayalı klasifikasyonu

Tanı	n	Oran	Retrograd diseksiyon
Torakal anevrizma	86	%74,13	0
Tip 3 diseksiyon	30	%25,86	3

Turk Gogus Kalp Dama
2022;30(Suppl 1):S313-S430

Asistan Bildiri

[EP-174]

Transvenöz pacemaker implantasyonu sırasında görülen eş zamanlı sağ atriyum, perikart ve AC yaralanması: 5-FLU toksisitesi?

Nazlı Melis Coşkun, Ahmet Aydın

Hacettepe Üniversitesi Tıp Fakültesi Kalp Damar Cerrahisi Anabilim Dalı, Ankara, Türkiye

Giriş ve Amaç: Günümüzde artan girişimsel işlemlerden biri; transvenöz pil takılmasının giriş-yeri hematomu oluşması, kardiyak yaralanma, tamponat, enfeksiyon, pnömotoraks, hemotoraks gibi komplikasyonları olabilmektedir. Burada kolon kanseri nedeniyle 5-FLU kullanımı olan bir hastada AV tam blok nedeniyle pacemaker implantasyonu sırasında kardiyak, perikart ve AC yaralanması oluşan vakayı sunuyoruz.

Yöntem: Ameliyat sonrası veriler

Bulgular: Altmış altı yaşında kadın hasta bir yıldır mevcut olan halsizlik, çarpıntı şikayetiyle başvurdu. EKO'su normaldi. Yapılan Holter'de AV tam blok saptandı. Geçirilmiş kolon ca (20 yıl önce, 6 kür 5-FLU) dışında hastalığı bulunmayan hastaya transvenöz pil takıldı. Sol pektoral bölgeden girişim yapılarak subklaviyen venden transvenöz DDD-pacemaker takıldı. Sağ ventriküle ve atriyuma lead yerleştirildi. Ameliyat sonrası 0. gün takibinde vitalleri stabil seyretti. Birinci günde nefes darlığı, satürasyon düşüşü, hipotansiyon gözlenen hastaya çekilen BT'de pacemaker telinin sağ atriyumu yaraladığı, plevrayı deldiği ve pnömotoraksa sebep olduğu görüldü. Hasta acilen ameliyata alındı. Atriyumdan dışarı çıkan lead görüldü. Hastada tamponada rastlanmadı. Ameliyat sırasında dokuların ileri derecede frajil olduğu görüldü. Hastanın lead'i atriyuma ilerletilerek sağ atriyum onarıldı ve göğüs tüpü takıldı. Takibinde kısa süreli enfektif olmadığı düşünülen ateş dışında komplikasyon olmayan hasta taburcu edildi.

Tartışma ve Sonuç: Sıklaşan girişimsel işlemler, cerrahiyle kıyaslandığında hasta konforu, kısa iyileşme süreleri sağlamaktadır ancak yeni komplikasyonlara yol açabilmektedirler. Literatür incelendiğinde sağ atriyal yaralanma ile bilateral pnömotoraks gözlenen bir olgu dışında eş zamanlı atriyum, perikart, akciğer yaralanması saptanan olguya rastlanmamıştır. Hastamızda ertesi gün ortaya çıkan semptomların nedeni kardiyak ve AC yaralanmasının işlemden bir gün sonra oluşması olabileceği gibi yaralanma sonrası bulgular vitallere de yansımamış olabilir. Bu nedenle işlem sonrası hastalar yakın gözetim altında tutulmalı, sonradan gelişebilecek komplikasyonlar açısından dikkatli olunmalıdır. 5-FLU kullanımı kısa dönemde kardiyak toksisite, aritmi ile ilişkilidir. Hastada AV blok gelişmesinde ve cerrahi sırasında beklenmeyen doku frajilitesinin 5-FLU'dan kaynaklanabileceği düşünülmüştür. Kısa dönemde 5-FLU'nun aritmi ile ilişkisi gösterilmiştir ancak uzun dönem etkilerinin yeni araştırmalarla gösterilmesi gerekmektedir.

Anahtar sözcükler: Atriyal lead perforation cardiac toxicity complications to pacemaker implantation iyatrojenik pnömotoraks 5-FLU.

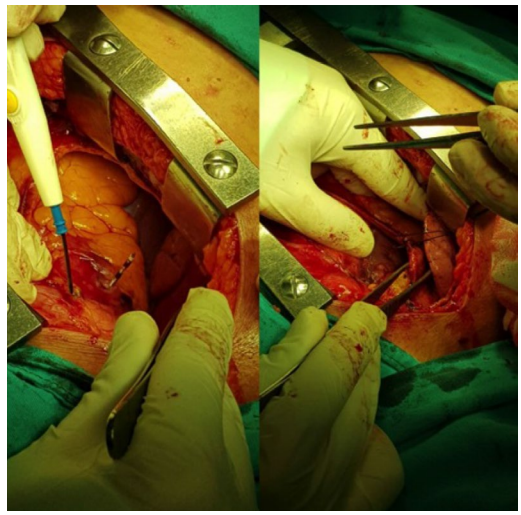

Şekil 1. Soldaki resim: Sağ atriyumdan dışarı çıkan lead, atriyal yaralanma Sağdaki resim: Sağ atriyumdan dışarı çıkan lead, perikardiyal yaralanma.

Kapak Hastalıkları ve Cerrahisi

[EP-177]

Atipik yerleşimli atriyal miksomada cerrahi strateji

Burçin Çayhan, Hakan Yusuf Köksal, Ekrem Yılmaz, İsmail Demir, Arzu Antal, Taylan Adademir, Fuat Büyükbayrak

Kartal Koşuyolu Yüksek İhtisas Eğitim ve Araştırma Hastanesi, İstanbul, Türkiye

Giriş ve Amaç: Miksomalar benign primer kardiyak tümörlerin %50'si olup, sıklıkla ikinci ile altıncı dekadlarda ve genellikle kadınlarda kendilerini göstermektedirler. Çoğunlukla interatriyal septumun fossa ovalis bölgesinden orijin alan miksomaların %75'i sol atriyum, %10-20'si sağ atriyum kaynaklı olduğu bilinmektedir. Klinik semptomları ve bulguları orijin aldıkları kalp boşluğundaki lokalizasyonuna ve boyutuna göre değişkenlik gösterebilmekte olup, genel olarak miyalji, kilo kaybı ve ateş gibi semptomlar ile ortaya çıkmaktadır. Sağ atriyum kaynaklı miksomalar pulmoner emboli, pulmoner hipertansiyon, sağ kalp yetmezlik bulguları ile kendisini gösterebilir iken; sol atriyum kaynaklı miksomalarda sistemik embolizasyonlar, Raynuad fenomeni, geçici veya kalıcı nörolojik semptomlar gibi değişik klinikler ortaya çıkabilmektedir.

Yöntem: Kardiyak semptomları olmayan, ayak parmak ucunda ve topuğunda gelişen renk değişikliği ile başvuran 29 yaşındaki kadın hastanın fizik muayenesinde ve laboratuvar tetkiklerinde patolojik bulguya rastlanmaz iken; transtorasik ekokardiyografisinde sol atriyum içerisinde 1,2 cm x 1,6 cm çaplarında sağ üst pulmoner vene uzanım gösteren hareketli, ince fibriler uzanımları olan trombüs ile uyumlu kitle görüldü.

Bulgular: Elektif koşullarda yapılan ameliyatta; sol atriyumda gözlenen kitle takip edilerek sol pulmoner venden orijin aldığı saptandı. Geniş bir rezeksiyon sonrası rekürens oranının azaltılması amacıyla kitlenin orijin adlığı bölgeye kriyoablasyon uygulandı. Patolojik incelemesinde miksoma saptanan hasta, taburculuk sonrası düzenli kontroller ile takibe alındı.

Tartışma ve Sonuç: Miksomalar, genellikle sol atriyumda fossa ovalisten orijin alan ve en sık görülen primer kardiyak tümörlerdir. Sol ventrikül, sağ atriyum ve pulmoner ven kaynaklı görülmeleri oldukça nadirdir. Sistemik embolizasyon ile semptom veren olgumuzdaki miksomanın özelliği pulmoner ven kaynaklı atipik yerleşimli nadir görülen bir tümör olmasıdır. Tümörün lokalizasyonu ameliyat stratejisini etkilemektedir.

Anahtar sözcükler: Atriyal miksoma.

Turk Gogus Kalp Dama
2022;30(Suppl 1):S313-S430

Asistan Bildiri

[EP-179]

Surgeon modified fenestrated stent graft for providing proximal seal in EVAR

Naim Boran Tümer, Sabir Hasanzade, Sinan Özçelik, Gizem Işık, Muhammet Selim Yaşar, Hakkı Zafer İşcan

Department of Cardiovascular Surgery, Ankara City Hospital, Ankara, Türkiye

Background and Aim: Back table fenestration is an adaptation of endovascular repair in which the proximal seal is extended above the renal arteries into the visceral segment ot the aorta. Fenestration on the endograft enables continued perfusion of the branch vessels while maintaining the exclusion of the aneurysm. Here we present a triple SMFSG (left renal artery (LRA), right renal artery (RRA) and superior mesenteric artery (SMA)) performed because of a short reverse tapered neck for a patient of ASA 4 status with multiple comorbidities.

Methods: Seventy-four-year-old male patient with morbid obesity, COPD, DM, CAD with an ejection fraction of %35. He had a 8 cm reverse tapered neck not suitable for standard EVAR. Suprarenal and infrarenal angles were low. We planned to perform triple fenestration and replace the proximal seal just below the celiac trunkus. Back table fenestrations was performed for SMA, LRA and RRA.

Results: Completion angiography and first month CTA demonstrated perfect orientation of the fenestrations and exclusion of the aneurysm.

Conclusion: SMFSG is a valuable, economic, fast and always available technique in experienced aortic centers. Meticulous measurements and proper patient selection is mandatory for success.

Keywords: Aortic aneurysm.

Figure 1. Postoperative CTA.

Figure 2. Preoperative CTA.

Koroner Arter Hastalıkları ve Cerrahisi

[EP-180]

Surgically treated Ogilvie syndrome after coronary artery bypass surgery: A rare case

Esra Erturk Tekin

Mersin City Education and Research Hospital, Department of Cardiovascular Surgery, Mersin, Türkiye

Background and Aim: Ogilvie's syndrome describes an acute colonic pseudo-obstruction (ACPO) consisting of dilatation of part or all of the colon and rectum without intrinsic or extrinsic mechanical obstruction. It often occurs in debilitated patients. Its pathophysiology is still poorly understood.

Methods: Since computed tomography (CT) often reveals a sharp transition or "cut-off" between dilated and non-dilated bowel, the possibility of organic colonic obstruction must be excluded. If there are no criteria of gravity, initial treatment should be conservative or pharmacologic using neostigmine; decompression of colonic gas is also a favored treatment in the decision tree, especially when cecal dilatation reaches dimensions that are considered at high risk for perforation. Recurrence is prevented by the use of a multiperforated Faucher rectal tube and oral or colonic administration of polyethylene glycol (PEG) laxative. Alternative therapeutic methods include: epidural anesthesia, needle decompression guided either radiologically or colonoscopically, or percutaneous cecostomy. Surgery should be considered only as a final option if medical treatments fail or if colonic perforation is suspected.

Results: Gastrointestinal (GI) complications occur in less than 2% of patients undergoing open-heart surgery. Acute colonic pseudo-obstruction, known as Ogilvie's syndrome, is also a rare complication encountered in 0.046% of patients undergoing coronary artery bypass graft surgery. It is characterized by massive colonic dilatation without mechanical obstruction in patients with underlying medical or surgical conditions

Conclusion: In this report, we describe a 58-year-old male patient suffering from Ogilvie syndrome who was treated surgically five days after undergoing elective coronary bypass surgery.

Keywords: Ogilvie syndrome.

Turk Gogus Kalp Dama
2022;30(Suppl 1):S313-S430

Asistan Bildiri

[EP-181]

A rare complication of TEVAR: Covered-stent migration; Case report

Muhammet Turhan, Ayşegül Durmaz, Özgür Özsoy, Yücel Özen, Murat Uğur

Sancaktepe Şehit Prof. Dr. İlhan Varank Eğitim ve Araştırma Hastanesi, İstanbul, Türkiye

Background and Aim: Thoracic endovascular aortic repair (TEVAR) is an endovascular intervention primarily used to treat thoracic aortic pathologies. Graft migration is rare and can be easily overlooked among its complications. The consequences are pretty severe. Here, we present a rather annoying complication of complete migration of the covered stent placed into the aortic lumen in treating thoracic aortic aneurysm and the treatment we applied.

Methods: A 73-year-old male patient was incidentally detected saccular aneurysm with the diameter of 16x15 mm, at the level of aortic arch. TEVAR was performed. Eleven days after the procedure, patient was brought to ER unconscious. Stent migration was detected. A graft was placed from right SCA to left CCA.

Results: Today, the TEVAR method has taken its place as a serious alternative to open surgical procedures in thoracic aortic pathologies. However, unlike open surgery, it requires close imaging follow-up. Procedure and graft-related complications after TEVAR include endoleaks, material fatigue, and endograft migration, which can lead to aneurysm enlargement, rupture, and the need for re-intervention. Graft migration after TEVAR is predominantly seen in patients with TAA and aortic elongation. When detected with appropriate imaging methods, patient-based treatment decisions can be made, such as interventions under angiography, hybrid methods, open surgery or close follow-up options. In our patient, open surgery was performed as an appropriate intervention, and the patient was followed up with postoperative physical therapy planning.

Conclusion: One of the complications of TEVAR, endograft migration should be evaluated in five-year follow-ups after the procedure to prevent clinical sequelae.

Keywords: TEVAR migration.

Aort (Abdominal) Patolojileri ve Cerrahisi/Endovasküler Girişimler

[EP-184]

Rüptüre sol renal arter anevrizması olgu sunumu

Çağla Canbay Sarılar, Mehdi Zengin

Şişli Hamidiye Etfal Kalp ve Damar Cerrahisi Kliniği, İstanbul, Türkiye

Giriş ve Amaç: Renal arter anevrizması, normal renal arter çapının iki katından fazla genişlemesi ile karakterize olup genellikle asemptomatiktir. Genel popülasyonda insidansı %0,1 kabul edilir. Nadir olguda anevrizma rüptürü gelişebilmekte ve hayatı tehdit eden hemoraji ve mortalite %10 olguda görülmektedir ve bu risk gebe kadınlarda daha yüksek oranda görülür. Renal arter anevrizmaları klinik olarak önemli ve ölümcül riski olan bir durumdur. Asemptomatik renal arter anevrizma çapı 2 cm'den büyük olduğunda girişim uygulanmalıdır. Tedavisinde hem cerrahi hem de endovasküler yaklaşım kullanılabilir.

Yöntem: Bizim olgumuz 56 yaşında erkek hasta sol yan ağrısı, karında lokalize şişlik ve soğuk terleme yakınması ile acil servise başvurmuş olup hastaya çekilen batın bilgisayarlı tomografisinde perirenal alanda yaygın masif hematom izlendi. Sol renal arter anevrizma rüptürü tanısı ile hasta acil ameliyata alındı. Genel anestezi altında desenden aortayı klemplemek ve kanamayı kontrol altına almak için sol anterolateral torakotomi ile 7. interkostal aralıktan yapıldı. Daha sonra laparotomi yapılarak sol retroperitoneal alanı dolduran masif hematom izlendi. Aktif kanamanın devam ettiği görüldü. Desenden aortaya klemp koyularak kanama kontrol altına alındı. Renal artere lokalize anevrizma kesesi rezeke edilerek primer sütüre edildi. Kaudal yerleşimli ve renal hilus seviyesinde üzerinde yaklaşık 6,5 cm'lik anevrizma bulunan renal arter diseke edilerek distal ve proksimali klemplendi. Desenden aortadaki klemp kaldırıldı. Renal ven ligatüre edildi ve nefrektomi uygulandı.

Bulgular: Cerrahi tedavi olarak anevrizmektomi sonrası venöz patchplasti yapılması, renal arter rekonstrüksiyonu ya da böbrek korumak için ototransplantasyon yapılabilir.

Tartışma ve Sonuç: Ancak böyle rüptüre olan olgularda hematoma bağlı cerrahi alandaki yoğun kanama ya da hemodinamik instabilite nedeniyle çoğunlukla nefrektomi gerekir. Ameliyat sonrası patoloji raporu da renal arter duvarındaki ateroskleroza bağlı dejenerasyon olduğunu göstermiştir.

Anahtar sözcükler: Renal arter anevrizması.

Turk Gogus Kalp Dama
2022;30(Suppl 1):S313-S430

Aort (Torakal) Patolojileri ve Cerrahisi/Endovasküler Girişimler

[EP-185]

Redo CABG, Bentall procedure and left carotid artery bypass

Berk Arapi, Çiğdem Tel Üstünışık, Ozan Onur Balkanay, Deniz Göksedef, Suat Nail Ömeroğlu, Gökhan İpek

Istanbul University-Cerrahpasa, Cerrahpasa Medical Faculty, Department of Cardiovascular Surgery, İstanbul, Türkiye

Background and Aim: A 32-year-old male patient who had undergone CABG and ascending aorta augmentation surgery 10 years ago was admitted with the complaints of unstable angina pectoris and NYHA Class IV dyspnea.

Methods: With the diagnoses of severe aortic valvular stenosis, severe supravalvular aortic stenosis, coronary artery disease, carotid artery disease, familial hypercholesterolemia and Takayasu's disease, Redo open heart operation was decided in the patient.

Results: Redo CABG (LAD, Cx, RCA), Bentall procedure (right coronary ostium was obliterated due to complete destruction, Cabrol anastomosis was performed to the left coronary) and Left carotid artery bypass (with branched part of the ascending aorta graft) operation was performed on the reoperated patient. Due to postoperative low cardiac output syndrome, full inotropic support, veno-arterial (V-A) extracorporeal membrane oxygenation (ECMO), intra-aortic balloon pump support (IABP) was used and patient was followed with sternum open under vacuum assisted pressure packing. During the intensive care unit follow-up period, pneumonia and ARDS was developed. After the improvement of the clinical status of the patient, ECMO support was gradually reduced and converted to first veno-arterio-venous ECMO then to veno-venous (V-V) ECMO. However, due to the low cardiac output syndrome and hemodynamically instability, mechanical support was switched to V-A ECMO again. During follow-up period support was gradually terminated in six weeks.

Conclusion: The patient, who underwent Redo CABG, Bentall procedure (right coronary ostium was obliterated due to complete destruction, Cabrol anastomosis to the left coronary artery) and Left Carotid Artery Bypass operation, was discharged after six weeks of ECMO support.

Keywords: Redo.

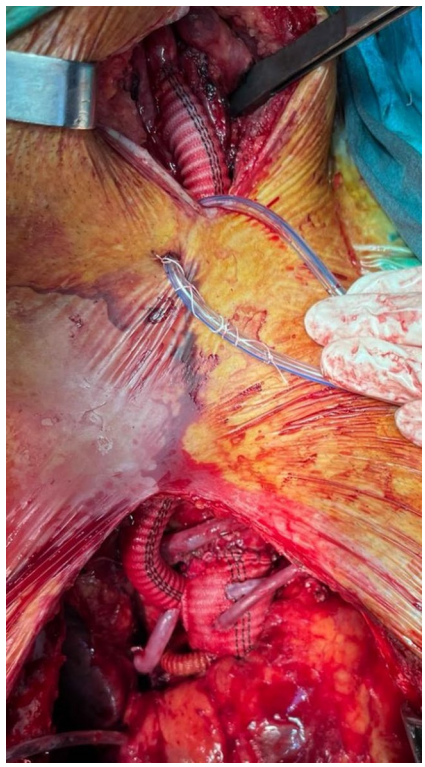

Figure 1. Operational photograph.

Asistan Bildiri

[EP-186]
İnsidental olarak nadir saptanan femoral arter anevrizması

Okan Ersan, Yiğit Köse, Cevdet Uğur Koçoğulları

Dr. Siyami Ersek Göğüs, Kalp ve Damar Cerrahisi Eğitim ve Araştırma Hastanesi, Kalp ve Damar Cerrahisi, İstanbul, Türkiye

Giriş ve Amaç: Vasküler hastalık grubu içerisinde periferik arter anevrizması insidansı düşüktür. Periferik arter anevrizmalarının ise büyük çoğunluğunu alt ekstremiteye ait anevrizmalar oluşturur. Ayrıca klinik araştırmalarda abdominal aort ve alt ekstremite arterlerinin anevrizmalarının birlikteliğinin azımsanmayacak oranda olduğu görülmektedir. Tanıda ultrasonografi, tomografik anjiyografi kullanılmakla birlikte altın standart konvansiyonel anjiyografidir. Tedavide açık cerrahi veya endovasküler işlemler uygulanabilmektedir. Bu sunumda femoral arter anevrizmalı olguda açık cerrahi tedavi ve abdominal aort ile femoral arter anevrizmalarının birlikteliğinden bahsedilecektir.

Yöntem: Tek vakadan oluşan olgu sunumudur.

Bulgular: Altmış yedi yaşında erkek hasta, son bir yıldır sağ femoral bölgede var olan şişlik ve ağrı şikayeti mevcut. Dış merkezdeki takiplerinde femoral arterde çap artışı fark edilen hastanın en son tarafımızca çekilen tomografik anjiyografisinde ana femoral arter çapı 3.3 cm ölçülmüş olup anevrizmatiktir. Ameliyat öncesi tetkiklerde laboratuvar değerleri normal olan hastanın transtorasik ekokardiyografide ejeksiyon fraksiyonu 60 olup kapak patolojisi bulunmamaktadır. Hastanın öyküsünde iki yıl önce koroner baypas öyküsü mevcut olup bu ameliyattan iki ay sonra rüptüre abdominal aort anevrizması nedeniyle ameliyat olmuştur. Bu ameliyat sonrasında brid ileus nedeniyle ameliyata alınan hastaya geçici kolostomi açılmıştır. Hastanın aile öyküsünde koroner arter hastalığı bulunmaktadır. Vakaya alınan hastaya greft interpozisyonu yapılmış olup ana femoral arter ve bifurkasyon arasına uç uca anastomoz yapılmıştır. 7 nolu Dacron greft kullanılmıştır.

Tartışma ve Sonuç: Yayınlanan son kılavuzda femoral arter anevrizması olan hastalarda abdominal aort anevrizması birlikteliği %85 olup bu oran popliteal anevrizmada %60 civarındadır. Tersinden bakıldığında ise abdominal aort anevrizmalı hastalarda femoral veya popliteal anevrizma görülme insidansı %3-7 arasıdır. Ayrıca 2000 yılında A Diwan ve arkadaşlarının 313 hastayı içeren çalışmasında anevrizma insidansının erkeklerde daha yüksek olduğu saptanmıştır. Bu hastalarda diğer sistemlerde de anevrizma olabileceği unutulmamalı ve hasta yönetimi buna göre yapılmalıdır.

Anahtar sözcükler: Anevrizma.

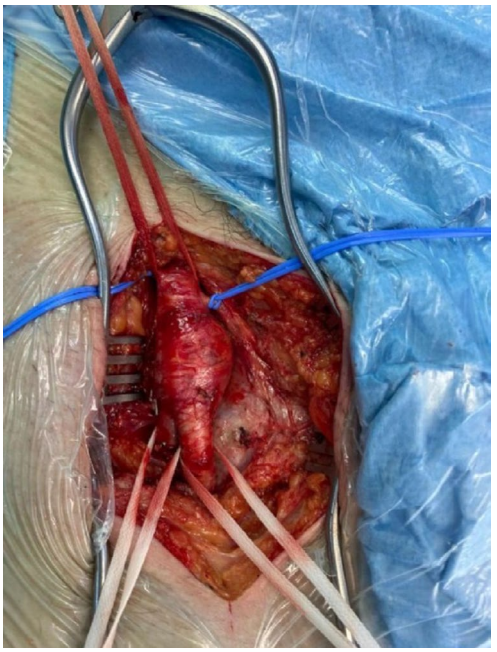

Şekil 1. Anevrizma kesesi, ana femoral arter ve bifurkasyon görülmektedir.

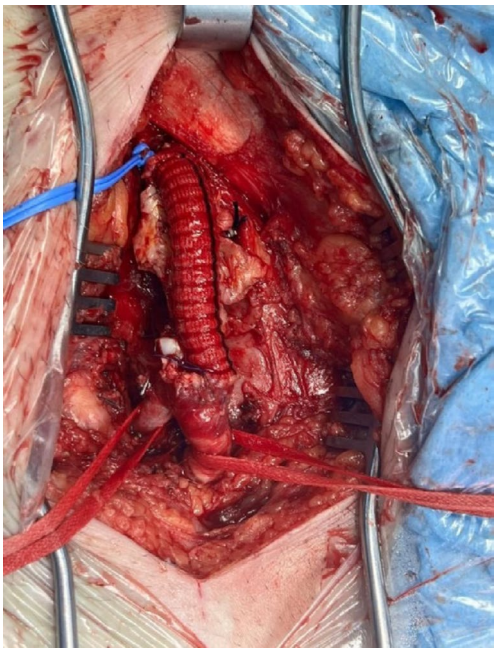

Şekil 2. Ana femoral arter ve femoral bifurkasyon hattına uç uca interpoze edilen greft görülmektedir.

Turk Gogus Kalp Dama
2022;30(Suppl 1):S313-S430

Koroner Arter Hastalıkları ve Cerrahisi

[EP-188]

Karaciğer sirozunda koroner arter baypas cerrahisi

Çağla Canbay Sarılar, Mehdi Zengin

Şişli Hamidiye Etfal Kalp ve Damar Cerrahisi Kliniği, İstanbul, Türkiye

Giriş ve Amaç: Karaciğer sirozunda koroner arter bypass cerrahisi (KABG) yüksek risklidir ve karaciğer sirozunun ağırlığı ile orantılı olarak cerrahi risk artar. Karaciğer sirozu olan hastalarda koroner baypas cerrahisi deneyimi sınırlıdır. Karaciğer sirozu ağırlığı Child-Turcotte-Pugh (Child) klasifikasyonu ve Model for End-Stage Liver Disease (MELD) skoru ile belirlenir. Buna rağmen baypas cerrahisi geçiren sirotik hastalarda cerrahi risk belirsizdir. Kardiyopulmoner baypas altında elektif kardiyak cerrahi genellikle kontrendikedir.

Yöntem: Bizim olgumuz 58 yaşında erkek hasta olup dokuz yıldır kronik hepatik siroz tanılı ve karaciğer transplantasyonu planlanan, anjina nedeniyle yapılan tetkiklerde miyokart perfüzyon sintigrafisinde apikal bölge sol ventrikül inferior duvarda perfüzyon defekti, bazal inferior ve mid-bazal anteroseptal, mid lateral duvarlarda iskemi izlenen hastanın koroner anjiyografisinde üç damar koroner arter hastalığı tespit edilen hastaya konsey kararı ile KABG önerilmiştir. Ameliyat öncesi değerlendirmede Child Pugh B hepatik siroz, endoskopi ile özofagus varisleri ve portal hipertansif gastropati tespit edilmiştir. Hastaya sevofluran ve atrakuryum ile genel anestezi uygulanmıştır. Sternotomi sonrası sol internal mammarian arter (LİMA), safen ven greftleri hazırlanmıştır. Off-pump teknikle atan kalpte 5000 IU heparin altında epikardiyal mekanik stabilizatör (Octobus 3-4, Starfish, Medtronic) ile epikardiyal alanı sabitleyerek 3 damar baypas cerrahisi yapılmıştır. İntrakoroner şant kullanılmamıştır. Distal anastomoz süresince sistolik kan basıncı 70 mmHg üzerinde tutularak ve düşük doz inotrop desteği altında yapılmıştır. Hasta ameliyat sonrası yoğun bakım ünitesine alınıp ameliyat sonrası 5. saatte ekstübe edilmiştir. Hastamız ameliyat sonrası birinci gününde servise alınmış ve karaciğer fonksiyonları yakın izlemde tutularak ameliyat sonrası dokuzuncu gününde taburcu edilmiştir.

Bulgular: Kardiyopulmoner baypas süresinin atan kalp tekniğinde kısa olduğu ve ameliyat sonrası sonuçların daha iyi olduğu bulunmuştur.

Tartışma ve Sonuç: Off-pump koroner baypas cerrahisi uygulanan karaciğer sirozlu hastalarda sonuçların daha iyi olduğu raporlanmıştır.

Anahtar sözcükler: Karaciğer sirozu.

Kapak Hastalıkları ve Cerrahisi

[EP-189]

Left ventricular pseudoaneursym due to free wall rupture seen after MVR

Abdulgani Orhun Yenigün, Berk Arapi, Çiğdem Tel Üstünışık, Miri Mirizada, Aslıhan Emir, Mehmet Uğurcan Turhan, Ozan Onur Balkanay, Deniz Göksedef, Suat Nail Ömeroğlu, Gökhan İpek

İstanbul University-Cerrahpasa, Cerrahpasa Medical Faculty, Department of Cardiovascular Surgery, İstanbul, Türkiye

Background and Aim: Left ventricular pseudoaneurysm due to free wall rupture seen after MVR is one of the rare complications with a high mortality rate. Surgical treatment is recommended because the risk of rupture is very high in patients followed up with medical treatment. In this case, free wall rupture was successfully repaired with an external approach because the aneurysm sac was fibrotic and endothelialized.

Methods: A 58-year-old female patient with history of mechanical MVR one month ago because of endocarditis was admitted to the emergency department with shortness of breath and high blood pressure. Left ventricular pseudoaneurysm was diagnosed with echocardiography and urgent contrast-enhanced thorax CT. Surgery was preferred with external approach. We report an external repair of late LV pseudoaneurysm.

Results: After sternotomy, the patient was cannulated and the surgery was performed on-pump. A pseudoaneurysm sac was found behind the left ventricle. The sac was fibrotic. 4\0 prolene sutures with separate pledget were passed from internal side of the ruptured area, and the biograft pericardium was placed in the internal side of the ventricle, the same sutures were passed through the second biograft pericardium and we used bioglue between the layers right before placed the graft on external side of the left ventricle. Then, the periphery of the grafts was sutured continuously with 4\0 prolene sutures.

Conclusion: Left ventricular pseudoaneurysm duo to free wall rupture seen after MVR is one of the rare complications with a high mortality rate and medically treatment has high risk of rupture. We successfully applied surgical treatment with external approach.

Keywords: Left ventricular pseudoaneurysm.

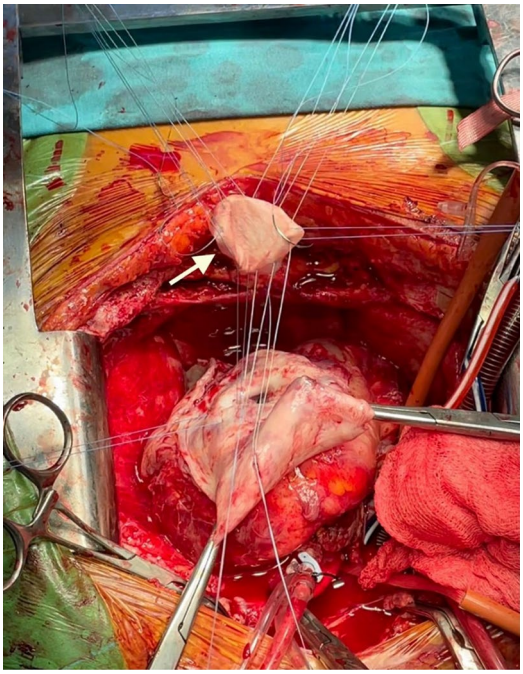

Figure 1. Intraoperative photograph.

Figure 2. CT-image.

Turk Gogus Kalp Dama
2022;30(Suppl 1):S313-S430

Koroner Arter Hastalıkları ve Cerrahisi

[EP-190]

Baypas cerrahisi sırasında sol internal mammarian ven içine santral venöz kateterin çok nadir görülen malpozisyonu

Çağla Canbay Sarılar, Mehdi Zengin, Helin El Kılıç, Nilüfer Bektaş, Ahmet İbrahim Balkaya, Ülkü Ziyaoğlu, Kanan Gurbanov, İsmail Koramaz, Tolga Demir

Şişli Hamidiye Etfal Kalp ve Damar Cerrahisi Kliniği, İstanbul, Türkiye

Giriş ve Amaç: Santral venöz kateterizasyon çeşitli endikasyonlarla sıvı, kan infüzyonunu sağlamak, ilaçları uygulamak, santral venöz basıncı izlemek için yoğun bakım ve ameliyathanelerde kullanılan invaziv bir yöntemdir. Malpozisyon ve rüptür gibi komplikasyonların gelişebileceği bir tekniktir. Santral ven kateterizasyonu malpozisyonları %6.7 oranında bildirilmiştir. Kateterlerin yerleştirilmesi ultrasonografi rehberliğinde yapılmasına rağmen malpozisyonlara rastlanmaktadır.

Yöntem: Bizim olgumuz 57 yaşında erkek hastada koroner anjiyografi sonrası koroner baypas cerrahisi kararı verilen hastada bilinen hipertansiyon ve tip 2 diyabetes mellitus tanısı mevcuttu. Hastaya üç damar koroner arter baypas cerrahisi (KABG) planlanarak hasta ameliyata alındı. Hastanın sağ internal karotis arterinde %40 darlık olduğu için anestezi uzmanı tarafından santral venöz kateterin sol taraftan takılmasına karar verildi. Ultrasonografi eşliğinde sol internal juguler venden kateter takıldı. Median sternotomiyi takiben sol internal mammarian arter diseksiyonu yapıldı. Santral venöz kateterin sol internal mammarian venin içerisinde olduğu görüldü. Ameliyat sırasında santral venöz kateter çıkarılarak perioperatif femoral venden kateteri takıldı. Sol internal mammarian arter kullanılarak herhangi bir komplikasyon gelişmeden üç damar baypas ameliyatı yapıldı. Hasta ameliyat sonrası yedinci gününde sorunsuz bir şekilde taburcu edildi.

Bulgular: Hastamızda kateterin ultasonografi eşliğinde takılmasına rağmen malpozisyon görülmüştür. Malpozisyonun herhangi bir görüntüleme ve monitörizasyon uygulanmadığında gözden kaçabileceği unutulmamalıdır.

Tartışma ve Sonuç: Mammarian vene takılan santral venöz kateterde sıvı verilince mammaria akımı bozulup spazm gelişebilir. Bu sebeple mammarian venin innominate vene döküldüğü yere kadar çıkarılmalı ve innominate ven içinde gerekirse kateter palpe edilmeli ve malpozisyon olabileceği göz önünde bulundurulmalıdır.

Anahtar sözcükler: Kateter malpozisyonu.

Periferik Arter Hastalıkları ve Cerrahisi/Perkütan Girişimler

[EP-191]

Femoropopliteal baypas yapılmış hastada enfekte greft çıkarılması *in situ* ven baypas ve perkütan girişim ile tedavi

Hidayet Demir, Mehmet Altuğ Tunçer

İstanbul Okan Üniversitesi Hastanesi Kalp ve Damar Cerrahisi Bölümü, İstanbul, Türkiye

Giriş ve Amaç: Periferik vasküler hastalıklar cerrahi ve perkütan tedavi edilebildiği gibi hibrit yöntemle de tedavi edilebilmektedir. Bu yüzden cerrahi ve perkütan girişim birlikte düşünülmeli ve uygulanmalıdır. Biz burada hibrit yöntemle tedavi ettiğimiz hastamızı sunmayı amaçladık.

Yöntem: Elli sekiz yaşında erkek hasta sağ bacakta şiddetli ağrı ve yanma üzerine basamama şikayeti ile başvurdu. Öyküsü değerlendirildiğinde dört yıl önce iki defa perkütan girişim öyküsü altı ay önce sağ fem-pop baypas öyküsü akabinde greft enfeksiyonu nedeniyle re-do fem-pop baypas öyküsü olduğu tespit edildi. Fizik muayenede femoral ve poplieal bölgede kızarıklık ısı artışı tespit edildi. Distal nabızlar elle alınamadı. Çekilen periferik BT anjiyografide sağ fem-pop grefti total oklüde derin femoral arterden kollateralle ayağın beslendiği ayrıca Buerger hastalığının da olduğu ve biiliak stent olduğu ve sağdaki iliyak stentin %70 stenotik olduğu görüldü. Hastaya enfekte greft çıkarılması *in situ* ven baypas femoral-popliteal uygulandı. Profundaplasti de uygulanarak kollateral dolaşım garanti altına alındı. Ameliyat sornası birinci saatte hasta anjiyografiye alınarak iliyak stent içine ve trifurkasyon ve distal seviyeye perkütan girişim yapıldı.

Bulgular: İşlem sonrası ayakta iskemik görünüm kayboldu. Kültür sonuçlarına uygun antibiyotikle enfeksiyon tedavi edildi. Kontrol görüntülemede sadece ayak arkı distal segmentte beslenme sorunu olduğu görüldü.

Tartışma ve Sonuç: Periferik arter hastalıkları yaygın hastalıklar olmakla birlikte büyük ve küçük damar hastalıkları birliktelik göstermektedir. Bu da cerrahi ve girişimsel yöntemlerin birlikte kullanılmasını gerektirmektedir. Greft enfeksiyonu gibi komplike olgularda cerrahın perkütan girişim deneyiminin de varlığının önemli olduğunu ve bu hastaların hibrit yöntemle tedavisinin önemli olduğunu düşünmekteyiz.

Anahtar sözcükler: Hibrit.

Şekil 1. Enfekte greftin distali.

Turk Gogus Kalp Dama
2022;30(Suppl 1):S313-S430

Periferik Arter Hastalıkları ve Cerrahisi/Perkütan Girişimler

[EP-193]

Recurrent multipl arterial thrombosis during COVID-19

Ozan Onur Balkanay, Berk Arapi, Çiğdem Tel Üstünışık, Farida Zahirova, İlknur Şahin, Abdulgani Orhun Yenigün, Muhammed Ferhat Karataş, Deniz Göksedef, Suat Nail Ömeroğlu, Gökhan İpek

İstanbul University-Cerrahpasa, Cerrahpasa Medical Faculty, Department of Cardiovascular Surgery, İstanbul, Türkiye

Background and Aim: COVID-19 is the predisposing factor for the development of venous and arterial thrombotic events due to a pronounced inflammatory response, platelet activation, endothelial dysfunction, and stasis. We report a case of symptomatic patient, who developed a threatening lower limb ischemia.

Methods: A 47-year-old male patient admitted to our hospital with complaints of fever, cough and weakness. He had typical COVID-19 viral pneumonia signs in CT images. On physical examination, bilateral lower extremity ADP/ATP pulses could not be palpated. After lower CT angiography, the patient was operated for thrombectomy. During postoperative follow-up under LMWH and iliomedin infusion treatment, ischemic findings were recurred. Patient was reoperated. However, thrombosis occurred again and again in the postoperative period. Surgical thrombectomy was performed four times. During these period, patient was consulted with rheumatology in terms of a secondary vasculitic event related to COVID-19. Steroid treatment was also initiated.

Results: The continuation of the current LMWH, ASA, clopidogrel and cilostazol treatments and discharge were deemed appropriate, since the patient did not have resting pain or claudication with mobilization. It was planned by rheumatology to reduce the steroid treatment and the patient was discharged. LMWH treatment, which was reduced to half dose six months later, was discontinued at the end of one year.

Conclusion: In this patient with recurrent multiple peripheral arterial thrombosis during COVID-19, the clinical recovery following multiple surgical thrombectomy shows that this surgery should not be ignored even in recurrent acute arterial thrombosis in COVID-19 regardless of need of total number of repeated surgical procedure.

Keywords: COVID-19 related thrombosis.

Koroner Arter Hastalıkları ve Cerrahisi

[EP-194]

Dikiş iğnesi yutulmasına bağlı özofagus perforasyonu ve akut mediastinit

Çağla Canbay Sarılar, Begüm Özüekren Kasapğlu, Mehdi Zengin, Hakkı Kürşat Çetin, Ahmet İbrahim Balkaya, Ülkü Ziyaoğlu, Kanan Gurbanov, Tolga Demir, İsmail Koramaz

Şişli Hamidiye Etfal Kalp ve Damar Cerrahisi Kliniği, İstanbul, Türkiye

Giriş ve Amaç: Yabancı metalik cisimlere mediastende rastlanması nadir görülür ve mediastendeki organlara hayatı tehdit edici hasarlar verebilir. Yabancı cisim aspirasyonuna bağlı özofagus perforasyonu nadir görülür. Erken tanı koyup tedavi edilmezse ciddi morbidite ve mortaliteye neden olan mediastinit tablosu gelişebilir. Bu yabancı maddeleri tespit edip acil çıkarmak gerekir. Yabancı cisimler kalp veya büyük damarlar gibi önemli organlarla çevrili posterior mediastende kaldığında güvenli bir şekilde çıkarılması için doğru yaklaşımı belirlemek çok önemlidir. Akut mediastinit tablosu gelişen hastalarda en önemli sorun ve mortaliteyi artıran en ciddi sorun tanıdaki gecikmelerdir. Başlangıç aşamasındaki net olmayan klinik bulgular nedeni ile tanıda gecikmeler yaşanabilmektedir.

Yöntem: Bizim olgumuz 58 yaşında mesleği terzilik olan kadın hasta yaklaşık bir hafta önce dikiş iğnesi yuttuğu ifadesi ile acil servisimize başvurmuştur. Çekilen toraks bilgisayarlı tomografisinde mediastende dikiş iğnesi tespit edilmiş olup hastaya acil serviste hemodinamik instabilite nedeniyle yüksek doz inotropik destek başlanmıştır. Hasta ameliyata alınıp median sternotomi uygulanmıştır. Perikarda ulaşılıp perikardın safra mayi ile dolu olduğu görülmüştür. İnferior duvara invaze dikiş iğnesi çıkarıldı. Hastada özofagus perforasyonu olması nedeniyle genel cerrahi birimi tarafından özofagusa ulaşılmaya çalışılırken kalbin ileri derecede frajil olduğu izlenmiştir.

Bulgular: İnferior vena kavadan kanamaya başlayan hastada kanama kontrol alınanamaması sonrası kardiyopulmoner baypasa girildi.

Tartışma ve Sonuç: Ancak kanamanın kontrol altına alınamaması ve her atılan dikişin asit pH nedeniyle dokuları tahrip etmiş olması nedeniyle hasta ex olmuştur.

Anahtar sözcükler: Mediastinit.

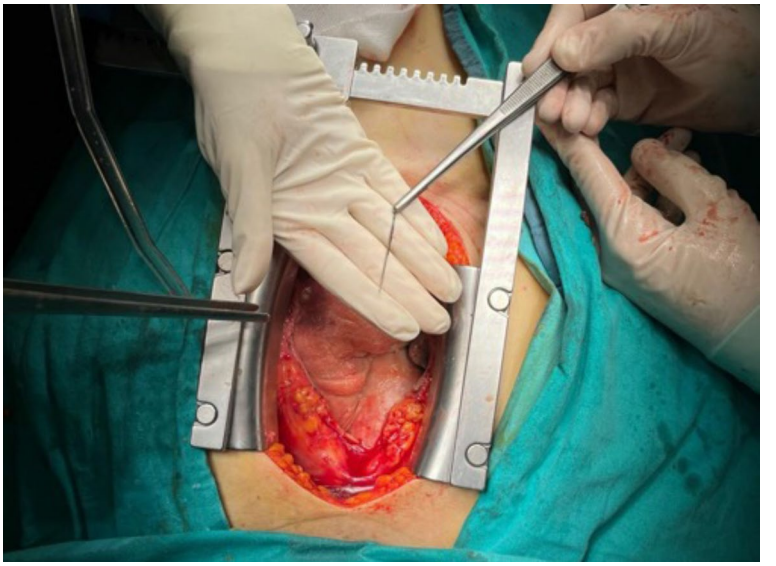

Şekil 1. Mediastenden çıkarılan dikiş iğnesi.

Turk Gogus Kalp Dama
2022;30(Suppl 1):S313-S430

Venöz ve Lenfatik Sistem Hastalıkları ve Cerrahisi/Endovenöz Girişimler

[EP-195]

Tarihi bir bitki ve tıbbi tedavideki yeni yeri; Isparta gülü (Rosa Damascena)

Ahmet Rıfkı Çora, Ersin Çelik

TC. SB. Isparta Şehir Hastanesi Kalp ve Damar Cerrahi Kliniği, Isparta, Türkiye

Giriş ve Amaç: Isparta gülü (Damask Rose) eskiden beri kozmetik alanında kullanılmış bir bitki olmakla birlikte son zamanlarda rutin medikal tedavilerde de ek tıbbi tedavi olarak kullanılmaya başlanmıştır. Bu amaçla genellikle bitkiden elde edilen gülyağı kullanılmaktadır. Çalışmamızda safenofemoral yetmezlik nedeniyle siyanoakrilat uygulaması yapılan hastalarda işlem sırasında uygulanan gülyağı inhalasyonunun analjezik etkisini araştırmak istedik

Yöntem: Mayıs 2022- Haziran 2022 tarihleri arasında polikliniğimize başvuran, bilateral safenofemoral yetmezlik saptanıp siyanoakrilat tedavisi planlanan 20 hasta çalışmamıza dahil edildi. Bir hafta arayla her iki safen vene siyanoakrilat tedavisi yapıldı. İlk uygulamada, uygulama süresince izotonik serum damlatılmış spanç inhale ettirilirken, aynı hastaların ikinci bacağına yapılan uygulama sırasında gülyağı damlatılmış spanç inhalasyonu yaptırıldı. Hastaların ağrı derecesini belirlemek için Visual Analog Skala (VAS) kullanıldı.

Bulgular: Yirmi hastanın üçü erkek (%15), geri kalanı kadındı (%85). Ortalama yaş 50,10±11,12 (5,5; 43,2-59,7) olarak tespit edildi. Hastaların safen ven çapları ve işlem süreleri arasında fark yoktu (p>0,05). Gülyağı inhale eden grupta VAS skoru belirgin düşük bulundu (p<0,001) (Tablo 1). 50.5 ortalama yaşa göre hastalar düşük ve ileri yaşlı olarak iki gruba ayrıldı ve ağrı skorları yaşa göre incelendi. Her iki grupta da gülyağı inhale edenlerin VAS skorları düşük bulundu (sırasıyla, p=0,016; p=0,036).

Tartışma ve Sonuç: Safenofemoral yetmezliklerde uygulanan lokal işlem olan siyanoakrilat tedavisinin en ağrılı kısmı ilacın enjeksiyonu aşamasıdır. Biz çalışmamızda, rutin analjezi uygulamasına ek olarak gülyağı inhale ettirilen hastaların işlem ağrılarında belirgin rahatlama tespit ettik. Sonuç olarak bulgularımız ışığında, Isparta gülünden elde edilen gülyağının siyanoakrilat uygulaması sırasında analjezik tedavilere ek olarak rutinde uygulanmasının hasta konforu açısından olumlu olacağını düşünmekteyiz

Anahtar sözcükler: Isparta gülü.

VAS Ağrı Skalası

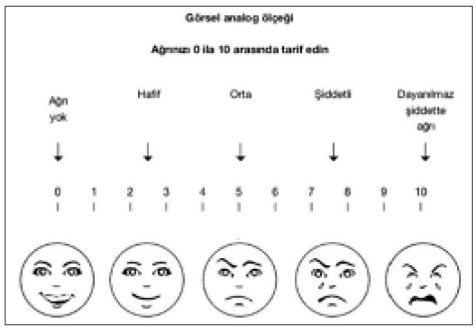

Isparta Gülü

Tablo 1. Ölçüm yapılan alt ekstremitelerin karşılaştırmaları.

		Sağ taraf-Gülyağı (-)	Sol taraf-Gülyağı (+)	
Ölçümler	***Birim***	**Ortalama±SS**		***p***
Yaş	*yıl*	50,10±11,12	50,84±10,90	*0,835*
Safen çapı	*mm*	6,87±1,30	6,90±1,19	*0,919*
Safen reflü süresi	*dk*	2,85±0,94	3,07±1,13	*0,348*
İşlem süresi	*dk*	15,00±3,30	15,10±1,61	*0,894*
VAS skoru	*puan*	6,80±1,76	4,40±1,66	*<0,001**

**: Wilcoxon testine göre 0,05 düzeyinde anlamlı*

Gül Yağı

Tablo 2. Cinsiyet ve yaş gruplarına göre VAS skorları.

	Gülyağı (-)	Gülyağı (+)	
Cinsiyet	**Ortalama±SS**	**Ortalama±SS**	***p***
Erkek VAS skoru	5,33±2,30	5,26±2,58	*0,998*
Kadın VAS skoru	7,05±1,59	4,23±1,56	*<0,001**
Yaş grup	**Gülyağı (-)**	**Gülyağı (+)**	***p***
≤50 yaş VAS skoru	6,80±1,93	4,40±1,26	*0,005**
>50 yaş VAS skoru	6,80±1,68	4,40±2,06	*0,013**

**: Wilcoxon testine göre 0,05 düzeyinde anlamlı*

Tablo 3. VAS skoru ile ölçümler arasındaki ilişkiler.

Sağ		**Safen çapı**	**Safen reflü süresi**	**İşlem süresi**
VAS Gülyağı (-)	r	-0,240	0,008	0,309
	p	*0,308*	*0,972*	*0,184*
Safen çapı	r		0,640**	-0,729**
	p		*0,002*	*<0,001*
Safen reflü süresi	r			-0,669**
	p			*0,001*
Sol		**İşlem süresi**	**Safen reflü süresi**	**Safen çapı**
VAS Gülyağı (+)	r	0,037	0,025	0,160
	p	*0,878*	*0,917*	*0,501*
İşlem süresi	r		0,182	-0,143
	p		*0,443*	*0,347*
Safen reflü süresi	r			0,542*
	r			*0,014*

***: Spearman's Rho korelasyon analizine göre 0,001 düzeyinde anlamlı*

**: Spearman's Rho korelasyon analizine göre 0,05 düzeyinde anlamlı*