

## TRAKEA ADENOİD KİSTİK KARSİNOMU OLGUSU

### CASE REPORT OF A TRACHEAL ADENOID CYSTIC CARCINOMA

Dr. Mustafa YÜKSEL, Dr. Sina ERCAN, Dr. Serdar AKGÜN, Dr. Hasan F. BATIREL, Dr. Bedrettin YILDIZELİ

Marmara Üniversitesi Tıp Fakültesi, Göğüs Cerrahisi Anabilim Dalı, İSTANBUL

Adres: Prof. Dr. Mustafa YÜKSEL, PK 97, 81020 Acıbadem / İSTANBUL

#### Özet

Göğüs cerrahlarının yakın zamanlara kadar çekinerek müdahale ettiği trakeanın cerrahi gerektiren patolojileri oldukça düşük bir insidansa sahiptir. Diğer taraftan oluştuğlarında, yol açtıkları şiddetli nefes darlığı şikayetleri nedeni ile acil tedavi gerektirirler. Trakeanın en sık primer tümörü olan adenoid kistik karsinom, ilk sırada bulunmama ile birlikte, yine de hava yolu tıkanmasının başta gelen nedenlerindedir. Oldukça uzun bir bölünme hızına sahip olan bu tümörlerde cerrahi ve radyoterapi kombinasyonu yüz güldürücü sonuçlar vermektedir. Bu yazıda da distal trakeada yerleşmiş ve tama yakın havayolu tıkanmasına neden olan bir adenoid kistik karsinom olgusunun cerrahi tedavisi sunulmaktadır.

**Anahtar Sözcükler:** Trakea, adenoid kistik karsinom, havayolu obstrüksiyonu

#### Summary

The trachea is one of the latest organs that thoracic surgeons dealt with and its surgical pathologies present a considerably low incidence. On the other hand, once occurred, they necessitate an urgent treatment in order to relieve the severe airway obstruction that they cause. Although the primary tracheal tumors, especially the adenoid cystic carcinoma, are not the most common cause of airway obstruction, still they are counted as one of the major ones. As adenoid cystic carcinoma of trachea have a very long doubling time, the combination of surgery and radiotherapy gives remarkably good prognostic results. This is a case report of a patient with an adenoid cystic carcinoma in distal trachea, which causes a near total obstruction.

**Keywords:** Trachea, adenoid cystic carcinoma, airway obstruction

#### Giriş

Göğüs cerrahlarının 60'lı yılların başlarında başarı ile uygulamaya başladıkları trakea ameliyatları, o güne kadar korku ile yaklaşılan ve gerçekleştirilmesi pek mümkün görülmemiş olgulardı. Bu konunun popülerite kazanmasında en büyük pay sahiplerinden birisi olan Hermes Con Grillo ilk kez bir hastasını, karına bölgesine yerleşmiş bir adenoid kistik

karsinoma (cylindroma) bağlı olarak gelişen akut solunum sıkıntısı nedeniyle acil olarak opere etmek zorunda kaldığında tarih 26 Kasım 1962 idi.

Daha sonraları Dr.Grillo'yu, bu alandaki çalışmaları ile Dr. Joel, D. Cooper (St.Louis), Dr.F. Griffith Pearson (Toronto), Mikhail I. Perelman (Moskova) ve Henri Eschapaspe (Toulouse, Fransa) gibi daha sonraları yayınladıkları seriler ve geliştirdikleri cerrahi yöntemlerle isimlerinden sıkça söz ettirecek olan cerrahlar takip ettiler.

#### TRAKEANIN CERRAHİ GEREKTİREN PATOLOJİLERİ

Özellikle 70'li yılların başlarında resusitasyon ve yoğun bakım hizmetlerinin yaygınlaşması ile doğru orantılı olarak entübasyon, trakeostomi ve daha sonraları da mekanik ventilasyon, solunum sisteminin sık kullanılan invazif girişimleri haline gelmiştir. Bu ileri yaşam destek teknikleri o güne kadar bir şey yapılamayan birçok hastanın hayatını kurtarmakla birlikte bazı yeni problemleri de beraberlerinde getirmişlerdir. Bunların başında trakeostomi kanüllerinin ve yüksek cuff-basınçlı entübasyon tüplerinin yol açtığı trakea darlıkları gelmektedir. Grillo ve arkadaşları 503 olguluk serilerinde cerrahi tedavi sonrası %87.5 iyi, %6.2 tatminkar sonuç bildirmişlerdir[1]. Couraud ve arkadaşları da 217 olguluk tümöral olmayan trakea darlığı serilerinde 208 (%96) başarılı müdahale, 7 exitus ve 2 başarısızlık bildirmişlerdir[2]. Postintübasyon striktürleri kadar sık karşılaşmamakla birlikte trakeanın tümöral oluşumları da cerrahi endikasyonları arasında önemli yer tutmaktadır. Yine Grillo ve arkadaşları, 26 yıllık bir süre içinde değerlendirdikleri 198 tümör olgusundan 147'sini (%74) rezektabl bulup bunların 132'sinde (%66) uç uca anastomoz yapabilmişler, diğerlerinde ise daha kapsamlı cerrahiler uygulamak zorunda kalmışlardır[3].

Diğer taraftan primer trakea tümörlerinin dağılımına baktığımızda, yine Grillo'nun serisinde adenoid kistik karsinomlar %40 ile başta gelirken onları %36 ile skuamöz hücreli karsinomların takip ettiği görülmektedir[3]. Trakeanın malign tümörleri arasında adenokarsinom, küçük hücreli karsinom, melanom, kondrosarkom, v.b. tümörler de sayılabilir[3]. Trakeaya direk invazyon gösteren iyi diferansiye tiroid karsinomları da yine cerrahi endikasyonlar arasındadır[4].

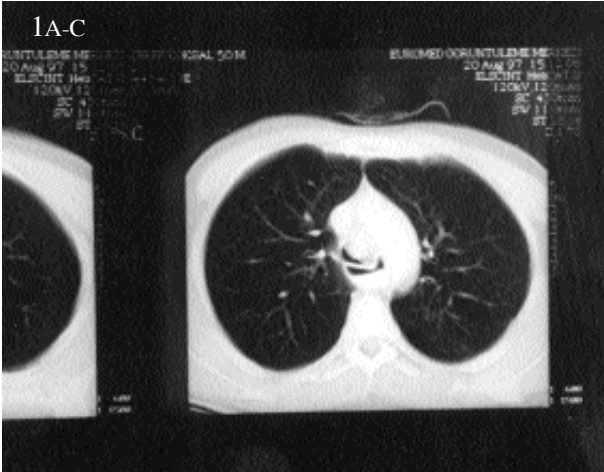
Adenoid kistik karsinomlar uzun bölünme zamanları ve tam rezeksiyon sonrası düşük nüks oranları ile orta maligniteli tümörler olarak sınıflandırılmaktadır[5]. Homojen bir yaş dağılımı gösteren bu tümörlerin, komşuluklarındaki lenf bezleri, özofagus ve tiroid bezini infiltre edebilmekle birlikte genellikle etraf dokuları iten fakat yayılım göstermeyen bir seyirleri vardır[5]. Diğer taraftan sınırlarının belirsizliği, submukozal ve perinöral yayılımları dikkat çeken

özelliklerindedir. Bu tümörlerin diğer bir önemli özelliği de yetersiz rezeksiyona bağlı yıllar sonra bile gözlenebilen lokal nükslerdir. Bu nedenle tüm vakalarda 45-65 Gy'lik bir postoperatif radyoterapi önerilmektedir[5].

Bugünün teknik bilgi ve imkanlarıyla 6-7 cm'ye varan trakea segmentleri başarıyla rezeke edilip primer onarım yapılabilmektedir. Bu da yetişkin trakeasının %50'sini oluşturmaktadır. Daha uzun rezeksiyon gerektiren durumlarda ise trakeanın replasmanına yönelik çok sayıda çalışma ve bir iki vakalık denemeler mevcuttur. Kullanılan organlar arasında kıkırdak, vaskülarize fasya, özofagus, vasküler pediküllü jejunum ve liyofilize pulmoner arter homogrefti sayılabilir[6]. Ayrıca trakeanın yapay kompozit greft materyalleri ile replasmanına yönelik de bir çok çalışma mevcuttur[7].

### Olgu Sunumu

Son iki aydır ortaya çıkan ve giderek artan, eforla ilişkisi olmayan nefes darlığı yakınması ile memleketinde bir sağlık kuruluşuna başvuran elli yaşındaki erkek hasta iki ay süreyle astım tedavisi görmüş. Bu dönemde uygulanan tedaviden hiçbir yarar görmeyen, aksine şikayetleri ilerleyen hastaya bilgisayarlı göğüs tomografisi çekilmiş. Pretrakeal retrokaval yerleşimli bir lenf bezi rapor edilmiş. Hasta daha sonra ileri tetkik amacıyla İstanbul'a gelmiş. Burada aynı şikayetlerle başvurduğu bir merkezde 20.8.1997 tarihinde çekilen ikinci bilgisayarlı göğüs tomografisinde karınaya yakın trakea sol anterolateral duvarından kaynaklanan lümen ve paratrakeal alana uzanım gösteren 3.5x2x2 cm boyutlarında, lümen daralmaya neden olan kitlesel lezyon tespit edilmiş (Şekil 1A-C). Hastanın 21.8.1997 tarihinde aynı merkezde yapılan fiberoptik



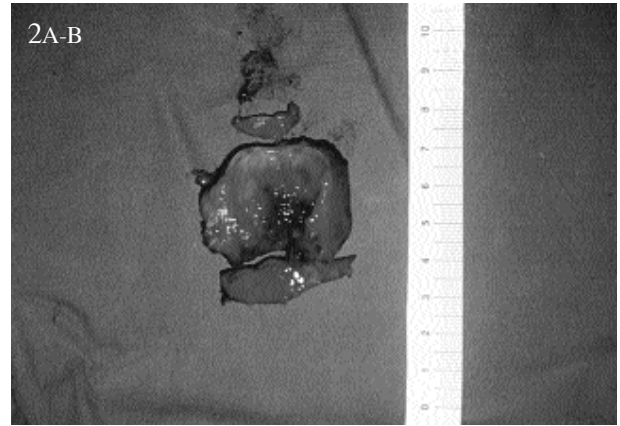
bronkoscopisinde tomografi ile lokalize edilen lezyon tespit edilerek punch biyopsi yapılmış. Alınan materyalin yapılan patolojik incelemesi sonucunda trakeanın adenoid kistik karsinomu ile uyumlu olduğu bildirilmiştir. Bunun üzerine 370390 protokol No'lu Ş.K. Kliniği'ne başvurdu ve yatırılarak ileri tetkiklerine başlandı.

Hastanın laboratuvar tetkikleri normal sınırlarda idi. Oda havasında yapılan kangazı analizinde PH 7.41, PO<sub>2</sub> 70 mmHg, PCO<sub>2</sub> 38.2 mmHg, HCO<sub>3</sub><sup>-</sup> 24.1 ve saturasyon %94 olarak bulundu.

Sleeve trakea rezeksiyonu ve rekonstrüksiyonu planlanan hasta, lezyon sınırlarının daha iyi ortaya konulabilmesi amacı ile aksiyel ve sagittal bilgisayarlı tomografi kesitleri alınmak sureti ile cerrahiye hazırlandı.

### CERRAHİ TEKNİK

5.9.1997 tarihinde operasyona alınan hastaya sağ torakotomi yapılarak 4. interkostal aralıktan toraksa girildi. Parietal plevra açılarak trakea ortaya konuldu. Trakea beslenmesi korunarak tümörün olduğu bölgeden askıya alındı. Entübasyon tüpünün anesteziistlerce geri çekilmesini takiben trakea tümörün hemen distalinden kesildi. Hasta bundan sonra, anastomoz işlemi tamamlanana kadar steril entübasyon tüpü ve anestezi seti yardımı ile cerrahi sahadan entübe edilerek havalandırıldı. Bu işlem yapılırken ağırlıklı olarak sol akciğer havalandırılmakla birlikte zaman zaman sağ akciğer de havalandırılarak hem şant oluşumu engellenmiş hem de sol akciğerin "dependent" akciğer olmasına bağlı olarak düşen oksijen saturasyonu normal sınırlarda tutulmuş oldu. Daha sonra trakea, tümörün proksimalinden de kesilerek tümör eksize edildi. Her iki uçtan gönderilen frozen sonuçları tümör pozitif olarak bildirildi. Bunun üzerine güdüklü tekrar rezeke edildi ve ikinci kez gönderilen parçalar tümör negatif olarak rapor edildi. Toplam 5 cm'lik bir adenoid kistik karsinomlu trakea segmenti rezeke edildi (Şekil 2A-B).



Daha sonra proksimal ve distal trakeanın uç uca getirilmesinde zorlanması üzerine perikard, inferior pulmoner ven'in altından hilal şeklinde kesilerek hiler serbestleştirme yapıldı. Ancak bundan sonra alt ve üst uçların lateralinde anastomoz hattının gerisine konulan toplam dört adet 2/0 vicryl askı dikişleri yardımı ile uçlar birleştirilebildi. Bunu takiben 4'er mm aralıklarla konulan 4/0 vicryl separe dikişler yardımı ile anastomoz yapıldı. Anastomoz dikişleri konulurken hasta aralıklarla solutulmaya devam edildi. Bütün dikişler konulup her birisi sırasıyla cerrahi sahadan etrafına klemplerle tutturulduktan sonra önce lateral askı dikişleri bağlandı. Daha sonra anteriordan başlanarak bütün dikişler düğümleri dışarıda kalacak şekilde bağlanarak anastomoz tamamlandı. Anastomoz hattı parietal plevra yaprağı ile pleuralize edilip komşu yapılardan izole edildi. Böylelikle hem anastomoz hattının daha hızlı iyileşmesi sağlanmış, hem de sütür hattının komşu vasküler yapıları erode etmesi önlenmiş oldu. Daha sonra kanama ve kaçak kontrolünü takiben toraks insizyonu anatomisine uygun olarak kapatıldı. Operasyon bitiminde hasta uyandırılmadan önce boyunun hiperkstensiyonunu önlemek amacı ile çenesi sternum üzerine kalın bir sütür yardımı ile tespit edildi. Hasta nefes darlığı olmaksızın ameliyathanede ekstübe edilerek yoğun bakım ünitesine alındı.

Postoperatif dönemde hiçbir sorunu olmayan hastanın 8. günde çene dikişi alındı ve 10. günde de taburcu edildi. Birinci ay sonunda yapılan kontrol bronkoscopisinde lümen açıklığı tam olarak bulundu. Hastaya operasyondan 1.5 ay sonra 4500 Rad radyoterapi verildi. Postoperatif 6. ayında çekilen kontrol

tomografisinde lümen açık ve nüks yoktu.

### Tartışma

Primer trakea tümörleri arasında ilk iki sırayı adenoid kistik karsinom ve skuamöz hücreli karsinom almaktadırlar[3]. Her iki malignitenin de radyoterapiye iyi cevap verdiği bilinmektedir. Cerrahi ve radyoterapi kombinasyonunun sürviyi, skuamöz hücreli karsinomda üç kat, adenoid kistik karsinomda ise en az üç kat artırdığı gösterilmiştir[5]. Diğer taraftan adenoid kistik karsinomlarda erken dönemde iyi cevap alınmasına karşın 3-5 yıl içerisinde gözlenen lokal nüksler nedeniyle tek başına radyoterapi tercih edilen bir tedavi yöntemi değildir. Bu nedenle hastanın cerrahi tedavisine karar verilmiştir.

Grillo ve arkadaşları 1964 yılında kadavralarda yaptıkları çalışmalarında ortalama 11.8 (10-13) cm'lik insan trakeasının yine ortalama 6.4 (5.7-10.0) cm'lik bölümünün herhangi bir protez kullanılmaksızın güvenle rezeke edilebileceğini göstermişlerdir[8]. Diğer taraftan geliştirilen cerrahi teknikler sayesinde vokal kordlardan başlayıp lobar bronşlara kadar uzanan trakeobronşiyal ağacın herhangi bir bölgesinde rezeksiyon ve rekonstrüksiyon yapmak mümkün hale gelmiştir[1,2].

Trakea rezeksiyonlarında göğüs cerrahları en büyük problemi patolojik segmentin rezeksiyonunu takiben proksimal ve distal uçları birleştirmede yaşarlar. Bu safhada en kritik nokta anastomoz hattının tansiyondan uzak ve beslenmesinin bozulmamış olmasıdır. Ancak bu taktirde sağlıklı bir iyileşme beklenebilir[9]. Bu amaçla süprahiyoid, larengeal (tirohiyoid) kasların, pulmoner ligamanın kesilmesi ve perikardiyumun kesilerek hilumun serbestleştirilmesi uygulanan yöntemler arasındadır[5]. Distal trakea lezyonlarında ise boyun bölgesinde yapılan ilk iki serbestleştirme yöntemi pek yararlı olmazken pulmoner ligamentin kesilmesi ve perikardın inferior pulmoner venin altından hilal şeklinde kesilmesiyle gerçekleştirilen hilus serbestleştirilmesi yaklaşık 3 cm'lik bir mesafe kazandırmaktadır. Biz de karınaya yakın yerleşimli vakamızda hilus serbestleştirilmesi tekniğini kullandık.

Sonuç olarak hava yolu tıkanıklığına yol açan tümöral kitlelerde gerekli preoperatif tetkikler tamamlandıktan sonra rezeksiyona uygun bulunan tüm vakalarda, iyi prognoz da gözönünde bulundurularak, hastaya operasyon şansı tanınmalıdır.

### Kaynaklar

1. Grillo H.C, Donahue D.M, Mathisen D.J, et al: Postintubation tracheal stenosis. J Thorac Cardiovasc Surg 1995;109: 486-93.
2. Couraud L, Jougon J.B, Velly J.F: Surgical treatment of nontumoral stenoses of the upper airway. Ann Thorac Surg 1995; 60: 250-60.
3. Grillo H.C, Mathisen D.J: Primary tracheal tumors: Treatment and results. Ann Thorac Surg 1990; 49: 69-77.
4. Nishida T, Nakao K, Hamaji M: Differentiated thyroid carcinoma with airway invasion: Indication for tracheal resection based on the extent of cancer invasion. J Thorac Cardiovasc Surg 1997; 114: 84-92.
5. Mathisen D.J, Tracheal tumors. Faber L.P, Mathisen D.J: Chest Surgery Clinics of North America: The trachea 1996; 6: 875-98
6. Browdie D. V, Bernstein R. V, Johnson R: Materials for

tracheoplasty: Which work? Which are best?. J Thorac Cardiovasc Surg 1997; 113: 810.

7. Pinera J. G, Martinez A. P, Macian A. M, et al: An experimental model for the prevention of postanastomotic tracheal stenosis. J Thorac Cardiovasc Surg 1997; 114: 76 - 83.
8. Grillo H.C, Dignan E.F, Miura T: Extensive resection and reconstruction of mediastinal trachea without prosthesis or graft: An anatomical study in man. J Thorac Cardiovasc Surg 1964; 48: 741-9.
9. Maeda M, Grillo H.C: Effect of tension on tracheal growth after resection and anastomosis in puppies. J of Thorac Cardiovasc Surg 1973; 65: 658-68.