

TİMİK KİSTLER: 5 OLGUNUN GÖZDEN GEÇİRİLMESİ

THYMIC CYSTS: A REVIEW OF 5 CASES

*Dr. Akın KUZUCU, *Dr. Şerife Tuba LİMAN, *Dr. Abdullah İrfan TAŞTEPE, *Dr. İsmail LEVENDOĞLU, *Dr. Güven ÇETİN

(*) İnönü Üniversitesi, Turgut Özal Tıp Merkezi, Göğüs Kalp Damar Cerrahisi Anabilim Dalı, MALATYA

(**) Atatürk Göğüs Hastalıkları, Göğüs Cerrahisi Eğitim ve Araştırma Hastanesi, Göğüs Cerrahisi Kliniği, ANKARA

Adres: Dr. Şerife Tuba LİMAN, Başçavuş sokak 74/14, Küçüksat / ANKARA
e-mail: tubaliman@hotmail.com

Özet

Amaç:

Mediastenin benign lezyonları arasında çok nadir görülen timik kistlerle ilgili 5 olgudan oluşan tecrübelerimizi sunmak istedik.

Materyal ve Metot:

Tüm hastalarımız erkekti ve yaşları 22-38 yaş arasında değişiyordu. Üç hasta semptomatikti. Bir hastada kistik lezyon multiloküle idi. Bir hastada solid kitleyle beraber kistik lezyon saptandı.

Bulgular:

İki hastaya median sternotomi, 1 hastaya sağ torakotomi ve diğer hastalara sol torakotomi uygulandı. Kistik lezyon tümünde total olarak eksize edildi. Herhangi bir komplikasyon gelişmedi ve rekürrens saptanmadı.

Tartışma:

Oldukça nadir görülen timik kistler benign lezyonlardır. İzleme almak ve cerrahi dışı diğer tedaviler denenmiş olmasına rağmen tanıdaki ve potansiyel malign lezyonlardan ayırımındaki problemlerden dolayı cerrahi tedavi gerekli olmaktadır.

Anahtar Kelimeler: Timik kist, cerrahi

Summary

Purpose:

We present our 5-case-experience about thymic cysts which are seen rarely.

Material and Method: All of our patients were male, ranging in age from 22 to 38 years. Three patients had symptoms. In one case cyst was multiloculated. In another case mediastinal cystic lesion and solid mass were detected.

Results:

All cysts were completely excised via median sternotomy in 2 patients, right thoracotomy in one patient, left thoracotomy in 2 patients. There was no complication and recurrences.

Conclusion:

Thymic cysts are benign lesions and they are seen very rarely. Although observation and other treatment strategies except surgery can be performed, surgery is needed when the lesion's nature is uncertain and differential diagnosis can not be performed.

Keywords: Thymic cysts, surgery

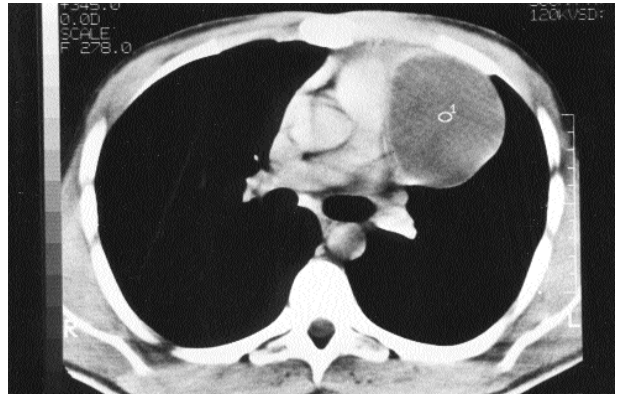
Giriş

Timik kistler mediasteninin benign lezyonları arasında nadir görülen patolojilerdir. Çoğu asemptomatikdir. Malign mediastinal tümörler gibi bulgu verebilirler. Bu çalışmada timik kistlerle ilgili 5 olguluk deneyimimizi literatürlerle tartışarak sunmayı amaçladık. Kistik timomalar ve diğer timik tümörler bu çalışma dışında bırakılmıştır.

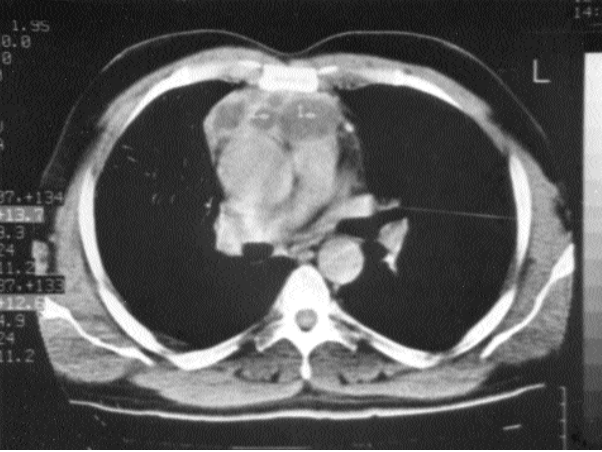
Materyal ve Metot

Tüm hastalarımız erkekti ve yaşları 22 ile 38 arasında değişiyordu. Üç hasta semptomatikti ve semptomlar göğüs ağrısı ve öksürüktü. Tüm hastaların fizik muayenelerinde anormal bulgu saptanmadı ve tüm laboratuvar tetkikleri normal sınırlar içindeydi. Hastalara lezyonu değerlendirmek için akciğer grafisi ve torax CT çekirildi. Akciğer grafilerinde parakardiyak ya da hiler kitle saptandı. Torax CT incelemesinde ise anterior mediastinal yerleşimli, iyi sınırlı kitle saptandı (Resim 1). Bir olguda CT inceleme de anterior mediasten de multiloküle, heterojen kitle görünümü mevcuttu (Resim 2). Bir hastada ise lenfomatöz kitle ile beraber mediastinal kistik lezyon saptanmıştı.

Kistlerden 3'ü predominant olarak sol taraf yerleşimli, diğerleri sağ taraf yerleşimli idi. Kistler 6x3x2 cm'den 15x9x7 cm çapa kadar değişen boyutlarda idi. Tüm timik kistli hastalarımıza cerrahi tedavi uygulanmıştır. Kistlerden 2'si median sternotomi ile, 1'i sağ torakotomi ile ve diğer 2'si sol torakotomi ile komplikasyonsuz eksize edildi.



Resim 1: Anterior mediastinal yerleşimli iyi sınırlı uniloküle lezyon.



Resim 2: Anterior mediasten yerleşimli multiloküle kistik kitle.

Bulgular

Mediastinal kistik lezyon ve lenfomatöz kitlenin beraber olduğu olguda önce anterior mediastinotomi ile biyopsi alınmış, daha sonra sonucun Hassal korpüskülleri gösteren kalsifik fokuslar içeren benign timik doku ve atipik blastik hücreler içeren lenfoid hiperplazi olarak gelmesi üzerine median sternotomi yapılmış ve 6x3x2 cm'lik kistik, 8x6x4 cm'lik ve 4x3x2 cm'lik solid tümör eksize edilmiştir. Histolojik olarak kistik lezyon benign timik kist olarak, solid kitle ise zayıf diferansiyasyon gösteren diffüz lenfositik lenfoma olarak tanı almıştır.

Diğer hastalarda kistik lezyonun patolojik incelemesinde kist duvarında timik elementler görülmüş ve içerisinde kolesterol kleftleri olan mukoid veya hemorajik sıvı saptanmıştır. Bir kistin multiloküle olduğu görülmüştür. Bu lezyonun patolojik incelemesinde kitlenin lenfoid agregatlar bulunduran Hassal korpüskülleri içerdiği ve inflamatuvar fibroadipöz doku ile çevrelediği görülmüştür.

Hiçbir olguda malignansi lehine bulgu saptanmamıştır ve rekürrens gözlenmemiştir.

Tartışma

Timik kistler nadir görülen patolojilerdir. On yıllık period içerisinde Atatürk Göğüs Hastalıkları ve Göğüs Cerrahisi Eğitim ve Araştırma Hastanesi'nde mediastinal kitlesi olan 246 hasta tedavi edilmiştir. Bu hastalardan 50'inde (%20) mediastinal kist, 5'inde (%2) timik kist saptanmıştır. Mediastinal kistler içerisinde timik kistlerin oranının %10 olduğu görülmektedir.

Timik kistler genellikle asemptomatiktir ve rutin akciğer grafilerinde saptanırlar. Hastalarda dispne, disfaji, ses kısıklığı, öksürük, ateş, kilo kaybı, göğüs ağrısı ve Horner sendromu görülebilir [1-7]. Hastalarımızın 3'ünde göğüs ağrısı ve öksürük gözlemlendi, diğer hastalarımız semptomsuzdu.

Klinik olarak, timik kistler gerçek timik kistler ve neoplastik kistler olmak üzere 2'e ayrılır. Enfeksiyöz kistler sadece klinik öneme sahiptir. Gerçek timik kistler neoplasmlardan sekonder kistik dejenerasyonla ayrılırlar [6]. Gerçek timik kistler konjenital veya kazanılmış olabilir. Morfolojik olarak bu kistler uniloküle veya multiloküle olabilir. Konjenital timik kistler persiste timofarengeal kanaldan gelişirler [8]. Konjenital kistlerin çoğu uniloküledir. Kazanılmış timik kistler bezde-

ki istenmeyen değişikliklerin sonucu olarak gelişirler. Bu timik parankimdeki inflamatuvar değişikliklere bağlıdır ve bu değişiklikler non-spesifik veya idiyopatik olabilir [1]. Timik kistler Hodgkin Hastalığı nedeniyle radyoterapi veya kemoterapi alan hastalarda, torasik operasyon geçiren hastalarda ve AIDS'li hastalarda rapor edilmiştir [2,9-15]. Bu kistler Hodgkin hastalığı tedavisine bağlı olarak veya lenfomatöz dokuyla timik infiltrasyon nedeniyle gelişmiş olabilir. Vakalarımızdan 1'i ilginç olarak NonHodgkin Hastalığı da olan bir hasta idi; ancak patolojik incelemede kist duvarında malign komponente rastlanmadı. Hiçbir hastamızda operasyon, radyoterapi veya AIDS hikayesi yoktu.

Timik kistlerin tanısı ve tedavisi tartışmalıdır. Radyografiler, USG ve CT tanıda yardımcıdır, fakat benign timik kistler ve diğer potansiyel malign lezyonlardan ayrımı bu şekilde sağlamaz. Perkütan iğne biyopsisi ve insizyonel biyopsi sonuç vermez. Kist duvarına yapışık küçük mural nodüller şeklinde timoma veya bazoloid karsinoma içeren timik kistler bildirilmiştir. Yazarlar böyle durumlarda benign timik kist zannedilerek bu lezyonların gözden kaçabileceğini belirtmişlerdir [1]. Ayrıca timik kist içerisinde gelişen timik karsinoma bildirilmiştir [16-18]. Ek olarak timomaların %40'ında kistik değişiklikler olduğu yayınlanmıştır [19]. Bu nedenlerle çoğu yazar tanı ve tedavi için mediastinal eksplorasyonu önermektedirler.

Malignansi gelişme olasılığı haricinde timik kistler pnömotoraks, disfaji, vokal kord paralizisi veya Horner Sendromu gibi bazı semptom ve komplikasyonlara yol açabilir [2-3,5,7].

Radyolojik olarak asemptomatik lezyon gerçek timik kist olarak kabul edildi ise, hasta takibe alınabilir veya etanol ile skleroz uygulaması yaşlı hastalarda denenebilir [20]. Kistik timik tümörler ekarte edilememişse, lezyonun natürü belli değilse ve semptom veriyorsa, biz cerrahi eksplorasyonu ve eksizyonu öneriyoruz. Bu şekilde hem kesin tanı konulmuş hem de tedavi sağlanmış olur.

Suster ve Rosai'in multiloküle timik kist eksizyonlarından sonra rekürrens bildirmişlerdir. Uniloküle timik kistlerde ise cerrahiyle kür sağlanmış olur [1]. Serimizde izlenen hastalarımızda rekürrens saptamadık.

Sonuç olarak, timik kistler düşükte olsa taşıdıkları malinite potansiyeli, preoperatif diğer kistik lezyonlardan ayırım yapılamaması ve sebep olacakları komplikasyonlar nedeniyle cerrahiye aday lezyonlardır. Cerrahi eksizyon hem kesin tanı hem de küratif tedavi imkanı sağlar.

Kaynaklar

1. Suster S, Rosai J: Multilokular thymic cyst: An acquired reactive process. Study of 18 cases. *Am J Surg Pathol* 1991;15:388-98.
2. Graeber GM, Thompson LD, Cohen DJ, et al: Cystic lesions of the thymus. *J Thorac Cardiovasc Surg* 1984;87:295-300.
3. Van Klaveren RJ, Festen J, Lacquet LK, et al: Asymptomatic cyst in the middle mediastinum. (letter to the Editor) *J Thorac Cardiovasc Surg* 1994; 107:1169-71.
4. Davis JW, Florendo FT: Symptomatic mediastinal thymic cysts. *Ann Thorac Surg*. 1988;46:693-4.
5. Fraile G, Roriguez-Garcia JL, Monroy C, et al: Thymic cyst presenting as Horner's Syndrome. *Chest* 1992;101:1170-1.
6. Sirivella S, Gielchinsky I, Parsonnet V: Mediastinal thymic cysts: A report of Three cases. *J Thorac Cardiovasc Surg* 1995;110:1771-2

7. Heijden E, Elshout FJJ, Bruijin PJ, et al: Spontaneous bilateral pneumothorax in a patient with mediastinal enlargement. *Chest* 1993;104:1563-4.
8. Fahmy S: Cervical thymic cysts: their pathogenesis and relationship to branchial cysts. *J Laryngol Otol* 1974;88:47-60.
9. El-Sharkawi AMM: Management of residual thymic cysts in patients treated for mediastinal Hodgkin's disease. *Thorax* 1995;50:1118-9.
10. Kontny HU, Sleasman JW, Kingma DW, et al: Multilocular thymic cysts in children with human immunodeficiency virus infection: Clinical and pathologic aspects. *J Pediatr* 1997;131:264-70.
11. Jaramillo D, Perez-Atayde A, Griscom NT: Apparent association between thymic cysts and prior thoracotomy. *Radiology* 1989;172:207-9.
12. Cuasay RS, Fernandez J, Spagna P, et al: Mediastinal thymic cyst after open heart surgery. *Chest* 1976;70:296-8.
13. Scully RE, Mark EJ, McNeeley BU: Case records of the Massachusetts General Hospital. Weekly clinicopathologic exercises. Case 47-1982. Persistence of a mediastinal mass after chemotherapy for Hodgkin's disease. *N Eng J Med* 1982;307:1391-7.
14. Baron RL, Sagel SS, Baglan RJ: Thymic cysts following radiation therapy for Hodgkin's disease. *Radiology* 1981;141:593-7.
15. Veeze Kuijpers B, Van Andel JG, Stiegelis WF, et al: Case report: benign thymic cyst following mantle radiotherapy for Hodgkin disease. *Clin Radiol* 1987;38:289-90.
16. Leong ASY, Brown JH: Malignant transformation in a thymic cyst. *Am J Surg Pathol* 1984;8:471-5.
17. Yamashita S, Yamakazi H, Yokota T, et al: Thymic carcinoma which developed in a thymic cyst. *Internal Med* 1996;35:218.
18. Babu MK, Nirmala V: Thymic carcinoma with glandular differentiation arising in a congenital thymic cyst. *J Surg Oncol* 1994;57:277-9.
19. Suster S, Rosai J: Cystic thymomas. A clinicopathologic study of ten cases. *Cancer* 1992;69:92-7.
20. Hirano Y, Shimada T, Kinoshita Y, et al: Ethanol sclerosis: one of the best treatments for thymic cyst in elderly patients? *Internal Med* 1997;36:716-9.