

Mikrovasküler klemp ile sıçan aortu oklüzyonunun vasküler endotel hasarı oluşturma etkisinin incelenmesi: Deneysel çalışma

The investigation of the effect of endothelial damage of rat aorta occlusion with microvascular clamp: an experimental study

Arif Gücü,¹ İlkin Çavuşoğlu,² Önder Bozkurt,¹ Gündüz Yümün,¹ Derih Ay,¹
Faruk Toktaş,¹ Faruk Küçükıldız,³ Tamer Türk¹

¹Bursa Yüksek İhtisas Eğitim ve Araştırma Hastanesi, Kalp ve Damar Cerrahisi Kliniği, Bursa, Türkiye;

²Uludağ Üniversitesi Tıp Fakültesi, Histoloji ve Embriyoloji Anabilim Dalı, Bursa, Türkiye;

³Uludağ Üniversitesi Tıp Fakültesi, Deney Hayvanları Yetiştirme, Uygulama ve Araştırma Merkezi, Bursa, Türkiye

Amaç: Bu çalışmada atravmatik mikrovasküler damar klemp ile sıçan aortu oklüde edilerek, endotel hasarının potansiyel etkisi araştırıldı.

Çalışma planı: Çalışmada 15 adet ağırlıkları 300-400 gr olan 3-4 aylık Wistar Albino cinsi dişi sıçan uyutuldu ve abdominal aortu median lapaotomi ile alındı. Abdominal aort distal segmentine mikrovasküler klemp konuldu. Yaklaşık olarak 10 dakika sonunda oklüde edilen segment mikrovasküler klemp ile birlikte çıkarıldı ve klemp grubu olarak kabul edildi. İnsizyon proksimale doğru uzatılarak torakal aort eksplore edildi. Torasik aort segment örnekleri, kontrol grubu olarak kabul edildi. Bu iki örnekleme grubu taramalı elektron mikroskop incelemesine hazırlandı. İnceleme tek kör yöntemle yapıldı ve sonuçlar istatistiksel değerlendirmeyle yorumlandı.

Bulgular: Kontrol grubundaki hiçbir örnekte endotel hasarı saptanmadı. Mikrovasküler klemp grubundaki 10 örnekte tip 1 hasar (%66.7), dört örnekte tip 2 hasar (%26.6), bir örnekte tip 3 hasar (%6.6) saptandı. Mikrovasküler klemp grubuyla kontrol grubu arasında endotel hasarı oluşması açısından istatistiksel anlamlı fark olduğu belirlendi ($p<0.001$).

Sonuç: Mikrovasküler klemp ile vasküler oklüzyon sağlanması, damar endotelinde hasara neden olmaktadır. Tip 2 ve tip 3 endotel hasarı endotel yüzeyi üzerinde kalıcı hasar oluşması nedeniyle erken veya geç dönem tromboz veya restenoza neden olabileceğini düşünüyoruz.

Anahtar sözcükler: Endotel hasarı; mikrovasküler klemp; taramalı elektron mikroskop.

Background: In this study, we investigated the potential effect of the endothelial damage by occluding the rat aorta through atraumatic microvascular clamp application.

Methods: Fifteen 3-4 month old Wistar Albino type female rats weighted 300-400 g were anesthetized and the abdominal aorta was explored with median laparotomy. Distal segment of the abdominal aorta was clamped with a microvascular clamp. After almost 10 minutes, occluded segment with microvascular clamp was excised and defined as the clamp group. The incision lengthened proximally and thoracic aorta was explored. The samples of the thoracic aorta segment were defined as the control group. These two sampling groups were prepared for scanning electron microscopy. The analysis is performed by a single blind method and results were analyzed statistically.

Results: No endothelial damage was observed in the samples of the control group. In microvascular clamp group, there was type 1 damage in 10 samples (66.7%), type 2 damage in four samples (26.6%) and type 3 damage in one sample (6.6%). The difference between microvascular clamp and control group was statistically significant in terms of endothelial damage ($p<0.001$).

Conclusion: Vascular occlusion using with microvascular clamping causes vascular endothelial damage. We believe that type 2 or type 3 endothelial damage can cause early or late thrombosis and/or restenosis due to permanent damage of the endothelial surface.

Key words: Endothelial damage; microvascular clamp; scanning electron microscop.



Atan kalpte koroner cerrahisi uygulamalarında en önemli sorunlardan biri, proksimal koroner arter oklüzyonuna rağmen arteriyotomiden olan kanama nedeni ile anastomoz alanında görüşün bozulmasıdır. Cerrahi alanda biriken kan, dikiş işlemi esnasında görmeyi zorlaştırarak anastomoz kalitesini düşürmekte ve cerrahi travma olasılığını artırmaktadır. Anastomoz esnasında gerekli görüş alanı sağlamak için genellikle nativ damarın kan akımı kesilmektedir. Bu amaçla, koroner damarın etrafından elastik dikiş geçirilerek sıkılması veya mikrovasküler klemp kullanılarak damarın çevre dokularla beraber sıkıştırılması yöntemi uygulanmaktadır.^[1,2]

Endotel, damar duvarı ile dolaşan kan arasında tek sıra endotel hücrelerinden oluşmuş fonksiyonel bir bariyerdir. Endotel hücreleri fizyolojik ve patolojik uyarılara yanıt olarak gevşetici ve kasıcı faktörler oluşturarak hemen altındaki damar düz kas hücrelerinin tonüsünü ayarlar. Normal endotel adeziv olmayan damar iç yüzeyini devam ettirir. Endotel hasarı, endotelin normal düzenleyici özelliklerini bozar ve endotel disfonksiyonu ile sonuçlanır. Klinik olarak endotel disfonksiyonu vazospasm, trombüs oluşması, ateroskleroz veya restenoz şeklinde kendini gösterebilir.^[3,4]

GEREÇ VE YÖNTEMLER

Çalışma ileriye dönük kontrollü ve tek kör yöntemle denek hayvanları olarak seçilen sıçanlar üzerinde yapılmak amacı ile projelendirildi. Araştırma Uludağ Üniversitesi Tıp Fakültesi Hayvan Deneyleri Etik Kurulundan izin alınarak (15.02.2011 tarih ve 2011-02-01 sayılı karar) ve 2010 yılında yayınlanan Laboratuvar Hayvan Bakım ve Kullanım Kılavuzu'na uygun olarak gerçekleştirildi. Elde edilen doku örnekleri numaralandırılarak ön işlemleri yapıldıktan sonra taramalı elektron mikroskop incelemesi tamamlandı. Sonuçlar kör yöntemle bağımsız iki uzman tarafından değerlendirilerek endotel hasarı derecelendirildi.

Deney grupları ve ameliyat tekniği

Çalışmada 3-4 aylık 300-400 gram ağırlığındaki 15 adet Wistar Albino cinsi dişi sıçan kullanıldı. Ketamin hidroklorid (20 mg/kg i.m.) ve xylazine (15 mg/kg i.m.) ile anestezi uygulandı. Median laparotomi ile batına ulaşıldıktan sonra abdominal aort eksplore edilip dönüldü ve askıya alındı. Abdominal aort distaline atravmatik mikrovasküler 0.5 bulldog klemp (Micro De Bakey Newton, Malden, MA, USA) kondu. Ortalama anastomoz süresi olan 10 dakika beklendi. On dakika sonunda atravmatik mikrovasküler klemp ile oklüde edilmiş olan abdominal aort alanından yaklaşık 15 mm'lik kesit eksize edildi. Damar 120 derece Potts (Potts De Martel, Aesculap BC648R) makasla longitudinal olarak kesilerek açıldı ve soğuk salinle yıkanarak arındırıldı.

Ardından endotel yüzeyi hazırlanan fiksasyon solüsyonu ile temas edecek şekilde mantar levhalar üzerine 7/0 prolen dikişler ile dikildi. Mikrovasküler klemp uygulanan bu grup (MV grubu) çalışma grubu olarak kabul edildi.

Sonrasında laparotomi proksimaline doğru kesi genişletilerek torakal aorta ulaşıldı. Torakal aort eksplore edildi. Kesit alınan bölgenin proksimalindeki bölgeden yaklaşık 15 mm'lik segment kesilerek alındı. Alınan damar segmenti 120 derece Potts (Potts De Martel, Aesculap BC648R) makas ile longitudinal olarak kesilerek endotel yüzeyi fiksasyon solüsyonu ile temas edecek şekilde mantar levhalar üzerine 7/0 prolen dikişler ile dikildi. Bu grup kontrol grubu olarak kabul edildi.

Alınan doku örnekleri %5'lik gluteraldehit (0.13 M fosfat tamponu içinde, pH7.2 ile dört saat +4 °C'de fikse edildi. İkincil fiksasyon %1'lik OsO₄ (0.13 M fosfat tamponu içinde, pH7.2) ile bir saat süre ile +4 °C'de yapıldı. Dereceli alkollerde dehidrate edilen örnekler sırası ile 3/1, 2/2, 1/3 alkol/amil asetat karışımından geçirilerek saf amil asetat içerisinde iki gün bekletildi. Amil asetatı iki gün bekletilen parçalar Baltec SCD 005 Spotter Coater (Bal-Tec AG, Balzers, Liechtenstein) kritik nokta kurutucusunda kurutuldu. Daha sonra Baltec CPD 030 Critical Point Dryer kaplama cihazında (Point Dryer; Bal-Tec, Witten/Ruhr, Germany) altın-paladyum ile kaplandı.

Her örnekteki endotel yüzey Carl Zeiss EVO 40 scanning elektron mikroskop, (Carl Zeiss SMT AG, Germany) ile kör olarak incelendi.

Endotel tabaka hasarının histomorfolojik sınıflaması

Hasar yok: Endotel hücreleri birbiri ile temas halinde, hücre içeriğinde değişiklik ve çapında azalma yok. Trombosit ve diğer kan hücrelerinin endotele adezyonu var veya yok.

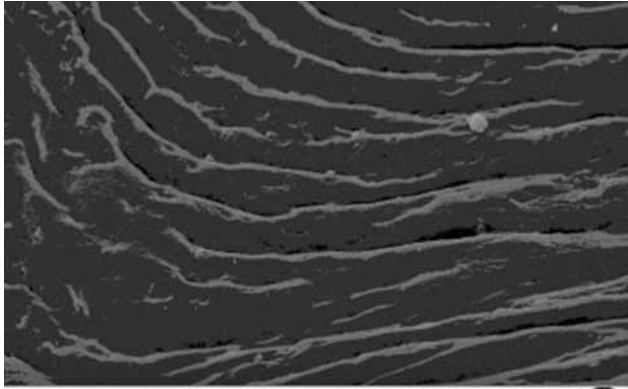
Tip 1 hasar: Tüm endotel yüzeyde endotel hücrelerinde bütünlük korunurken, endotel hücreleri birbiri ile temas halinde, hücre içeriğinde değişiklik ve çapında azalma (yassılaşıma) oluşması, trombosit ve diğer kan hücrelerinin endotele adezyonu.

Tip 2 hasar: Hücrelerin birleşme yerlerinden ayrılma ve endotel hücrelerinde izole yokluk.

Tip 3 hasar: Endotel hücrelerinin soyulması ile beraber subendotel dokunun ortaya çıkması.

İstatistiksel analiz

Tüm veriler Windows için SPSS (SPSS, Inc, Chicago, USA) 13.0 versiyon paket programı ile istatistiksel



Şekil 1. Kontrol grubuna ait taramalı elektronmikrograf. Endotel hücrelerinin lümeni kesintisiz kapladığı görülmektedir. Endotel hücre çekirdekleri belirgindir.

olarak değerlendirildi. Gruplar arası karşılaştırma da Mann-Withney U testi kullanıldı. $P < 0.05$ değerler anlamlı fark olarak kabul edildi.

BULGULAR

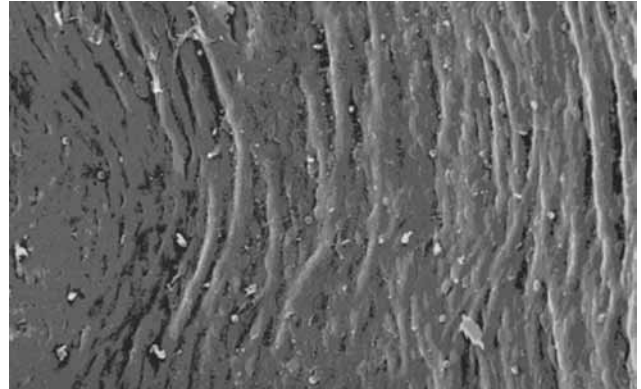
Kontrol ve MV grubundaki deneklerden alınan damar örneklerinin taramalı elektron mikroskopta incelenerek kullanılan sınıflandırma kriterlerine göre almış oldukları değerler Tablo 1’de verilmiştir.

Kontrol grubuna ait örneklerde normal damar lümeni yapısı gözlemlendi. Endotel bütünlüğünün tam olarak korunduğu ve hasar olmadığı saptandı. Endotel hücreleri fuziform ya da romboid şeklinde idi. Çekirdekler, oval kabarıklıklar şeklinde gözlemlendi. Endotel hücre sınırları sağlandı. Kan hücrelerinde adezyon ve lokalize fibrin birikintileri saptandı (Şekil 1, 2). Tüm bulgular ‘endotel hasarı yok’ olarak değerlendirildi (Tablo 1).

Mikrovasküler klemp uygulanan grupta tüm örneklerde endotel hasarı saptandı. Bir örnekte endotel hücrelerinde soyulma ve subendotel dokunun ortaya çıktığı tip 3 hasar görüldü (Şekil 3). Elde edilen 15 örnekte dört tanesinde tip 2 hasar (Şekil 4) ve 10 tanesinde tip 1 hasar (Şekil 5) görüldü. Bu gruptaki tüm örneklerin endotel hücrelerinde klemp uygulamasına bağlı yassılaşma görüldü (Şekil 6). Bu gruptaki örneklerde kan hücrelerinin adezyonu ve fibrin birikimi kontrol grubuna kıyasla daha fazla idi.

TARTIŞMA

Koroner cerrahisinin temel prensiplerinden biri de, kusursuz koroner anastomoz oluşturulmasıdır. Atan kalpte koroner cerrahisinde en önemli sorunlardan biri de arteriyotomiden olan kanama nedeni ile anastomoz alanında görüşün bozulmasıdır. Cerrahi alandaki kan,



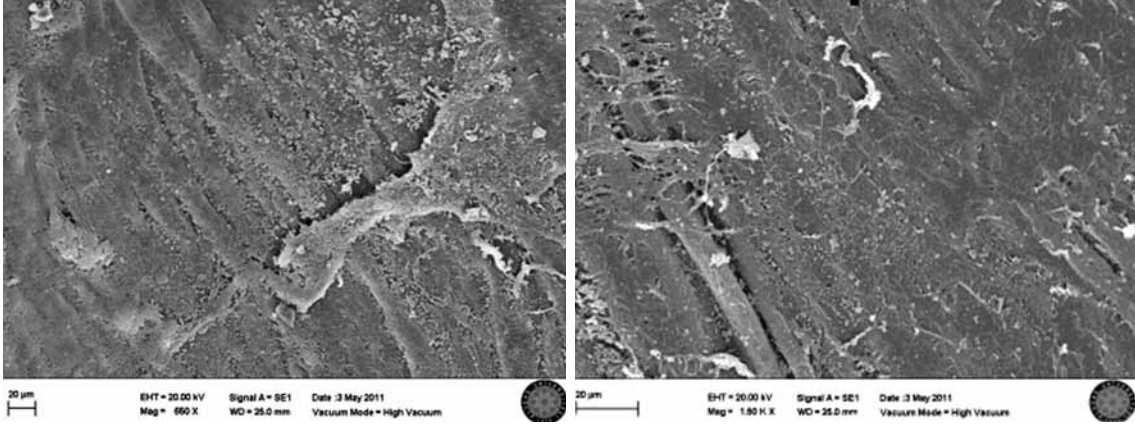
Şekil 2. Kontrol grubuna ait taramalı elektronmikrograf. Endotel hücreleri arasında ayrılma yok.

dikiş işlemi esnasında görmeyi zorlaştırarak anastomoz kalitesini düşürmekte ve cerrahi travma olasılığını artırmaktadır.^[2] Anastomoz esnasında görüşü sağlamak için genellikle nativ damarın kan akımı kesilmektedir. Bu amaçla, koroner damarın etrafından elastik dikiş geçirilerek sıkılması veya mikrovasküler klemp kullanılarak damarın çevre dokularla beraber sıkıştırılması uygulanmaktadır.^[1,2] Nativ damarın kan akımının kesilmesine rağmen koroner kollaterallerden gelen kan akımı nedeniyle anastomoz bölgesi kanlanır. Bu akımı kesmek için arteriyotomi distalinin de mikrovasküler klemp ile oklüde edilmesi gerekebilir. Ancak, geç dönem darlık gelişimi ve histopatolojik incelemelerle endotel veya intimal hasarlanmanın gösterilmesi nedeni ile arteriyotomi

Tablo 1. MV grubu ve kontrol grubu deneklerin endotel yüzey hasarının değerlendirilmesi

| Denek no | MV grubu (Grup 1) | Kontrol grubu (Grup 2) |
|----------|-------------------|------------------------|
| 1 | ++ | + |
| 2 | ++ | + |
| 3 | ++++ | + |
| 4 | +++ | + |
| 5 | ++ | + |
| 6 | ++ | + |
| 7 | ++ | + |
| 8 | ++ | + |
| 9 | ++ | + |
| 10 | ++ | + |
| 11 | ++ | + |
| 12 | +++ | + |
| 13 | +++ | + |
| 14 | +++ | + |
| 15 | ++ | + |

+: Hasar yok; ++: Tip 1 hasar; +++: Tip 2 hasar; ++++: Tip 3 hasar



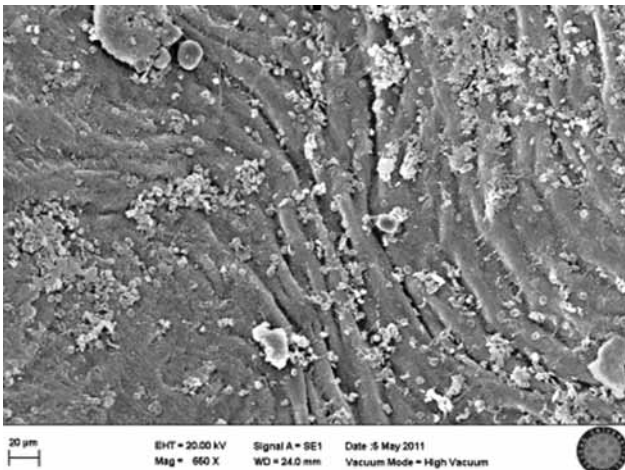
Şekil 3. Mikrovasküler klempt uygulanan grubun taramalı elektronmikrografisi. Endotel hücreler arasındaki bağlanmaların kopmuş ve yer yer subendotelyal dokunun ortaya çıktığı görülmektedir. Bu örnekte fibrin ve hücre birikimi oldukça belirgindir. Tip 3 hasar.

distaline mikrovasküler klemplerle oklüzyon yapılmamasından kaçınılması gerektiği bilinmektedir.^[2]


Vasküler hemostazda endotel bütünlüğü en önemli kriterdir.^[5,6] Hemostazın sağlanmasında vasküler endotel hücrelerinin birçok rolü vardır. Membran permeabilitesinin kontrolü, vasküler tonusun nitrik oksit (NO) salgılanarak ayarlanması, endotel kaynaklı gevşetici faktör salgılanması, vasküler endotel hücreleri tarafından gerçekleştirilmektedir.^[7] Endotel hücreleri, vasküler düz kas büyüme faktörlerini ve dolayısı ile de kasın büyümesini kontrol eder.^[8] Ayrıca fiziksel bir bariyer olarak kan pıhtılaşma faktörleri ve subendotel yerleşimli elementlerin etkileşiminde kontrol sağlar. Endotel hücre hasarı bütün bu hassas dengeyi bozarak trombosit adezyonu, agregasyonu ve degranülasyonuna neden olur.^[9] Bu durum kan akımını azalması tromboza neden olur.

Bunlara ek olarak trombositlerden salgılanan 'platelet-derived growth factor' (PDGF) gibi potent mitojenlere bağlı olarak düz kas hücrelerinden intimaya göç ve proliferasyon görülür.^[10,11]

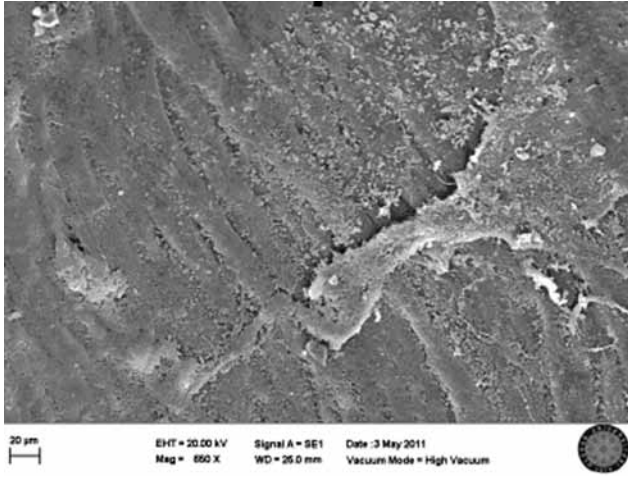
İp ve ark.^[12] koroner endoteldeki hasarlanmayı üç tip olarak sınıflandırmış ve özellikle tip 3 hasarın koroner arterlerde darlığa ve tıkanmaya neden olabileceğini bildirmişlerdir. İp ve ark.nın^[12] sınıflamasında endotel hasarlanma; tip 1: endotel tabakada fonksiyonel değişikliğe rağmen normal morfoloji, tip 2: endotel tabakada hücresel ayrılma lokal soyulma ve intimal hasar oluşmasına rağmen internal elastik lamina ve media tabakasının sağlam kalması, tip 3: endotel tabakada soyulmayla beraber subendotelyal dokunun ortaya çıkması; intimal ve medial hasar olarak tanımlanmıştır. Okazaki ve ark.nın^[13] çalışmasında ise endotel hasarı



Şekil 4. Mikrovasküler klempt uygulanan grubun taramalı elektronmikrografisi. Endotel hücreleri arasında minimal ayrılma dikkati çekmektedir. Hücre birikimi yoğun. Tip 2 hasar.



Şekil 5. Mikrovasküler klempt uygulanan grubun taramalı elektronmikrografisi. Endotel hücreleri arasında konneksiyon korunmuş, ancak hücrelerde yassılaşma belirgin. Tip 1 hasar.



Şekil 6. Mikrovasküler klemp uygulanan grubun taramalı elektronmikrografisi. Solda klemp uygulanan alandaki hücrelerin yassılaştığı görülüyor.

beş evre olarak sınıflandırılmıştır. Bu sınıflamada; evre 1: normal morfoloji, evre 2 ve 3: kan hücrelerinin az veya yaygın adezyonu (tip 1 hasarın karşılığı), evre 4: endotel hücrelerinde seyrek izole ayrılma (tip 2 hasar karşılığı), evre 5: yaygın endotel hücresi yokluğu (tip 3 hasar karşılığı) olarak tanımlanmıştır. Özellikle tip 3 (evre 5) hasar gelişimi ile subendotel tabakanın yaygın olarak ortaya çıkması, kan elemanlarının bu tabaka ile teması sonucu trombosit agregasyonuna ve trombüs oluşmasına neden olacak, PDGF gibi mitojen faktörlerle düz kas proliferasyonu ve göçünü tetikleyecek, bunların sonucu olarak da koroner cerrahi sonrası erken ya da geç dönemde anastomoz alanında darlık veya tıkanmaya yol açabilecektir.^[2,6,11,12] Vurgulanması gereken önemli bir diğer konu da, koroner cerrahisi uygulanan insanların kalplerindeki damarların aterosklerotik olması nedeni ile endotel fonksiyon bozukluğunun zaten var olmasıdır.^[14] Kullanılan ek yöntemler de zaten var olan endotel fonksiyon bozukluğunu daha da artıracaktır. Deneysel hayvan modeli çalışmalarında aterosklerotik damar endotelinden farklı olan normal damar endoteli kullanılmaktadır ve doğal olarak normal endotelin hücresel yanıtı aterosklerotik endotelin yanıtından farklı olacaktır.

Gertz ve ark.^[15] çalışmalarında, tavşan karotis arterlerine geçici cerrahi klip ile oklüzyon uygulamasının endotel hücre hasarı oluşturma potansiyelini tarama ve kesit elektron mikroskopisi incelemesi ile araştırmışlardır. Cerrahi klip uygulanan bölgenin elektron mikroskopisinde, endotel hücrelerinde krater oluşması ve hücre şişmesi, endotel hücrelerinde yassılaşıma, hücreler arası konneksiyonun kaybolması ve endotel hücre soyulması gözlemlenmiştir. Bu bulgular bizim çalışmamızla uyumludur. Ayrıca bu bulgulara daha çok klemp

uygulanan bölgenin distalinde rastlanmıştır ve ilerleyen süreçte tromboza ve restenoza neden olabileceği bildirilmiştir.^[15]

Hayvan modelleri, insanlarda iskemik kalp hastalıklarının patogenezinin ve iyileşme sürecinin daha iyi anlaşılabilmesi için ön araçlar olacak şekilde tasarlanmıştır. Ayrıca hayvan modelleri, hem etik hem de pratik nedenlerden dolayı yeni tanı ve tedavi edici yöntemleri geliştirmek ve test etmek için tek yoldur. Araştırmacı hayvan modellerinde; türleri, tedavi süresi ve yöntemini, serum örneklerini, doku örneklerini ve en uygun koşullarda ölçüm için gerekli diğer malzemeleri seçme şansı vardır. Bu olanakları sağlamak insan deneklerle yapılan çalışmalarda imkânsız olmasa da çok zordur. Çok sayıda araştırmacı, iyi tanımlanmış genetik harita ışığında kalp ve damar hastalıkları ile ilgili deneysel araştırmalar için hayvan modeli olarak sıçan kullanmaya başlamıştır. Biz daha önce yayınlanan atan kalpte koroner cerrahisi esnasında koroner anastomoz alanının filtre edilmiş hava ile kandan arındırılmasının koroner endotel üzerine etkisinin araştırıldığı çalışmamızda da^[16] hayvan modeli olarak “Mongrel köpek” kullanmıştık. Sonuç olarak; vasküler endotel, tüm canlılarda damarların iç yüzeyini kaplamakta ve histomorfolojik ve vazoaktif fonksiyonları açısından canlı türüne veya kapladığı damar türüne göre farklılık göstermemektedir. Bu nedenle hayvan modeli olarak sıçan modeli abdominal aort endoteli veya köpek modeli koroner arter endoteli arasında fark olmadığı düşünüldüğü ve etik olarak sıçan modeline ulaşmanın daha kolay olduğu göz önüne alınarak çalışma sıçan modeli üzerinde planlandı.

Hangler ve ark.nın^[17] kalp nakline giden hastalarda gerçekleştirdiği son çalışmada, intrakoroner şant yerleştirilmesi işleminin, koroner damarın etrafından elastik dikiş geçirilerek sıkılması yöntemi ile karşılaştırıldığında istatistiksel olarak yüksek oranda endotel hasarı ve plak rüptürüne neden olduğu bildirilmiştir. Bu çalışmanın alt grubunda ise kontrol grubu olarak alınan şant veya koroner damarın etrafından elastik dikiş geçirilerek sıkma işlemi uygulanmayan bölgedeki koroner endotelde orta (tip 2) veya şiddetli (tip 3) derecede endotel hasarına rastlanmamıştır. Koroner oklüzyon için damarın etrafından elastik dikiş geçirilerek sıkma işlemi uygulanan grupta ise kontrol grubuna göre istatistiksel olarak yüksek oranda endotel hasarı gözlemlenmiştir. Bu da bizim sıçan modeli üzerinde gerçekleştirdiğimiz deneyin sonucu ile uyumludur. Bizim çalışmamızda, mikrovasküler klemp uygulanan örneklerin %66.7'sinde tip 1 endotel hasarı, %26.6'sında tip 2 hasar ve %6.6'sında da tip 3 hasar tespit edildi. Bu gruptaki tüm örneklemelerde ayrıca endotel hücrelerinde yassılaşıma gözlemlendi.

Kontrol grubundaki hiçbir örnekte ise endotel hasarı veya hücrelerde yassılaşıma gözlenmedi. Mikrovasküler klemp uygulanan grupla kontrol grubu arasında istatistiksel olarak anlamlı fark saptandı.

Sonuç olarak, atravmatik mikrovasküler klemp ile oklüzyon sağlanması vasküler endotelde mutlak bir hasara ve endotel hücrelerinin yapısının değişmesine neden olmaktadır. Endotel hücre hasarı da erken veya geç dönemde tromboza veya restenoza neden olabilmektedir. Atan kalpte koroner arter cerrahisinde, özellikle anastomoz distaline klemp uygulamasından kaçınılmalı ve daha güvenli oklüzyon materyalleri geliştirilinceye kadar mikrovasküler klemp uygulaması özenli bir şekilde yapılmalıdır.

Çıkar çakışması beyanı

Yazarlar bu yazının hazırlanması ve yayınlanması aşamasında herhangi bir çıkar çakışması olmadığını beyan etmişlerdir.

Finansman

Yazarlar bu yazının araştırma ve yazarlık sürecinde herhangi bir finansal destek almadıklarını beyan etmişlerdir.

KAYNAKLAR

1. Calafiore AM, Giammarco GD, Teodori G, Bosco G, D'Annunzio E, Barsotti A, et al. Left anterior descending coronary artery grafting via left anterior small thoracotomy without cardiopulmonary bypass. *Ann Thorac Surg* 1996;61:1658-63.
2. Hangler HB, Pfaller K, Antretter H, Dapunt OE, Bonatti JO. Coronary endothelial injury after local occlusion on the human beating heart. *Ann Thorac Surg* 2001;71:122-7.
3. Ross R. The pathogenesis of atherosclerosis: a perspective for the 1990s. *Nature* 1993;362:801-9.
4. Clarkson TB, Weingand KW, Kaplan JR, Adams MR. Mechanisms of atherogenesis. *Circulation* 1987;76:120-8.
5. Furchgott RF, Vanhoutte PM. Endothelium-derived relaxing and contracting factors. *FASEB J* 1989;3:2007-18.
6. Vanhoutte PM. The endothelium--modulator of vascular smooth-muscle tone. *N Engl J Med* 1988;319:512-3.
7. Billiar TR. Nitric oxide. Novel biology with clinical relevance. *Ann Surg* 1995;221:339-49.
8. Lüscher TF, Tanner FC, Tschudi MR, Noll G. Endothelial dysfunction in coronary artery disease. *Annu Rev Med* 1993;44:395-418.
9. Wilentz JR, Sanborn TA, Haudenschild CC, Valeri CR, Ryan TJ, Faxon DP. Platelet accumulation in experimental angioplasty: time course and relation to vascular injury. *Circulation* 1987;75:636-42.
10. Fingerle J, Johnson R, Clowes AW, Majesky MW, Reidy MA. Role of platelets in smooth muscle cell proliferation and migration after vascular injury in rat carotid artery. *Proc Natl Acad Sci U S A* 1989;86:8412-6.
11. Davies MG, Hagen PO. Pathobiology of intimal hyperplasia. *Br J Surg* 1994;81:1254-69.
12. Ip JH, Fuster V, Badimon L, Badimon J, Taubman MB, Chesebro JH. Syndromes of accelerated atherosclerosis: role of vascular injury and smooth muscle cell proliferation. *J Am Coll Cardiol* 1990;15:1667-87.
13. Okazaki Y, Takarabe K, Murayama J, Suenaga E, Furukawa K, Rikitake K, et al. Coronary endothelial damage during off-pump CABG related to coronary-clamping and gas insufflation. *Eur J Cardiothorac Surg* 2001;19:834-9.
14. Chavanon O, Perrault LP, Menasché P, Carrier M, Vanhoutte PM. As originally published in 1996: Endothelial effects of hemostatic devices for continuous cardioplegia or minimally invasive operations. Updated in 1999. *Ann Thorac Surg* 1999;68:1118-20.
15. Gertz SD, Rennels ML, Forbes MS, Kawamura J, Sunaga T, Nelson E. Endothelial cell damage by temporary arterial occlusion with surgical clips. Study of the clip site by scanning and transmission electron microscopy. *J Neurosurg* 1976;45:514-9.
16. Gucu A, Ener S, Cavusoglu I, Kaya FN, Ozcinar E, Atasoy S, et al. Koroner anastomoz alanına hava üflenmesi ve endotel hasarı. *Türk Gogus Kalp Dama* 2002;10:87-91.
17. Hangler H, Mueller L, Ruttman E, Antretter H, Pfaller K. Shunt or snare: coronary endothelial damage due to hemostatic devices for beating heart coronary surgery. *Ann Thorac Surg* 2008;86:1873-7.