

Postpnömonektomi Sendromu*

Yener YÖRÜK, Hasan SUNAR, Serhat YALÇINKAYA, Murat AKKUŞ

Trakya Üniversitesi Tıp Fakültesi, Göğüs Cerrahi Anabilim Dalı, Edirne

Postpnömonektomi sendromu özellikle sağ pnömonektomilerden sonra görülen nadir bir durumdur. Postpnömonektomi sendromu gelişen bir olgumuzu türkçe literatürde ilk kez sunuyoruz.

52 yaşında erkek hastaya sağ intermedier bronş yerleşimli Akciğer epidermoid karsinom nedeniyle sağ pnömonektomi uygulanmıştı. Operasyonda 34 ay sonra hasta artan nefes darlığı, stridor ve öksürükle başvurdu. PA akciğer grafisi, toraks BT ve fiberoptik bronkoskopi ile tanı kondu.

BT'de sol ana bronşun deplase olan aorta ve vertebra arasında sıkıştığı ve bronkoskopide sol ana bronş dış basısı görüldü. Solunum sıkıntısı nedeniyle uygulanan mekanik ventilatör tedavisini takiben operasyona alınarak sağ pnömonektomi poşuna 1000 cc silikon protez yerleştirildi. Peroperatuar fiberoptik bronkoskopi ile sol ana bronşun açıldığı izlendi. Erken dönemde ekstübe edilen hasta, postoperatif 17. gün pnömoni nedeniyle kaybedildi.

Postpnömonektomi sendromu özellikle sağ pnömonektomi uygulanan hastalarda giderek artan nefes darlığı, stridor ve öksürük hallerinde akılda bulundurulmalıdır.

Anahtar sözcükler: Pnömonektomi,
postpnömonektomi
sendromu, cerrahi protez

GKDC Dergisi 1999; 7: 67-69

Postpneumonectomy Syndrome; Case Report

Postpneumonectomy syndrome occurs especially after right pneumonectomy and is rare. We want to present for the first time in turkish literature one case of us who encountered this problem.

A 52-year-old man had undergone right pneumonectomy as he had epidermoid carcinoma of the lung originated from progressive cough, dyspnea and stridor. Postpneumonectomy syndrome was diagnosed with posteroanterior grid chest roentgenograms, computed tomography of the thorax and fiberoptic bronchoscopic examination.

In tomography compression of left main bronchus between aorta and vertebra, and in bronchoscopy external obliteration of main bronchus were seen. After intubation and ventilation therapy, he was taken to the operation room in order to place a 1000 cc silicon breast prosthesis as a filler. Fiberoptic bronchoscopy revealed decompressed left main bronchus peroperatively. Extubated early, the patient died postoperative 17th day of severe pneumonia.

Postpneumonectomy syndrome shall be kept in mind especially in right pneumonectomy patients when progressive cough, dyspnea, and stridor is present.

Key words: Pneumonectomy;
postpneumonectomy syndrome;
surgery; prosthesis.

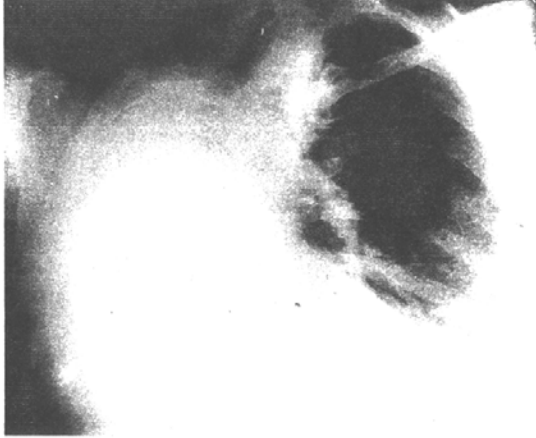
Giriş

Postpnömonektomi sendromu erişkinlere oranla çocukluk çağında daha sık görülen ve çoğunlukla sağ pnömonektomilerden sonra gelişen pnömonektomi sonrası komplikasyonlardandır. Hava yolu obstrüksiyonu aşırı mediastinal yer değiştirme ve sol ana bronşun aort kavsi ile

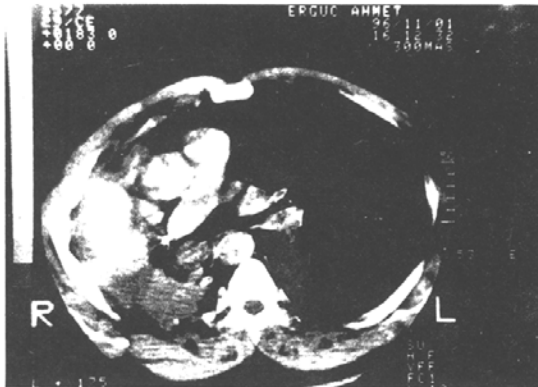
pulmoner arter veya vertebra arasında sıkışması neticesinde ortaya çıkmaktadır (1-4). Başvuran semptomları arasında ağır dispne, stridor ve tekrarlayan pulmoner enfeksiyonlar sayılabilir (2,4). Postpnömonektomi sendromu gelişen bir olgumuzu türkçe literatürde ilk kez sunuyoruz.

Olgu

Sağ intermedier bronş yerleşimli akciğer epidermoid karsinom nedeniyle 52 yaşında erkek hastaya sağ pnömonektomi uygulanmıştı. Patolojik evresi T2N2M0 olarak belirlenmişti. Operasyondan 34 ay sonra giderek artan öksürük ve nefes darlığı nedeniyle polikliniğimize başvurdu. Muayenesinde hastanın solunumu sıkıntısı ve stridor mevcuttu. Trakeası sağa deviye, sol hemitoraksta yaygın raller bulundu. Çektirilen direkt grafilerde trakeada sağa deviasyon belirgin olarak izlendi (Resim 1). Yapılan toraks bilgisayarlı tomografi (BT) incelemesinde sol ana bronşun vertebra ile sağ deplase olmuş aorta arasında sıkışmış olduğu tespit edildi (Resim 2).



Resim 1. Olgunun PA akciğer grafisi.



Resim 2. Olgunun sol ana bronşa basıyı gösteren toraks BT kesiti.

Bulgular

Nefes darlığı nedeniyle iyice sıkışan hasta entübe edilerek ventilatöre bağlandı. CPAP (Continue positive ariway pressure) modu ile yeterli oksijenizasyon sağlandı. Ventilatör tedavisi altındayken hastaya yapılan yatak başı fiberoptik bronkoskopi (FB) ile sol ana bronşa arkadan aortun basması nedeniyle bronş ön-arka çapının ileri derecede azalarak bronşun daralmış olduğu ve membranöz kısımda aort pulsasyonunun yansıdığı izlendi. Dış çapı 5 mm olan bronkoskop ile darlık distaline geçmek mümkün olmadı. Hasta ventilatör tedavisinin 7. gününden sonra operasyona alınarak eski sağ posterolateral torakotomi insizyonundan 5. interkostal aralıktan pnömonektomi poşuna girildi. Poşa yer hazırlanacak 1000 cc hacimli silikon protez bu hazırlanan yere yerleştirildi. Yapılan peroperatuar FB ile sol ana bronşun basısından kurtularak açıldığı izlendi. Postoperatif dönemde yoğun bakım ünitesine alınan hastada erken dönemde ekstübasyon mümkün oldu. Takib eden günlerde hastada nefes darlığı ve stridor ortadan kalktı, ancak hasta postoperatif 17. gün pnömonektomi nedeniyle kaybedildi.

Tartışma

Postpnömonektomi sendromu daha çok çocukluk çağında ve sağ pnömonektomilerden sonra mediasteninin aşırı kayması sonucunda sol ana bronşun aorta ile pulmoner arter veya vertebra arasında sıkışmasıyla ortaya çıkan nadir bir klinik durumdur (1-5). Pnömonektomi sonrası hastalara çekilen seri sgrafilerde mediasteninin yer değiştirdiği görülebilir. Hava yolu obstrüksiyonu mediastinal yer değişikliğine bağlıdır. Sağ pnömonektomi sonrası mediasten sağa ve posteriore doğru yer değiştirir. Kalp ile büyük damarların ilişkisi nedeniyle bu yapılarda da posteriore doğru saat yönünün tersi yönde bir rotasyon oluşur ve sol akciğer göğüsün sağ ön tarafına doğru fitiklaşır. İntratorasik yapıların bu yeniden yerleşmesi

sonucunda trakea sağa doğru kayar ve sol ana bronş ve bazen de distal trakea aortanın altında açıldığı yerde vertebra ile aorta arasında sıkışır. Pulmoner arter bası altındaki bronşun ön duvarına sıkıca bitişik halde uzanır (1,2,4). Sol pnömonektomiden sonra da sağ yerleşimli arkus aorta nedeniyle olabileceği bildirilmiştir (6). Bu kez mediastende saat yönünde bir rotasyon oluşur. Trakea sola çekilir ve sağ ana bronş komprese olur. Tüm bunlar toraks BT ile kolayca tespit edilebilir. Koronal, sagittal ve aksiyel planlarda görüntü sağlayan manyetik rezonans inceleme BT'den daha yararlı olabilir. Büyük damarların anjiyografik tetkiki genellikle gerekmez. Başlangıç semptomları giderek artan nefes darlığı, öksürük ve stridordur. Tedavisinde bası nedeni olan aortanın asendan ve desendan kısımları arasında bypass yapılarak kesilmesi; bası altında kalan bronşa içten silastic protez yerleştirilmesi gibi çeşitli yöntemler bildirilmiştir (1,2,7-9). Son yıllarda bu amaçla özellikle çocuklarda şişirilebilen protezlerin kullanımı savunulmaktadır (8). Kolay bulunan bir protez olarak silikon meme protezleri sık kullanılmaktadır (2,9). Grillo ve ark. postpnömonektomi sendromlu 11 erişkin hastanın 7'sinde bu tip protezleri kullandıklarını bildirmişlerdir (2). Bronkoskopi ile sadece komprese olan bronşun açıldığı değil, aynı zamanda bronş ağacındaki katlanmanın da ortadan kalktığı izlenebilir. Biz de hastamızda 1000 cc hacimli silikon protez kullanarak yaptığımız peroperatuar fiberoptik bronkoskopi

ile sol ana bronşa olan baskının ortadan kalktığını izledik. Günümüzde postpnömonektomi sendromu oluşacağının kesin bir ön göstergesi yoktur. Kanımızca özellikle sağ pnömonektomi sonrası giderek artan nefes darlığı, öksürük ve stridor yakınmaları olan hastalarda postpnömonektomi sendromu akılda bulundurulmalıdır.

Kaynaklar

1. Jansen JP, Brutel de la Riviere A, Alting MP, et al. Postpneumectomy syndrome in adulthood. Surgical correction using an expandable prosthesis. *Chest* 1992; 101: 1167-70.
2. Grillo HC, Shepard JA, Mathisen DJ. Postpneumectomy syndrome: diagnosis, management and results. *Ann Thorac Surg* 1992; 54: 638-51.
3. Quillin SP, Shackelford GD. Postpneumectomy syndrome after lung resection. *Radiology* 1991; 179: 100-2.
4. Whyte KF, McMahon G, Wightman AJ, et al. Bronchial compression as a result of lung herniation after pneumectomy. *Thorax* 1991; 46 (11): 855-7.
5. Tsukada G, Stark P. Postpneumectomy complications: *AJR* 1997; 169: 1363-1370.
6. Shamji FM, Deslauriers J, Daniel TM, et al. Postpneumectomy syndrome with an ipsilateral aortic arch after left pneumectomy. *Ann Thorac Surg* 1996; 62: 1627-31.
7. Moser NJ, Woodring JH, Wolf KM, et al. Management of postpneumectomy syndrome with a bronchoscopically placed endobronchial stent. *South Med J* 1994; 87 (11) 1156-9.
8. Powell RW, Luck SR, Raffensperger VG. Pneumectomy in infants and children: the use of a prosthesis to prevent mediastinal shift and its complications: *J Pediatr Surg* 1979; 14: 231-7.
9. Wasserman K, Jamplis RW, Lash H, et al. Post pneumectomy syndrome: surgical correction using silastic implants. *Chest* 1979; 75: 78-80.

Yazışma adresi: Dr. Yener YÖRÜK
Trakya Üniversitesi Tıp Fakültesi
Göğüs Cerrahisi Anabilim Dalı
22100 Edirne
Tel: 284 - 235 76 41 / 12 51
Fax: 284 - 235 06 65
