

# Transdiafragmatik Dumbbell Bronkojenik Kist

Yrd. Doç. Dr. Adem Güngör\*, Arş. Gör. Erkan Dikmen\*, Doç. Dr. Osman İlhan\*\*,  
Prof. Dr. Selim Ereku\*\*\*, Prof. Dr. İlker Ökten\*

\* A.Ü. Tıp Fakültesi, Göğüs Cerrahisi Anabilim Dalı  
\*\* A.Ü. Tıp Fakültesi, Hematoloji Anabilim Dalı  
\*\*\* A.Ü. Tıp Fakültesi, Patoloji Anabilim Dalı, Ankara

Primer mediastinal kistlerin arasında önemli bir oranda görülen bronkojenik kistler genellikle mediastinal ve/veya akciğer parenkimi içinde yerleşim gösterirler. Konjenital bir lezyon olan bronkojenik kistlerin toraks dışı ve multipl yerleşimleri oldukça seyrek görülen bir durumdur. Benign natürde olan bu kistler zamanla malign transformasyon gösterebilirler. Çok nadir görülen "Dumbbell tipi" transdiafragmatik kontrlaterale lokalizasyonlu bronkojenik kist olgusu sunularak literatür bilgileri eşliğinde değerlendirildi.

GKD Cer. Derg. 1994; 2:391-394

## Transdiaphragmatic Dumbbell Type Broncogenic Cyst

Broncogenic cysts are congenital and they have a higher ratio among primary mediastinal cysts. They are usually localized in mediastinum and/or pulmonary parenchyma. Their extrathoracic and multiple location is seen very rarely. They may show malignant transformation in time although they are benign. Contralateral transdiaphragmatic "Dumbbell Type" broncogenic cyst is presented here with the data in literature.

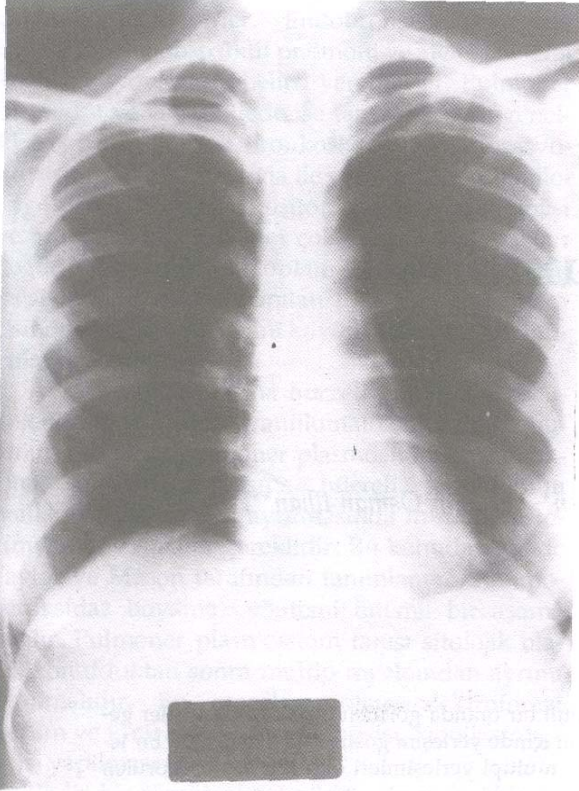
Bronkojenik kistler, seyrek görülen benign kongenital lezyonlardır<sup>(8,10,13)</sup>. Hava yolu gelişiminin herhangi bir evresinde primitif trakeobronşial tüpün anormal tomurcuklanması sonucu oluşan bu lezyonlar, mediasten veya akciğer parankimasında lokalize olurlar<sup>(8)</sup>. Mediasten ve akciğer dışındaki lokalizasyon son derece seyrekdir. Benign olmalarına karşın komplet rezeksiyon uygulanmayan olgularda rekürrens görülebilir<sup>(10)</sup>.

Kliniğimizde tedavi edilen atipik lokalizasyonlu bir bronkojenik kist olgusunun literatür incelemesiyle birlikte sunulması amaçlanmıştır.

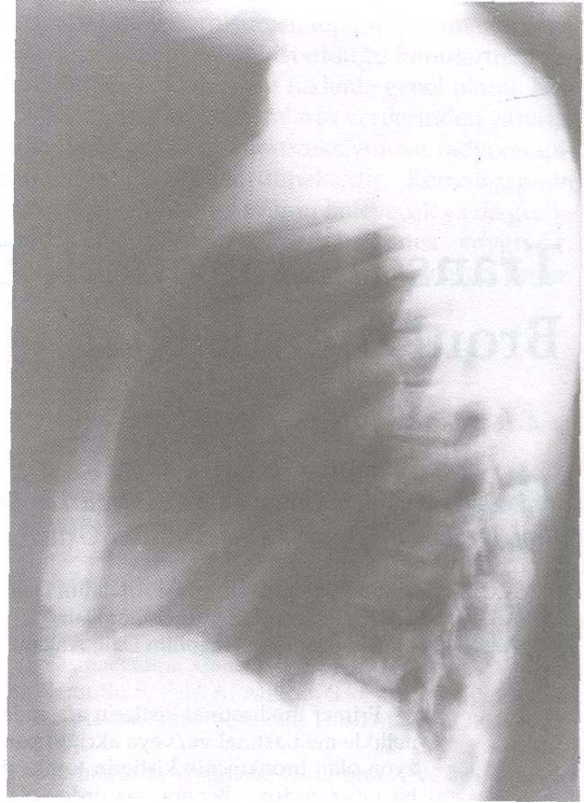
### Olgu

C.Y. (756658) 45 yaşında kadın. Halsizlik, ateş.

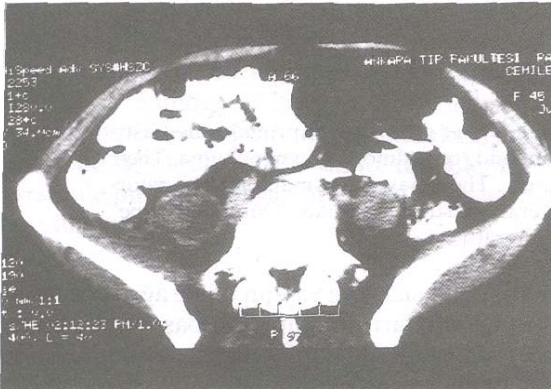
titreme, iştahsızlık ve yaygın adale ağrısı nedeniyle ile iç hastalıkları polikliniğine başvuran olgunun fizik muayenesinde konjunktivalarda anemi, boyunda geçirilmiş tiroidektomi kesi izi ve hepatomegali dışında patolojik bulgu saptanamadı. Rutin laboratuvar tetkikleri sonucunda hafif derecede hipokrom mikrositer anemi saptandı. PA Akciğer grafisinde sol paravertebral, kalp ve sol diafragma ile superpoze, 4x3 cm boyutlarında, düzgün kenarlı gölge koyululuğu gözlemlendi. Sol lateral akciğer grafisinde T10-11 lokalizasyon yerleşiminde görülmekteydi (Şekil 1, 2). Torakoabdominal BT incelemesinde, sağda retroperitoneumda psoas kası lokalizasyonunda 4 cm boyutunda hipodens lezyon, solda retrokrural intratorasik aorta komşuluğunda 4 cm boyutunda hipodens kitle lezyonu saptandı.



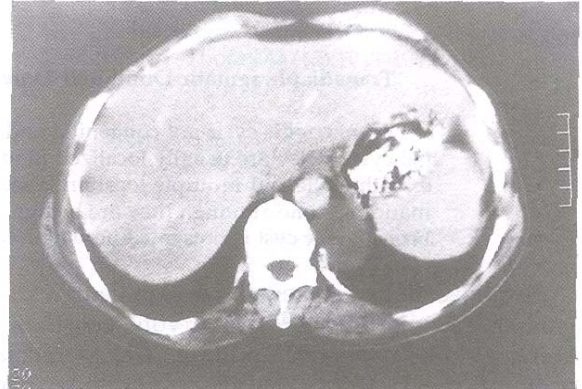
Şekil 1 PA ve lateral grafi



Şekil 2. PA ve lateral grafi



Şekil 3. Toraks ve abdominal BT



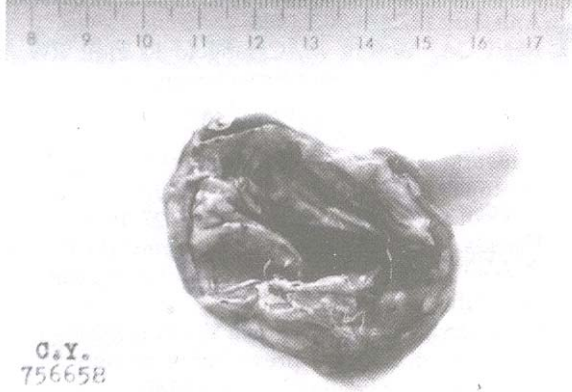
Şekil 4. Toraks ve abdominal BT

(Şekil 3,4). Bu bulgularla sol torakotomi uygulandığında aortik hiatus üzerinde, subpleural yerleşimli 4x5 cm boyutlarında kistik lezyon saptandı. Total eksizyon uygulandı (Şekil 5). Histopatolojik inceleme sonucu Bronkojenik kist olduğu bildirildi (Şekil 6). İki ay sonra başka bir hastanede uygulanan transabdominal girişim sonucunda sağ psoas kası lokalizasyonundaki diğer lezyonun infekte bronkojenik kist olduğu bildirildi. Preoperatif

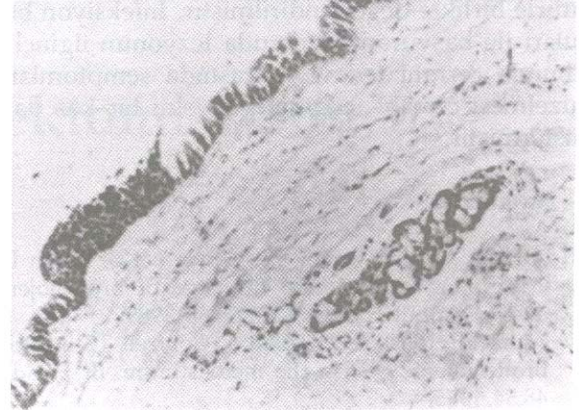
yakınmaları geçen olguda her iki ameliyat sonrasında da komplikasyon oluşmadı.

#### Tartışma

İlk defa 1948 yılında Maier tarafından bildirilen Bronkojenik kistler, oldukça nadir görülen lezyonlardır<sup>(8,9)</sup>. Bronkojenik kistler; primer mediastinal kitlelerin %6.3'ünü, primer mediastinal kistlerin ise



Şekil 5. Postoperatif kistin makroskopik görünümü



Şekil 6: Mikroskopik görünümünde kist duvarının tüm alanlarında yer yer hücre metaplazisi gösteren psödostrafiyi silyalı bronşiyal epitel ile çevresinde müköz bez kümeleri görülmektedir (H.A.100x)

%34'ünü oluşturur( 6). Hava yolu gelişiminin herhangi bir evresinde primitif trakeobronşial tüpün anormal tomurcuklanması sonucu gelişebilen bronkojenik kistler, genellikle mediastinum ya da akciğer parankimasında lokalize olurlar. Anormal tomurcuklanma karina ya da ana bronş seviyesinde olursa, kistler alt mediastinal veya subkarinal bölgede lokalize olabilir. Eğer anormal tomurcuklanma daha distal seviyede ise intraparakimal bronkojenik kistler oluşur( 8). Bununla birlikte atipik lokalizasyonlu bronkojenik kistler de olabilir. Şimdiye kadar izole abdominal yerleşimli 4 olgu bildirilmiştir( 13). Bronkojenik kistler genel olarak tektir, ancak multiloküler veya multipl de olabilir ( 12). Multipl bronkojenik kistler ilk defa Agha ve arkadaşları tarafından 1975'de tanımlanmıştır(2,10). Amendola ve arkadaşları tarafından ise 10 olguda transdiafragmatik (Dumbbell tipi) lokalizasyon bildirilmiştir( 3,13). Bunun dışında subkutan dokuda, servikal bölgede ve servikal intradural lokalizasyonda atipik olgular bildirilmiştir( 4,5,6,14,16). Olgumuz transdiafragmatik kontrlaterale lokalizasyon gösteren Dumbbell tipi lezyona sahipti.

Mukoid materyal içeren bronkojenik kistler bronşial kartilaj, düz kas, elastik doku ve müköz gland içeren bir duvarla çevrelenmiştir. Bu duvarın iç tabakası silyalı kolumnar veya küboidal epitelle döşelidir( 6,8,12). Olgumuzdaki lezyonun histopatolojik incelemesinde, kistin psödostrafiyi silyalı epitel ile döşeli olduğu ve çevresinde kıkırdak odakları, müköz bezler ve seyrek düz kas lifleri gözlemlendi.

Bronkojenik kist olgularının 2/3'ü asemptomatik olup, bunların çoğu büyük çocuk ve erişkinlerde görülür( 6,7). Bu olgular genellikle 3 değişik şekilde görülür. Bunlar asemptomatik seyrederken, başka

bir nedenle uygulanan radyografik inceleme sırasında saptanan olgular, komşu intratorasik yapılara bası sonucu semptom veren olgular, kiste bağlı enfeksiyon ve komplikasyonlarına ait bulgular sonucu semptom veren olgulardır( 10). Bir yaş ve altındaki çocuklarda en sık görülen semptom dispne ve siyanotik nöbetlerdir. Daha az oranda disfaji de görülebilmektedir( 6,8). Daha büyük çocuklarda ise rekürren pulmoner enfeksiyonlar, göğüs ağrısı dispne, öksürük ve stridor sık görülen belirtilerdir ( 6,8,10). Bu nedenle rekürren pulmoner enfeksiyonu olan çocuklarda rutin BT incelemesi önerilmektedir( 6). Bizim olgumuz asemptomatik, erişkin yaşta olup, enfeksiyon bulgularının araştırılması sırasında saptanmıştır.

Tanı için kullanılan laboratuvar yöntemlerinden direkt toraks grafisi, bilgisayarlı tomografi ve bronkoskopi çoğu kez yeterlidir. Disfaji olan olgularda baryumlu özafagus grafisi yararlı olabilir ( 6,8).

Tüm olgularda cerrahi rezeksiyon endikasyonu vardır. Mediastinal bronkojenik kistlerde total eksizyon yeterli olmasına karşın, intraparakimal bronkojenik kistlerde minimal (wedge), segmenter veya lobar rezeksiyon gerekebilir( 12). Son zamanlarda BT eşliğinde perkütanöz ya da endoskopik transbronşiyal iğne aspirasyonunun başarıyla uygulandığı bildirilmekle birlikte, bu yöntemlerde, kist duvar epitelini sağlam kaldığı için sekresyon birikimine bağlı komplikasyonlar gelişebilir( 1,10,11,15). Parsiyel eksizyon ve bu yeni drenaj yöntemleri bası semptomlarının palyasyonu sağlayabilir. Fakat bu yöntem enfeksiyon, rekürrens ve malign transformasyon olasılığını ortadan kaldırmaz( 6,10,15).

45 yaşındaki kadın hastada saptanan, son derece

seyrek görülen transdiafragmatik Dumbell tipi bronkojenik kist nedeniyle olgu sunulmuş ve literatürle birlikte değerlendirilmiştir. İnfeksiyon bulguları ile başvuran bu olguda lezyonun ilginçliği yanında cerrahi tedavi sonrasında semptomların düzelmesi cerrahi tedavinin etkisini bir kez daha göstermiştir.

#### **Kaynaklar**

1. Adams A, MacSweeney JE, Whyte MKB, Simth PLJ: CT guided extrapleural drainage of bronkojenik cyst. *J Comput Tomogr* 13:1065-68,1989.
2. Agha FP, MasterK, Kaplan S, Contrell TS: Multiple bronchogenic cyst in the mediastinum. *Br J Radiol* 48:54,1975.
3. Amendola MA, Shirazi KK, Brooks J: Transdiaphragmatic bronchopulmonary foregut anomaly: "Dumbbell" bronchogenic cyst. *AJR Am Roentgenol.* 139:1165-67,1981.
4. Fraga S, Helwing EB, Rosen SH: Bronchogenic cyst in the skin and subcutaneous tissue. *Am J Clin Pathol* 56:231-38,1971.
5. Gessendorfer H: Cervikal bronchogenic cyst. *J Pediatr Surg* 8:435,1973.
6. Gibbon CH, Sabiston DC, Spencer FC: Surgery of the chest (WB Saunders Company, Philadelphia Fifth edition) Bronchogenic cyst pp. 530,1990.
7. Jeffries JM: Asymptomatic bronchogenic cyst of the mediastinum. *Postgrad Med* 81:235-40,1987.
8. Lorenzo di Maria, Collin PP, Vaillancourt R, Duranceau A: Bronchogenic cyst. *J Pediatr Surg* 24:10:988-91,1989.
9. Maier HC: Bronchogenic cyst of the mediastinum. *Ann Surg* 127:476-502,1948.
10. Read CA, Moront M, Carangelo R, Holt RW, Richardson M: Recurrent bronchogenic cyst, an argument for complete surgical excision. *Arch Surg* 126:10:1306-6,1991.
11. Schwartz AR, Fishman EK, Wang KP: Diagnosis and treatment of a bronchogenic cyst using transbronchial needle aspiration. *Thorax* 41:326-27,1986.
12. Shields TW: General thoracic surgery (Lea&Febiger Pennsylvania U.S A.. Third edition). Congenital lesions of the lung, pp. 694,1989.
13. Swanson SJ, Skoog SJ, Garcia V, Wahl RC: Pseudoadrenal mass; Unusual presentation of bronchogenic cyst: *Journal of Pediatr Surg* 26:12:1401-3,1991.
14. Touloukian RJ: Air-filled bronchogenic cyst presenting as a cervical mass in the newborn. *J Pediatr Surg* 17:311-312,1982.
15. Van Beers B, Trigaux JP, Weynants P, Collard JM, Melenge M: Foregut cyst of the mediastinum; fluid reaccumulation after transbronchial needle aspiration. *Br J Radiol* 62:588-60,1989.
16. Wilkinson N, Reid H, Hughes D: Intradural bronchogenic cyst. *J Clinic Pathology* 45:1032-3,1992.