

# Dev İnterkostal Arter Anevrizması

## GIANT INTERCOSTAL ARTERY ANEURYSM

Abidin Cenk Erdal, Erdem Silistreli, Ünal Açkel

Dokuz Eylül Üniversitesi Tıp Fakültesi, Kalp Damar Cerrahisi Ana Bilim Dalı, İzmir

### Özet

Düz göğüs filminde rastlantısal olarak teşhis edilen dev interkostal arter anevrizması sonrası magnetik rezonans inceleme ve anjiyografi gibi ileri tetkikler uyguladığımız lümen devamlılığı olmamasına rağmen asemptomatik aort koarktasyonu ve dev interkostal arter anevrizması olan bir vaka sunmaktayız.

**Anahtar kelimeler:** İnterkostal arter, anevrizma, koarktasyon

*Türk Göğüs Kalp Damar Cer Derg 2005;13:162-163*

### Summary

A case of asymptomatic coarctation of aorta associated with loss of luminal continuity and infrequent location and giant size of intercostal artery aneurysm, which was coincidentally diagnosed in plain chest X-ray, was consigned to perform Magnetic Resonance Imaging (MRI) and angiographies for further diagnostic evaluation is reported.

**Keywords:** Intercostal artery, aneurysm, coarctation

*Turkish J Thorac Cardiovasc Surg 2005;13:162-163*

Geliş Tarihi: Ocak 2004

Revizyon: Mart 2004

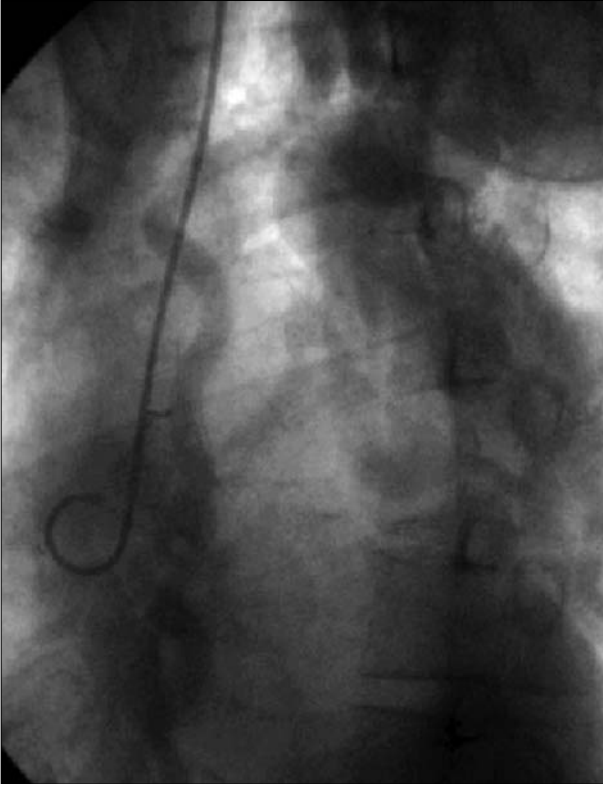
Kabul Tarihi: 24 Mart 2004

Olgumuz 66 yaşında, erkek hasta rutin sağlık kontrolleri sırasında çekilen direkt akciğer grafisinde sol apikal soliter kitle tespit edilmiş. Fizik muayenesinde ise tüm periferik nabızları alınan hastanın üst ekstremité arter basıncı 150/90 mmHg, alt ekstremité arter basıncı ise 100/70 mmHg olarak bulunmuştur. Manyetik rezonans (MR) incelemede sol apikal kitlenin 6x6x8 cm boyutlarında anevrizmatik genişleme olduğu ve aortda koarktasyon ile uyumlu görüntü tespit edilmesi üzerine yapılan anjiyografide aort lümeninin oklüde olduğu ve ileri derecede gelişmiş kollateral dolaşım tespit edilmiştir. İnterkostal arter anevrizması tromboze olduğu için yeterince görüntülenememiştir. Operasyonda sol posterolateral torakotomi ile aortaya ulaşılarak gerekli hazırlıkları takiben yapılan aortotomi sonrası lümenin tam tıkalı olduğu tesbit edilmiştir. Hastaya tüp greft interpozisyonu yapılmış ve interkostal arter anevrizma reseksiyonu uygulanmıştır. Ameliyat sonrası herhangi bir komplikasyon görülmeyen hasta postoperatif 5. günde taburcu edilmiştir. Aort koarktasyonu izole bir patoloji olarak değerlendirilmemelidir. Çeşitli anevrizmalar ile birlikte görülme sıklığı %10 olarak belirtilse de özellikle 40 yaş üzerinde artmaktadır [1]. Küçük anevrizmaların tesbitinin zor olması bu tip vakaların daha dikkatle değerlendirilmesini gerektirmektedir. İnterkostal arter anevrizması ise bunların en nadir görülen formudur [2]. Olgumuzda sunduğumuz gibi dev boyutlarda olan interkostal arter anevrizmasına ise literatürde rastlanmamıştır. Bu olguda rastladığımız diğer bir ilginç durum ise aorta lümeni tam tıkalı

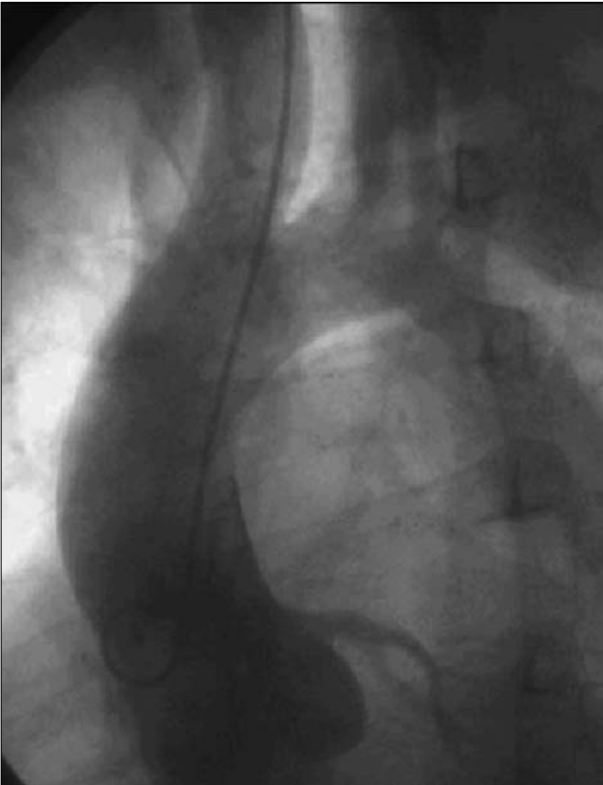olmasına rağmen hastanın bacaklarında yüzeysel olmasına rağmen tüm periferik nabızlarının palpasyonla hissedilebilmesidir. Çok iyi gelişmiş kollateral dolaşımın desendan aortaya bu yeterli kan akımını sağlayabildiği bilinmektedir [3]. Yüksek kollateral basınç nedeniyle gelişen anevrizmatik oluşumların bu tip hastalarda erken cerrahi girişimleri gerektirebileceği bilinmelidir [4,5]. MRI ve anjiyografi karşılaştırmalı tanı yöntemleri olarak aort koarktasyonunun ayrıntılı incelenmesinde yaygın olarak kullanılan yöntemlerdir ve operatif stratejinin önceden doğru olarak belirlenebilmesi bu sayede daha kolaylaşmaktadır [6].

### Kaynaklar

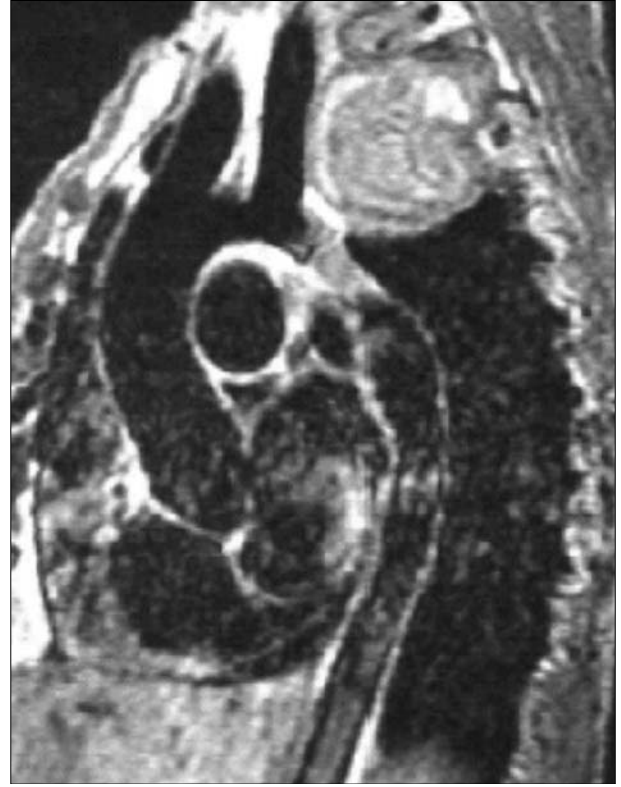1. Lupetin AR, Dash N, Beckman I. Coarctation of the aorta associated with intercostal artery aneurysms computed tomography diagnosis. J Comput Tomogr 1985;9:145-7.
2. Kelsay DE, Ribeiro P. Aortic coarctation with two intercostal aneurysms appearing radiographically as a subclavian aneurysm. Angiology 1996;47:103-6.
3. Chanarin N, Lamb RK, Gray HH. Late rupture of a superior intercostal artery following repair of aortic coarctation. J Cardiovasc Surg 1991;32:132-4.
4. Sethi GK, Norenberg RG, Scott SM, Takaro T. Management of coarctation with multiple calcified aneurysms of the intercostal arteries in adults. J Thorac Cardiovasc Surg 1975;69:909-11.



**Şekil 1.** İleri derecede gelişmiş olan kollateral dolaşımın anjiyografi görüntüsü.



**Şekil 2.** Aort koarktasyonu ve interkostal arter anevrizmasının anjiyografi görüntüsü.



**Şekil 3.** Aort koarktasyonu ve interkostal arter anevrizması manyetik rezonans inceleme.

5. Von Segesser LK, Marty B, Mueller X, et al. Active cooling during open repair of thoraco-abdominal aortic aneurysms improves outcome. *Eur J Cardiothorac Surg* 2001;19:411-5.
6. Yamaguchi T, Stanford W, Lang EV. Intercostal artery aneurysm associated with coarctation of the aorta: specific finding on MR imaging. *Int J Card Imaging* 1997;13:357-8.