

## Normovolemik hemodilüsyonun alt ekstremitte iskemi-reperfüzyonu sonrası oluşan akciğer hasarı üzerine olan etkisi

*The effect of normovolemic hemodilution on lung injury after ischemia-reperfusion of lower extremities*

İbrahim Gökşin,<sup>1</sup> Metin Akbulut,<sup>2</sup> Ahmet Baltalarlı,<sup>1</sup> Mustafa Saçar,<sup>1</sup> Şeyda Kaya,<sup>3</sup> Vefa Özcan,<sup>1</sup> Ender Düzcan<sup>2</sup>

Pumukkale Üniversitesi Tıp Fakültesi, <sup>1</sup>Kalp ve Damar Cerrahisi Anabilim Dalı,  
<sup>2</sup>Patoloji Anabilim Dalı, <sup>3</sup>Göğüs Cerrahisi Anabilim Dalı, Denizli

**Amaç:** Abdominal aortanın geçici olarak klemplenmesi ve alt ekstremitelerin iskemi-reperfüzyona (IR) maruz kalması, akciğerde interstisyel ödem ve enflamasyonla karakterize hasar oluşumunu indükler. Bu çalışmada ringer laktatla (RL) yapılan normovolemik hemodilüsyonun, alt ekstremitte IR sonrası oluşan akciğer hasarını azaltıp azaltmadığı saptanmaya çalışıldı.

**Çalışma planı:** Çalışma için 13 wistar albino cinsi erkek sıçan kullanıldı. Deney modeli olarak, her iki alt ekstremitenin arteriyel-venöz dolaşımının turnikeyle iki saat sıkılarak iskemi, ardından çözülerek üç saat reperfüzyon oluşturulmasıyla uygulanan IR modeli kullanıldı. İskemi-reperfüzyon grubunda (grup I, n=6) hemodilüsyon yapılmadan, RL grubunda (grup II, n=7) ise ringer laktatla normovolemik hemodilüsyon yapıldıktan sonra alt ekstremitte IR yapıldı. Deney sonunda, sıçanlar intravenöz yüksek doz pentobarbital sodyumla sakrifiye edildi. Akciğerler histolojik olarak değerlendirildi. Akciğer hasarı; konjesyon, interstisyel ödem, polimorf nüveli nötrofil (PMN) infiltrasyonu, alveoler hemoraji esas alınarak, 0+ ile 4+ arasında semikantitatif olarak skorlandı. 0+, değişiklik yok; 1+, fokal hafif değişiklikler; 2+, multifokal hafif değişiklikler; 3+, multifokal belirgin değişiklikler; 4+, diffüz belirgin değişiklikler. İstatistiksel değerlendirme Student's t-testi ve Mann-Whitney U-testiyle yapıldı.

**Bulgular:** Ortalama Hct grup I'de %48.2±1.7, grup II'de %35.1±0.9 olarak hesaplandı (p<0.001). Alt ekstremitte IR sonrası akciğerde oluşan hasar, grup I'de (ort. 3±0.63) grup II'ye (ort. 1.42±0.53) göre anlamlı olarak yüksekti (p<0.05).

**Sonuç:** Normovolemik hemodilüsyon, alt ekstremitte iskemi-reperfüzyonu sonrası oluşan akciğer hasarını azaltır.

**Anahtar sözcükler:** İskemi/reperfüzyon; normovolemik hemodilüsyon; akciğer hasarı.

**Background:** Acute transient aortic occlusion with subsequent ischemia/reperfusion (IR) of the lower extremities is known to predispose to the lung injury characterized by inflammation and interstitial edema. In this study, we aimed to investigate whether normovolemic hemodilution by ringer lactate (RL) could have any beneficial effect on the lung injury caused by IR of the lower extremities.

**Methods:** Thirteen wistar albino male rats were used for the study. A rat model in which bilateral lower extremities were tightened by plastic tourniquet for ischemia of 2 hours and then loosened for reperfusion of 3 hours were used as an experimental model. Ischemia/reperfusion of the lower extremities were performed in group of IR (group I, n=6) without hemodilution and in group of RL (group II, n=7) after hemodiluted with ringer lactate solution. At the end of the experiment, the rats were sacrificed by an intravenous overdose of pentobarbital sodium. The lungs were histologically examined. Lung injury was rated with a semiquantitative score based on congestion, interstitial edema, PMN infiltration and airspace hemorrhage, as follows: 0+, no changes; 1+, focal, mild, subtle changes; 2+, multifocal mild changes; 3+, multifocal prominent changes; 4+, extensive prominent changes. Student's t-test and Mann-Whitney U-test were used for statistical analysis.

**Results:** Mean Hct. value were %48.2±1.7 and %35.1±0.9 in group I and II respectively (p<0.001). The lung injury score after IR of lower extremities in rats were significantly higher in group I (mean 3±0.63) than group II (mean 1.42±0.53) (p<0.05).

**Conclusion:** Normovolemic hemodilution reduces the lung injury caused by IR of the lower extremities.

**Key words:** Ischemia/reperfusion; normovolemic hemodilution; lung injury.

Geliş tarihi: 17 Ocak 2005 Kabul tarihi: 21 Şubat 2005

Yazışma adresi: Dr. İbrahim Gökşin, Pamukkale Üniversitesi Tıp Fakültesi, Kalp ve Damar Cerrahisi Anabilim Dalı, 20070 Denizli.  
Tel: 0258 - 213 40 30 e-posta: ibrahimgoksin@hotmail.com

Abdominal aortanın geçici olarak klemplenmesi ve alt ekstremitelerin iskemi-reperfüzyona (IR) maruz kalması, akciğerde intersitisyel ödem ve enflamasyonla karakterize hasar oluşumunu indükler.<sup>[1-5]</sup> Akciğerde bu hasarın oluşum mekanizması; “washout” fenomeni, reperfüzyonla sistemik dolaşıma katılan kimyasal mediyatörler ve mikroembolilerdir.<sup>[6]</sup> İskemiyle başlayan tümör nekrozis faktör alfa (TNF- $\alpha$ ), interlökin-1-beta (IL-1 $\beta$ ) artışı ve polimorf nüveli nötrofil (PMN) aktivasyonu ile karakterize enflamatuvar yanıt, bu hasarda en önemli rolü oynamaktadır.<sup>[6-9]</sup> Reperfüzyonun hemen başında artan serbest oksijen radikallerinin (SOR) hasarı daha da artırdığı bilinmektedir.<sup>[10-12]</sup> Artan SOR ile birlikte, plasmada bulunan proenflamatuvar ajanlardan kompleman (özellikle C3a, C5a ve C5b-9), selektin, sitokinler (IL-6 ve 8), platelet aktive edici faktör (PAF), tromboksan (Tx) ve lökotrienler (LTB4) akciğerdeki hasarı daha da artırır.<sup>[13-15]</sup> Sonuç olarak; alt ekstremitte iskemi-reperfüzyonu, pulmoner vazokonstriksiyon, pulmoner hipertansiyon ve alveoler membran geçirgenliğinde artışla pulmoner ödeme neden olur.<sup>[8]</sup>

Hemodilüsyon, tam kan ve plazma viskozitesini azaltarak sistemik direnci düşürür, kardiyak output ve doku perfüzyonunu artırır.<sup>[16]</sup> Hemokonsantrasyon ise, iskemi sırasında endotel hücrelerindeki ödemi artırır, damar lümenini daraltarak mikrosirkülasyonda trombüs oluşumunu hızlandırır.<sup>[17]</sup> İskemik periyotta oluşan doku hipoksisi endoteldeki NO üretimini azaltır, reperfüzyonun erken fazında azalan NO ile mikrovasküler vazokonstriksiyon oluşur.<sup>[18]</sup> Profilaktik izovolemik hemodilüsyon, “postiskemik kapiller reflow”u anlamlı olarak artırmaktadır.<sup>[19]</sup> İskemi reperfüzyon hasarı, postkapiller venüllerde lökositlerin kümelenmelerini ve endotele tutunmalarını da belirgin olarak artırır.<sup>[20]</sup>

Hemodilüsyon; kan viskozitesini azaltarak mikrosirkülasyonu düzenler, enflamatuvar yanıtı ve özellikle reperfüzyonla birlikte artış gösteren serbest oksijen radikallerinin oluşumunu azaltarak iskemi-reperfüzyon hasarını azaltır.<sup>[21,22]</sup>

Bu çalışmadaki amacımız; ringer laktatla (RL) yapılan normovolemik hemodilüsyonun, alt ekstremitelerin iskemi-reperfüzyonu sonrası gelişen akciğer hasarını azaltıp azaltmadığını saptamak ve bu yöntemin akciğer hasarının azaltılmasına yönelik alternatif bir yöntem olup olmayacağını belirlemektir.

## GEREÇ VE YÖNTEM

Çalışma için 13 adet wistar albino cinsi erkek sıçan kullanıldı. Deney modeli olarak, her iki alt ekstremitenin arteriyal-venöz dolaşımının turnikeyle iki saat sıkılarak iskemi, ardından çözülerek üç saat reperfüzyon oluşturulmasıyla uygulanan IR modeli kullanıldı.<sup>[23]</sup> Femoral bölgedeki kan akımı manuel Doppler ultrasonog-

rafiyle (USG) değerlendirildi. Anestezi olarak intraperitoneal 30 mg/kg ketamin (Ketalar, Eczacıbaşı) ve 6 mg/kg ksilasin (Rompun, Bayer) kullanıldı. Boyun bölgesine yapılan insizyonla sağ jugular ven disseke edilip açığa çıkarıldı. Pnömotoraks oluşturmadan, jugular vene 24 numara branül yerleştirildi. Hemodilüsyondan önce jugular venden 1000 Ü/kg heparinle antikoagülasyon sağlandı. İskemi-reperfüzyon grubunda (grup I, n=6) hemodilüsyon yapılmadan, RL grubunda (grup II, n=7) jugular venden ortalama 2.5 cc kan alınarak aynı miktar RL ile hemodilüsyon yapıldıktan sonra alt ekstremitte IR yapıldı. Jugular venden alınan kan santrifüje edilerek hemotokrit ölçüldü. Reperfüzyon sonrası sıçanlar intravenöz yüksek doz pentobarbital sodyumla sakrifiye edildi. Akciğer bütünüyle çıkartılarak %10 formalinde fikse edildi. Histolojik inceleme için sağ akciğer orta lobdan üç adet örnek alındı. Parafin bloklar hazırlanıp, 6 m kalınlıkta kesitler yapılarak hematoksiyen eosin ile boyandı. Akciğer hasarı; Tassiopoulos ve ark.nın<sup>[7]</sup> tanımladığı yöntemle, konjesyon, intersitisyel ödem, PMN infiltrasyonu, alveolar hemoraji esas alınarak, 0+ ile 4+ arasında semikantitatif olarak skorlandı (0+, değişiklik yok; 1+, fokal hafif değişiklikler; 2+, multifokal hafif değişiklikler; 3+, multifokal belirgin değişiklikler; 4+, diffüz belirgin değişiklikler). Preparatlar, sıçanların hangi grupta olduğunu bilmeyen aynı patoloğ tarafından değerlendirildi. Akciğer hasar skorunun doğru olarak yapılabilmesi için, patoloğ her bir preparatın en az iki farklı bölgesini ayrı ayrı değerlendirdi. Gruplarda elde edilen değerler ortalama değer $\pm$ standart sapma olarak ifade edildi. Gruplar arasındaki Hct değerlerinin karşılaştırılması için Student’s t-testi, akciğer hasarı skorlarının karşılaştırılması için nonparametrik Mann-Whitney U-testi kullanıldı ve p<0.05 değeri istatistiksel olarak anlamlı kabul edildi.

## BULGULAR

Ortalama Hct grup I’de %48.2 $\pm$ 1.7, ringer laktatla hemodilüsyon yapılan grup II’de ise %35.1 $\pm$ 0.9 olarak hesaplandı (p<0.001). Alt ekstremitte iskemi-reperfüzyonu sonrası akciğerde oluşan hasar, grup I’de ortalama 3 $\pm$ 0.6, grup II’de ise ortalama 1.4 $\pm$ 0.5 olarak saptandı (p<0.05). Grup I ve II’de oluşan akciğer hasarı Tablo 1’de daha detaylı olarak gösterilmektedir. Şekil 1-3’te, alt ekstremitte iskemi reperfüzyonu sonrası meydana gelen değişen derecelerdeki akciğer hasarı görülmektedir.

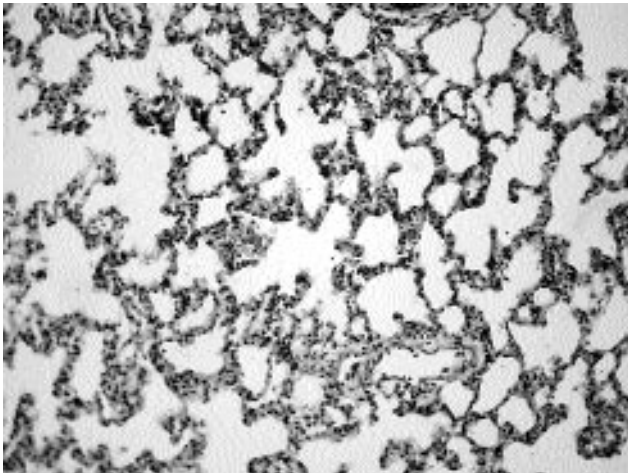
Tablo 1. Grup I ve II’de saptanan akciğer skorları

	Akciğer hasarı skorları					Ort. skor
	0+	1+	2+	3+	4+	
Grup I (n=6)	–	–	1	4	1	3.00 $\pm$ 0.63
Grup II (n=7)	–	4	3	–	–	1.42 $\pm$ 0.53

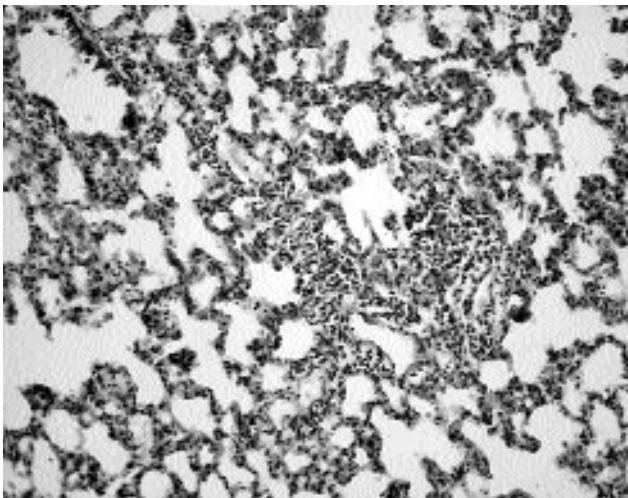
## TARTIŞMA

Vasküler cerrahi girişimler (anevrizma, aortaliak oklüziv hastalık) nedeniyle abdominal aortanın geçici bir süreyle klemlenmesi alt ekstremitelerin iskemi-reperfüzyona maruz kalmasına neden olur. Bu durum, başta akciğer olmak üzere bir çok uzak organda hasar oluşumunu indükler, oluşan akciğer hasarı morbidite ve mortaliteyi artırabilir.<sup>[18,9]</sup>

Alt ekstremitte iskemi-reperfüzyonu sonrası uzak organ olarak akciğerlerin diğer organlara (böbrek, kalp, karaciğer... vs.) nazaran neden daha fazla etkilendiği tam olarak açık olmamakla birlikte, reperfüze dokuda oluşan humoral mediyatörlerin lökositleri aktive ettiği ve aktive lökositlerin akciğer kapillerinde kümelenerek, vasküler endotel hücrelerine yapıştığı ve lizozomal enzimlerini salarak akciğer hasarına neden olduğu bilinmektedir.<sup>[9,24-26]</sup> Akciğerlerde bulunan makrofaj ve mast



**Şekil 1.** Fokal hafif akciğer hasarı (H-E x 20 orijinal büyütme, akciğer skoru 1+).



**Şekil 2.** Multifokal hafif akciğer hasarı (H-E x 20, orijinal büyütme, akciğer skoru 2+).

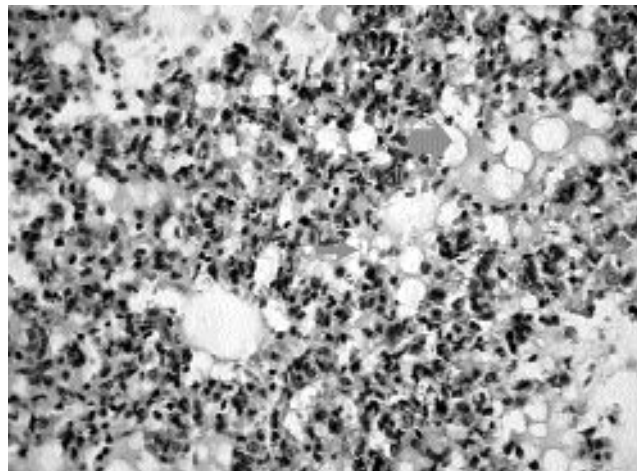
hücreleri gibi enflamatuvar hücrelerin ürettikleri enflamatuvar mediyatörlerin, reperfüzyon hasarını daha da artırdığı gösterilmiştir.<sup>[27]</sup> Alt ekstremitte iskemi reperfüzyonu, akciğer mast hücreleri tarafından üretilen ve kuvvetli bir nötrofil kemoatraktan madde olan lökotrien B4 salınımına neden olmaktadır, bu durum akciğerde lökosit sekestrasyonunun daha da artmasına yol açmaktadır.<sup>[27]</sup> Ayrıca mast hücrelerinden salınan histamin, serotonin ve PAF akciğer hasarını daha da artırır.<sup>[28,29]</sup>

Abdominal aort anevrizması nedeniyle ameliyat uygulanan hastalarda aortik klemp alındıktan sonra saatler içinde, akciğerde mikrovasküler permeabilite artışı ve lökosit sekestrasyonu ile karakterize olan ve hafif pulmoner ödemden erişkin respiratuvar distress sendromuna (ARDS) kadar değişkenlik gösterebilen pulmoner disfonksiyon oluşabildiği birçok yayında bildirilmiştir.<sup>[30,31]</sup>

Alt ekstremitelerin iskemi-reperfüzyonu sonrası oluşan akciğer hasarının azaltılmasında birçok maddenin etkinliği (aprotinin, prostasiklin, L-arginin, takrolimus, askorbik asit... vs.) deneysel ve klinik çalışmalarla gösterilmiştir.<sup>[3-5,32,33]</sup> Ancak klinik uygulamada, bu maddeler rutin olarak kullanılmamaktadır.

Normovolemik (izovolemik) hemodilüsyonun; kan viskozitesini azaltarak, mikrosirkülasyonu düzenlediği ve enflamatuvar yanıtı azaltarak, iskemi-reperfüzyon sonrası birçok organdaki hasarı azalttığı ve organın fonksiyonlarını koruduğu gösterilmiştir.<sup>[21,22,34]</sup>

Li ve ark.<sup>[22]</sup> yaptıkları deneysel çalışmayla, izovolemik hemodilüsyonun tavşan kalbinde iskemi-reperfüzyon hasarını azalttığını, hemoreolojik parametreleri (tam kan viskozitesi, plazma viskozitesi ve TK değeri), iskemik miyokard dokusundaki malonaldehid (MDA) düzeyini, iskemik bölgedeki infarkt boyutunu, kalbin



**Şekil 3.** Diffüz belirgin akciğer hasarı (H-E x 40 orijinal büyütme, akciğer skoru 4+, küçük ok: nötrofili gösteriyor, büyük ok: belirgin pulmoner ödemi gösteriyor).



sistolik (sol ventrikül pik basınç, +dp/dt-max değeri) ve diyastolik (-dp/dt-max değeri) fonksiyonlarını ölçerek göstermişlerdir.

Wang ve ark.<sup>[21]</sup> ise izovolemik hemodilüsyonun, iskemi-reperfüzyon sonrası miyokardial dokuda lökosit infiltrasyonunu azalttığını göstermişlerdir.

Ancak izovolemik hemodilüsyonun, alt ekstremitte iskemi-reperfüzyonu sonrası akciğer hasarını azaltıp azaltmadığına dair literatürde bir çalışmaya rastlamadık.

Biz bu çalışmayla; izovolemik hemodilüsyonun, alt ekstremitte iskemi-reperfüzyonu sonrası oluşan akciğer hasarını azalttığını histopatolojik olarak gösterdik. Ancak bu koruyucu etkinin hücresel ve biyokimyasal mekanizmalarının deneysel ve klinik çalışmalarla araştırılmasının uygun olacağını düşünüyoruz.

Ameliyat öncesi dönemde akciğer disfonksiyonu olan hastalar, abdominal aortanın klempenmesiyle alt ekstremitelerde oluşturulan IR sonrası oluşabilecek akciğer hasarı yönünden predispozisyonu olan hasta grubunu oluşturmaktadır. Bu hastalarda cerrahi işlem öncesi hemogram değerleri dikkate alınarak bir ya da iki ünite kan alınması ("autologous donation"), hem ameliyat sonrası dönemde gerekli olduğunda otolog kan transfüzyonu yapılmasına, hem de yapılan hemodilüsyonla oluşabilecek akciğer fonksiyon bozukluklarının önlenmesine imkan sağlayabilir. Klinikte bu yöntem, alt ekstremitelerin iskemi-reperfüzyonu sonrası gelişen akciğer hasarının azaltılmasına yönelik alternatif bir yöntem olabilir.

## KAYNAKLAR

1. Baltalarlı A, Gökşin I, Sirin H, Ortaç R, Onem G, Baltalarlı B, et al. Does Antiinflammatory Therapy Attenuate the Lung Injury Caused by Ischemia/Reperfusion of the Lower Extremities in the Rabbit. *The Internet Journal of Thoracic and Cardiovascular Surgery* TM ISSN: 1524-0274.
2. Baltalarlı A, Önem G, Gökşin İ, Rendeci O, Saçar M, Çolakoğlu N. İskemik preconditioning, sıçanlarda bilateral alt ekstremitte iskemi/reperfüzyonuna bağlı gelişen akciğer hasarını artırır. *Türk Göğüs Kalp Damar Cer Derg* 2000;8:537-40.
3. Şirin H, Sarıbülbül O, Cerrahoğlu M, Aksoy Ö, Baltalarlı A, Saçar M. Alt ekstremitte iskemi reperfüzyonunun yol açtığı pulmoner hasarda aprotininin koruyucu etkinliği. *Türk Göğüs Kalp Damar Cer Derg* 2001;9:233-7.
4. Berkan Ö, Katrancioğlu N, Günay İ, Yıldız E. Alt ekstremitte iskemi reperfüzyona bağlı gelişen akciğer hasarında askorbik asidin etkisi. *Türk Göğüs Kalp Damar Cer Derg* 2001;9:238-41.
5. Tekeli A, Akgün S, Civelek A, İşbir S, Ak K, Çobanoğlu A. Alt ekstremitte iskemi reperfüzyonu sonucunda gelişen akciğer hasarının önlenmesinde farklı bir ajan: FK 506 (Takrolimus). *Türk Göğüs Kalp Damar Cer Derg* 2001;9:242-6.
6. Goldman G, Welbourn R, Klausner JM, Kobzik L, Valeri CR, Shepro D, et al. Mast cells and leukotrienes mediate neutrophil sequestration and lung edema after remote ischemia in rodents. *Surgery* 1992;112:578-86.
7. Tassiopoulos AK, Carlin RE, Gao Y, Pedoto A, Finck CM, Landas SK, et al. Role of nitric oxide and tumor necrosis factor on lung injury caused by ischemia/reperfusion of the lower extremities. *J Vasc Surg* 1997;26:647-56.
8. Groeneveld AB, Raijmakers PG, Rauwerda JA, Hack CE. The inflammatory response to vascular surgery-associated ischaemia and reperfusion in man: effect on postoperative pulmonary function. *Eur J Vasc Endovasc Surg* 1997;14:351-9.
9. Yassin MM, Harkin DW, Barros D'Sa AA, Halliday MI, Rowlands BJ. Lower limb ischemia-reperfusion injury triggers a systemic inflammatory response and multiple organ dysfunction. *World J Surg* 2002;26:115-21.
10. Klausner JM, Paterson IS, Kobzik L, Valeri CR, Shepro D, Hechtman HB. Oxygen free radicals mediate ischemia-induced lung injury. *Surgery* 1989;105(2 Pt 1):192-9.
11. Nelson K, Herndon B, Reisz G. Pulmonary effects of ischemic limb reperfusion: evidence for a role for oxygen-derived radicals. *Crit Care Med* 1991;19:360-3.
12. İşbir S, Akgün S, Ak K, Civelek A, Tekeli A, Çobanoğlu A. Akut alt ekstremitte iskemi / reperfüzyon hasarının akciğer serbest oksijen radikalleri üzerine olan etkisi. *Türk Göğüs Kalp Damar Cer Derg* 2000;8:632-4.
13. Kyriakides C, Austen WG Jr, Wang Y, Favuzza J, Moore FD Jr, Hechtman HB. Neutrophil mediated remote organ injury after lower torso ischemia and reperfusion is selectin and complement dependent. *J Trauma* 2000;48:32-8.
14. Arumugam TV, Shiels IA, Woodruff TM, Granger DN, Taylor SM. The role of the complement system in ischemia-reperfusion injury. *Shock* 2004;21:401-9.
15. Welbourn R, Goldman G, O'Riordain M, Lindsay TF, Paterson IS, Kobzik L, et al. Role for tumor necrosis factor as mediator of lung injury following lower torso ischemia. *J Appl Physiol* 1991;70:2645-9.
16. Messmer K, Frey L. The principle of hemodilution. *Chirurg* 1991;62:769-74. [Abstract]
17. Menger MD, Vollmar B. In vivo analysis of microvascular reperfusion injury in striated muscle and skin. *Microsurgery* 1994;15:383-9.
18. Duebener LF, Sakamoto T, Hatsuoka S, Stamm C, Zurakowski D, Vollmar B, et al. Effects of hematocrit on cerebral microcirculation and tissue oxygenation during deep hypothermic bypass. *Circulation* 2001;104(12 Suppl 1):I260-4.
19. Menger MD, Sack FU, Hammersen F, Messmer K. Tissue oxygenation after prolonged ischemia in skeletal muscle: therapeutic effect of prophylactic isovolemic hemodilution. *Adv Exp Med Biol* 1989;248:387-95.
20. Menger MD, Pelikan S, Steiner D, Messmer K. Microvascular ischemia-reperfusion injury in striated muscle: significance of "reflow paradox". *Am J Physiol* 1992; 263(6 Pt 2):H1901-6.
21. Wang BS, Wang LJ, Zhang YB, Lu JS, Tang N, Huang YT, et al. Reduction of myocardial ischemia-reperfusion injury by isovolumic hemodilution. *Clin Hemorheol Microcirc* 1997;17:181-6.
22. Li X, Wang LJ, Tang N, Yue H, Huang Y, Lu J, et al. Effects of isovolumetric hemodilution treatment and superoxide dismutase on ischemic reperfused hearts in rabbit. *Clin Hemorheol Microcirc* 1998;18:157-63.
23. Wakai A, Winter DC, Street JT, O'Sullivan RG, Wang JH,

- Redmond HP. Inosine attenuates tourniquet-induced skeletal muscle reperfusion injury. *J Surg Res* 2001;99:311-5.
24. Fantini GA, Conte MS. Pulmonary failure following lower torso ischemia: clinical evidence for a remote effect of reperfusion injury. *Am Surg* 1995;61:316-9.
25. Gadaleta D, Fantini GA, Silane MF, Davis JM. Leukotriene generation and pulmonary dysfunction following aortic cross clamp in humans. *Ann N Y Acad Sci* 1994;723:470-2.
26. Deeb GM, Grum CM, Lynch MJ, Guynn TP, Gallagher KP, Ljungman AG, et al. Neutrophils are not necessary for induction of ischemia-reperfusion lung injury. *J Appl Physiol* 1990;68:374-81.
27. Welbourn R, Goldman G, Kobzik L, Paterson IS, Valeri CR, Shepro D, et al. Role of neutrophil adherence receptors (CD 18) in lung permeability following lower torso ischemia. *Circ Res* 1992;71:82-6.
28. Welbourn CR, Goldman G, Paterson IS, Valeri CR, Shepro D, Hechtman HB. Pathophysiology of ischaemia reperfusion injury: central role of the neutrophil. *Br J Surg* 1991;78:651-5.
29. Welbourn CR, Goldman G, Paterson IS, Valeri CR, Shepro D, Hechtman HB. Neutrophil elastase and oxygen radicals: synergism in lung injury after hindlimb ischemia. *Am J Physiol* 1991;260(6 Pt 2):H1852-6.
30. Lindsay TF, Walker PM, Romaschin A. Acute pulmonary injury in a model of ruptured abdominal aortic aneurysm. *J Vasc Surg* 1995;22:1-8.
31. Paterson IS, Klausner JM, Goldman G, Pugatch R, Feingold H, Allen P, et al. Pulmonary edema after aneurysm surgery is modified by mannitol. *Ann Surg* 1989;210:796-801.
32. Kawashima M, Nakamura T, Schneider S, Vollmar B, Lausberg HF, Bauer M, et al. Iloprost ameliorates post-ischemic lung reperfusion injury and maintains an appropriate pulmonary ET-1 balance. *J Heart Lung Transplant* 2003;22:794-801.
33. Yoshida K, Yoshimura K, Haniuda M. L-arginine inhibits ischemia-reperfusion lung injury in rabbits. *J Surg Res* 1999;85:9-16.
34. Frost-Arner L, Wellander E, Mattsson E, Bergqvist D. Isovolemic hemodilution and skeletal muscle function during ischemia and reperfusion. *Microsurgery* 1998;18:79-85.