

TRAVMATİK AORTİK YARALANMA: OLGU SUNUMU

TRAUMATIC AORTIC INJURY: CASE REPORT

Dr. Sadık ERYILMAZ, Dr. Serkan DURDU, Dr. Neyyir Tuncay EREN, Dr. Bülent KAYA, Dr. Hakkı AKALIN

Ankara Üniversitesi Tıp Fakültesi Kalp Damar Cerrahisi Anabilim Dalı, ANKARA

Adres: Dr. Sadık ERYILMAZ, Ankara Üniversitesi Tıp Fakültesi Kalp Damar Cerrahisi Anabilim Dalı Kalp Merkezi Dikimevi / ANKARA

Özet

Majör künt göğüs travmalarından sonra aort yaralanması gelişebilir. Bunların büyük çoğunluğu akut travmatik aort rüptürü şeklindeyken, nadiren kronik posttravmatik psödoanevrizma da gelişebilir. Bu çalışmada, motorlu araç kazası sonrası aort istmus bölgesinde akut travmatik aortik rüptürü gelişen 18 yaşındaki erkek hasta ile otomobil kazasına bağlı künt göğüs travmasından 3 yıl sonra sırta vuran ağrı epizodları nedeniyle yapılan rutin tetkiklerinde kronik posttravmatik torasik aort psödoanevrizması tespit edilen 43 yaşındaki erkek hastanın olgu takdimlerini sunduk.

Anahtar kelimeler: Travmatik aortik rüptür, torasik aorta, transeksiyon, psödoanevrizma

Summary

Aortic injuries may occur following major blunt chest traumas. Although majority of them are acute traumatic aortic rupture, rarely they can become chronic posttraumatic pseudoaneurysm. We present two cases; 18 year-old male patient with acute traumatic aortic rupture in the isthmic portion, and 43 year-old male patient with chronic aortic pseudoaneurysm diagnosed by routine tests performed because of pain episodes radiating to the back following blunt chest trauma due to car accident three years ago.

Keywords: Traumatic aortic rupture, thoracic aorta, transection, pseudoaneurysm

Giriş

Künt göğüs travmalarından sonra akut aort rüptür oluşabilmektedir. Akut aort rüptürünün mortalitesi oldukça yüksektir. Cerrahi düzeltme sağlanmayan hastaların %95-98'i kaybedilmektedir [1]. Daha nadir olarak da künt göğüs travmasını takip eden 3 haftalık periyottan sonra kronik posttravmatik aort psödoanevrizması gelişebilir.

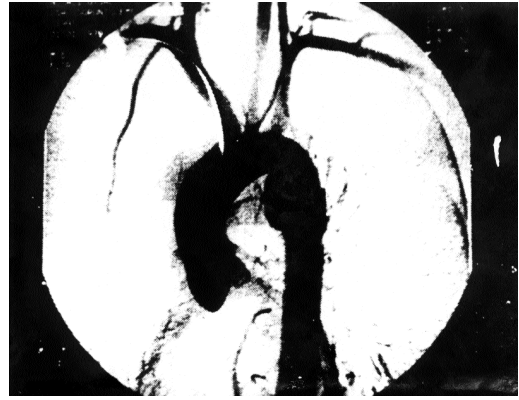Bu çalışmada, motorlu araç kazası sonrasında gelişen akut aort rüptürü ve kronik aort psödoanevrizmalı iki ayrı olguyu bildirdik.

Olgu Sunumu - 1

18 yaşındaki erkek hasta, motorlu araç kazası sonrası pelvis kırığı ve servikal omurlarda yaralanma ile başvurduğu

hastanede gözlem altına alındı. Hastanın antero-posteriyör (A-P) akciğer grafisinde üst mediasteninin geniş görülmesi üzerine kompüterize toraks tomografisi (CT) yapıldı. Tomografide sol subklavyan arterin distalinden sonra aort segmentinin izlenmediği görüldü. Hastanın fizik muayenesinde periferik nabızların normal olarak alınmasına rağmen, tomografide aort devamlılığı izlenmediğinden hastanemize sevk edildi.

Hastanın klinik tablosu ve CT bulguları arasındaki uyumsuzluk nedeniyle yapılan aortografide, desandan aortada, sol subklavyan arter distalindeki 7 cm'lik segmentte damar bütünlüğünün kaybolduğu belirlendi (Resim 1). Bu lezyon



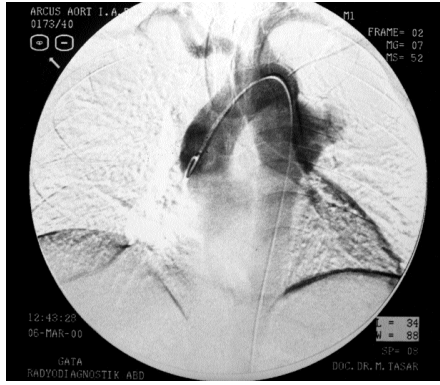
Resim 1: İlk hastanın aortografisinde desandan aortadaki görünüm

travmatik aort rüptür sonucu gelişen psödoanevrizma olarak değerlendirildi. Lezyonun distalindeki aort segmenti ve distal arteriyel sistem normal idi. Hasta bu bulgularla travmatik aort rüptürü düşünülerek acil operasyona alındı. Sol 4. interkostal aralıktan yapılan posterolateral torakotomiyle girilen toraks boşluğunda hemorajik sıvı ve toraks arka duvarında hematoma görüldü. Arkus aorta, sol karotid ve subklavyan arterler arasından disseke edilerek kontrol altına alındı. Sol subklavyan arter ayrı olarak disseke edildi. Daha sonra hematoma distalindeki aort segmenti disseke edilip kontrol altına alındı. Disseksiyon sırasında geniş çaplı birkaç interkostal arter geçici olarak kapatıldı. Subklavyan arter kapatılıp aortaya proksimal ve distal klempler konarak hematoma açıldı. Adventisiya açıldığında intimanın, aortanın %80'ini çevreleyen bölümünde rüptüre olduğu belirlendi. Bu nedenle primer onarım yapılmadı ve aortik transeksiyon tamamlanarak 28 mm'lik dakron tüp greft interpozisyonu uygulandı. "Cell saver" kullanılan operasyonun aortik kros klemp zamanı 24

dakika idi. Hastanın postoperatif nörolojik fonksiyonları normaldi. Postoperatif 7. günde taburcu edilen hasta, tedavisine devam edilmek üzere ortopedi kliniğine sevk edildi. Postoperatif 3. ayda yapılan kontrolde vital ve nörolojik fonksiyonları normal olan hasta aktif hayatına geri döndü.

Olgu Sunumu - 2

43 yaşındaki erkek hasta tekrarlayan göğüs ağrısıyla kliniğimize başvurdu. Öyküsünde üç yıl önce trafik kazası geçirdiği öğrenildi. Fizik muayenede dört ekstremitede ölçülen tansiyon normal sınırlardaydı ve patolojik farklılık yoktu. İstirahat EKG'sinde patolojik değişiklik yoktu. Yapılan rutin biyokimya, tam kan, kanama / pıhtılaşma zamanı tetkikleri normaldi. Çekilen AP akciğer grafisinde üst mediasten normalden geniş izlendi. Bunun üzerine hastaya toraks tomografisi yapıldı ve desandan aortada, sol subklavyan arterin 5 cm distalinde anevrizmatik oluşum izlendi. Daha sonra hastaya dijital substraksiyon anjiyografi (DSA) yapıldı ve desandan aortada 5 x 6 cm boyutlarında sakküler anevrizmatik oluşum izlendi (Resim 2). Olgu, kronik travmatik aortik psödoanevriz-



Resim 2: İkinci hastanın DSA'sinde desandan aortadaki sakküler anevrizma

ma olarak değerlendirilerek cerrahi tedaviye alındı. Posterolateral torakotomiyle subklavyan arterin 5 cm distalindeki anevrizma kesesine ulaşıldı. Proksimal ve distal aorta segmentleri kontrol altına alınarak anevrizmanın proksimal ve distaline klemp konuldu. Kese açıldığında intimanın %70'nin rüptüre olduğu, içinde trombüs materyali bulunan anevrizma kesesi izlendi. Anevrizmatik segment rezekt edilerek 28 mm'lik dakron tübüler greft ile interpozisyon yapıldı. Aortik kros klemp süresi 28 dakikaydı. Postoperatif herhangi bir komplikasyon olmadı. Hasta 8. gün sorunsuz taburcu edildi.

Tartışma

Travmatik aortik rüptür ölümcül bir hasardır. Otopsi serilerinde künt travma sonrası ölümlerin %15'inden aort rüptürü sorumlu tutulmaktadır. Aort rüptürü gelişen olguların %85'i hemen kaybedilirken, %15'i hastaneye ulaşabilmektedir. Rüptür, olguların %90-95'inde aortik istmusta olmaktadır. %5 olguda ise rüptür, aortik kapakların hemen üzerinde çıkan aortada oluşmaktadır. Daha seyrek olarak abdominal aort ve distal torakal aortada rüptür oluşabilir [2]. Aortik istmusun, ligamentum arteriyozum yoluyla sol pulmoner artere fikse olması nedeniyle akseleasyon ve deselerasyon yaralanmalarında rüptür sıklıkla bu bölgeden olmaktadır.

Tamamı direkt akciğer grafisinin sensitivitesi %90, spesifitesi

%10'dur. Kontrast aortografi tanıda altın standarttır [2]. Kontrastlı spiral tomografi, komputere tomografi, magnetik rezonans görüntüleme torasik aorta anevrizmalarında tanı yöntemleridir [1].

Travmatik aortik transeksiyonlarda hasta cerrahi tedaviye gidinceye kadar, agresif beta-bloker tedavi ve afterload'un nitrogliserin ve/veya nitroprussid ile redüksiyonu komplet aortik yırtılma insidensini azaltır [3].

Aort rüptürü onarımındaki cerrahi tekniklerin temel amacı spinal kord iskemisi yaratmadan onarımı gerçekleştirmektir. Aort rüptürü onarımında uygulanan yöntemlerin ortak amacı distal aortik perfüzyonu artırarak spinal kordun ve böbreklerin iskemiden korunmasını sağlamak ve klempelerin kaldırılması sonrası gelişebilen şok ve metabolik olayları önlemektir [4].

Aort rüptürü onarımında uygulanan yöntemlerden birisi kardiyopulmoner bypasstır. Ancak bu yöntem yüksek mortalite ve çoğunlukla multiple travması da olan olgularda serebral veya intrapulmoner kanama riskini artırması nedeniyle önerilmemektedir. İkinci yöntem, heparinize kateterle pasif şant uygulamasıdır. Sol ventrikül ya da asandan aort ile distal aort veya femoral arter arasına şant kateteri yerleştirilerek uygulanır. Bu yöntemin dezavantajı, distal akım miktarının kontrol edilememesi ve parapleji oranının yüksek olmasıdır. Bir diğer yöntem, heparinsiz ya da düşük doz heparin (100 mg/kg) kullanarak santrifugal pompayla yapılan atriöfemoral veya atriödistal bypass yöntemidir. Bu yöntem, spinal kord iskemisini önlemedeki etkinliği ve düşük mortalite oranı ile özellikle kompleks rüptürlerde önerilen metoddur. Dördüncü yöntem, "clamp and saw" olarak adlandırılan distal kan akımını artırmaya yönelik bir uygulama yapılmaksızın aortaya klemp konarak yapılan onarımdır. Bu yöntemde klemp süresi 30 dakikanın altında kaldığı durumlarda parapleji oranı düşüktür [4,5].

Von Oppel'in [4] metaanaliz çalışmasında kros klemp süresi 30 dakikanın üzerinde olan ve distal perfüzyon yöntemi uygulanmayan olgularda parapleji insidensi zaman bağımlı olarak artmakta ve %25.5 düzeylerinde olmaktadır. Kateterle uygulanan pasif distal perfüzyon şantlarında %15.5, atriöfemoral ya da atriödistal aktif şantlarda ise %2.5 oranında paraplejiye rastlanmaktadır [4]. Yine aynı çalışmada kardiyopulmoner bypass ile %18.2, pasif distal perfüzyon ile %12.3, aktif heparinsiz şantla %11.9 ve "clamp and saw" tekniği ile yapılan onarımlarda ise %16 operatif mortalite verilmektedir.

Kronik psödoanevrizma olgularında anevrizmatik aort çapı arttıkça akut disseksiyon veya rüptür insidensi artmaktadır. 4 cm'den küçük anevrizma olgularında akut disseksiyon veya rüptür insidensi %8.8 iken 4 - 4.9 cm anevrizmada %9.5, 5 - 5.9 cm anevrizmada %17.8 ve 6 cm'den büyük anevrizmada insidens %27.9 olmaktadır [5]. Rüptüre olmuş kronik psödoanevrizma olgusunda operatif mortalite ve postoperatif komplikasyon insidensi artmaktadır [6].

Her iki olguda da aortik kros klemp süresi 30 dakikanın altında tutularak kontrollü bir şekilde ameliyat gerçekleştirildikten sonra hipotansiyon ve metabolik asidoza izin vermeden klempler kaldırıldı. Postoperatif herhangi bir komplikasyon olmadı.

Travmatik aort rüptüründe erken tanı ve erken cerrahi müdahale sonuçları iyileştirmektedir. Cerrahi sırasında spinal kordun korunması konusundaki yöntemin seçimi ise, deneyimi ve bilgisi doğrultusunda cerrahın olacaktır.

Kaynaklar

1. Tuney SZ. Blunt trauma of the thoracic and the thoracic and its branches. *Semin Thorac Cardiovasc Surg* 1992;3: 281-5
2. Reardon MJ, Hedrick TD, Letsou GV, Sagi HJ, Espada R, JoBaldwin JC. CT reconstruction of an unusual choronic posttraumatic aneurysm of the thoracic aorta. *Ann Thorac Surg* 1997;64:1480-2.
3. Girardi L, Isom OW. Repair of traumatic aortic valve disruption and descending aortic transection. *Ann Thorac Surg* 2000;69:1251-3.
4. Von Opper UO, Dunne TT, De Groot MK, Zilla P. Traumatic aortic rupture: Twenty-year metaanalysis of mortality and risk of paraplegia. *Ann Thorac Surg* 1994; 58:585-93.
5. Coady MA, Rizzo JA, Hammond GL, et al. Surgical intervention criteria for thoracic aortic aneurysms: A study of growth rates and complications. *Ann Thorac Surg* 1999;67:1922-6.
6. Nicoloni AC, Almassi GH, Bousamra MII, Haasler GB, Olinger GN. Mortality and morbidity after repair of traumatic aortic disruption. *Ann Thorac Surg* 1996;61:875-8.