

Ana koroner damar veya osteal lezyonlu olgularda atan kalpte koroner bypass cerrahisi sonuçlarının değerlendirilmesi

Evaluation of the clinical results of off-pump coronary artery bypass surgery in patients with left main or osteal coronary lesions

Naz Bige Aydın,¹ Tufan Şener,¹ Tansel Türkoğlu,¹ Asuman Süzer,² Hüseyin Maçika,² Recep Öztürk,³ Tamer Akbulut,³ Hakan Gerçekoğlu¹

Dr. Siyami Ersek Hastanesi Göğüs Kalp ve Damar Cerrahisi Eğitim ve Araştırma Hastanesi,

¹Kalp ve Damar Cerrahisi Kliniği, ²Anestezi Kliniği, ³Kardiyoloji Kliniği, İstanbul

Amaç: Bu çalışmada kardiyopulmoner bypassa girilmeden atan kalpte yapılan koroner bypass cerrahisinin osteal ve/veya ana koroner damar lezyonlu hastalardaki sonuçları değerlendirildi.

Çalışma planı: Ocak 2001-Nisan 2004 ayları arasında osteal ve/veya ana koroner damar lezyonu (%50 ve üzeri darlığı olan) nedeniyle atan kalpte koroner bypass cerrahisi yapılan 26 hasta (19 erkek, 7 kadın; ort. yaş 64±4; dağılım 45-68) geriye dönük olarak değerlendirildi. Hastalardan üçünde sol osteal, birinde hem sol hem sağ osteal, 22'sinde sol ana koroner damarda darlık vardı. Hastalar, ameliyat öncesi, ameliyattan sonra 2. ve 24. saatlerdeki kreatin fosfokinaz-MB düzeyleri; ameliyat öncesi ve sonrası ilk saatteki, 1. ve 6. günlerdeki elektrokardiyografik özellikleri; inotropik ve intraaortik balon pompası ihtiyacı; ekstübasyon, yoğun bakım ünitesi ve hastanede kalış süreleri; mortalite, morbidite ve ilk 30 gündeki takip sonuçları açısından değerlendirildi.

Bulgular: On iki hastada acil veya öncelikli olarak ameliyat uygulandı. İnfarktüs sonrası anjinası ve düşük kalp debisi ile acil ameliyata alınan bir hastada, düşük kardiyak debi sebebiyle inotropik destek ve intraaortik balon pompası gereği doğdu. Bu hasta şifa ile taburcu edildi. Diğer 25 hastanın ikisinde gelişen atriyal fibrilasyon dışında morbidite görülmedi. Hastalar ortalama 6. günde taburcu edildi. Ameliyat sonrası ilk 30 günlük takiplerde tekrar hastaneye yatış, mortalite ve morbidite saptanmadı.

Sonuç: Çalışmamızın bulguları, osteal veya ana koroner damar lezyonu bulunan olgularda atan kalpte koroner cerrahisinin güvenle uygulanabileceğini göstermektedir.

Anahtar sözcükler: Kardiyopulmoner bypass; off-pump koroner arter bypass.

Background: We evaluated the results of beating heart coronary artery bypass grafting without cardiopulmonary bypass in patients with left main coronary artery disease or osteal lesions.

Methods: Between January 2001 and April 2004, a total of 26 patients (19 males, 7 females; mean age 64±4 years; range 45 to 68 years) with left main coronary artery disease (≥50% stenosis) or osteal lesions underwent off-pump coronary artery bypass grafting. Three patients had left osteal, one patient had both right and left osteal, and 22 patients had left main coronary artery disease. Evaluations included the following: creatine phosphokinase-MB levels before and at 2 and 24 hours after surgery; electrocardiographic features before and after surgery (1st hour, 1st and 6th days); inotropic and intraaortic balloon pump (IABP) requirements; duration of extubation; lengths of intensive care unit and hospital stays, mortality and morbidity, and follow-up data within the first 30 days.

Results: Urgent or emergent surgery was performed in 12 patients. Only one patient who underwent emergent operation due to low cardiac output and postinfarction angina needed inotropic support and IABP. This patient was discharged with recovery. No postoperative morbidity was observed in the remaining 25 patients except for two cases with atrial fibrillation. The mean hospital stay was six days. There were no rehospitalization, morbidity or mortality within the first 30 days of follow-up.

Conclusions: Our results demonstrate that off-pump coronary artery bypass grafting is a safe procedure in patients with left main coronary artery disease and osteal lesions.

Key words: Cardiopulmonary bypass; coronary artery bypass, off-pump.

Geliş tarihi: 17 Ağustos 2004 Kabul tarihi: 1 Kasım 2005

Yazışma adresi: Dr. Naz Bige Aydın, Dr. Siyami Ersek Hastanesi Göğüs Kalp ve Damar Cerrahisi Eğitim ve Araştırma Hastanesi, Kalp ve Damar Cerrahisi Kliniği, 34668 Haydarpaşa, İstanbul. Tel: 0216 - 345 91 00 e-posta: bigeaydin@yahoo.com

Koroner bypass cerrahisinde, kardiyopulmoner bypass (KPB) kullanmaksızın (off-pump) atan kalpte uygulanan ameliyatlara gittikçe artan uygulanım alanı bulunmaktadır. Amerika'da HCA Ulusal Hastane Sistemi 2001 yılında 76 hastanede yapılan 17.000 izole koroner bypass ameliyatının 3672'sinin (%22) off-pump yapıldığını bildirmektedir.^[1] Özellikle stabilize edici yöntemlerin gelişmesi ve çeşitliliği, hem ameliyat konforunu ve anastomoz kalitesini artırmış hem de maliyetleri ciddi oranlarda düşürmüştür.^[2] Yüksek risk grubu hastalarda off-pump uygulamasının daha avantajlı olduğunu destekleyen çok sayıda makale yayınlanmaktadır.^[3,4] Osteal ve/veya ana koroner damar darlığı olan hastalar da bu grup içinde yer alırlar ve cerrahi sırasında özellikli miyokard koruması gerektirirler. Atan kalpte revaskülizasyonun global iskemiden kaçınmayı sağladığı göz önünde bulundurularak,^[5] bu çalışmada aynı cerrahi ekip tarafından yapılan, osteal ve ana koroner damar lezyonlu hastaların off-pump cerrahi sonuçları değerlendirildi.

HASTALAR VE YÖNTEMLER

Hastanemizde aynı cerrahi ekip tarafından Ocak 2001-Nisan 2004 ayları arasında toplam 253 hastaya off-pump koroner arter bypass cerrahisi uygulanmıştır. Bu hastaların içinden %50 ve üzeri darlık gösteren osteal ve/veya ana koroner damar darlığı olan 26 hasta (19 erkek, 7 kadın; ort. yaş 64±4; dağılım 45-68) hasta kayıt dosyaları ve bilgisayar verileri incelenerek çalışmaya alındı (hastalara ait ameliyat öncesi demografik değişkenler Tablo 1'de verilmiştir). Hastalardan üçünde sol osteal, birinde hem sol hem sağ osteal, 22'sinde sol ana koroner damarda darlık vardı.

Anestezi. Hastaların hepsine anestetik olarak fentanil, propofol ve sevorein, kürarizasyon için pankuronium bromid verildi. Ameliyathanede elektrokardiyografik (EKG) monitörizasyonda V5 göğüs derivasyonu ve D II standart derivasyonu kullanıldı. Bütün hastalarda anestezi indüksiyonu ile başlanıp 24 saat devam edecek şekilde altı saatte bir 1 gr intravenöz sefazolinle antibiyotik profilaksisi uygulandı.

Off-pump ameliyat tekniği. Medyan sternotomi yapmadan önce tüm hastalar aktive pıhtılaşma zamanı (ACT) 250 saniyenin üzerinde olacak şekilde heparinize edildi (100-200 U/Kg). Distal anastomozlar yapılırken miyokard yüzeyinin kısmi hareketsizleştirilmesi için Octopus IV (Medtronic, Inc., Minneapolis, MN, USA) veya Eustech (Estech - Least Invasive Cardiac Surgery, Danville, California, USA) stabilizatörler kullanıldı. Anastomoz yapılacak damarın proksimaline derin geçilerek 4.0 prolene suture ile askı konulup saha kan-sızlaştırıldı. Askı sırasında EKG takibi yapılarak ST, T değişikliği olduğu durumlarda intrakoroner şant kullanımına geçildi, ancak sağ sistem dominant olgularda,

eğer sağ koroner damara bypass yapılacaksa rutin olarak intrakoroner şant kullanıldı. Kalbe pozisyon derin perikard askı sütürleri ve apeks tutucuların ([Starfish (Medtronic, Inc, Minneapolis, MN, USA)] veya [Estech Pyramid Positioner (Estech - Least Invasive Cardiac Surgery, Danville, California, USA)]) yardımı ile verildi. Revaskülizasyona sol anterior desandan artere (LAD), sol internal mammaryan arter (LİMA) anastomozu ile başlandı, sağ internal mammaryan arter (RİMA) kullanılan olgularda RİMA LAD'ye ve LİMA sirkümfleks artere anastomoz edildi ve takiben sırasıyla sol taraf damarlarına önce proksimal sonra distal anastomozları yapılarak devam edildi. Sağ koroner arter lezyonu olan hastalarda aynı işlem en son bu damara da uygulandı (Tablo 2).

Enzim, Hemodinami, EKG ve takip. Ameliyat öncesi, ameliyattan sonra 2. ve 24. saatte yapılan miyokardiyal kreatin fosfokinaz-MB fraksiyonu (CPK-MB) ölçümleri değerlendirmeye alındı.

Hastaların ameliyat öncesi, ameliyattan sonra ilk saat, 1. ve 6. gündeki EKG'leri incelendi. İnotrop ve/veya intraaortik balon pompası (İABP) ihtiyacı, ekstübasyon, yoğun bakım, hastane kalış süreleri, hastane mortaliteleri, morbiditeleri (kanama revizyonu, reentübasyon, atriyal fibrilasyon, mediastinit, yara enfeksiyonu vb.) ve taburcu edildikten sonra ilk 30 gündeki tekrar hastaneye yatış oranı, mortalite ve morbiditeleri değerlendirildi.

Tablo 1. Hastaların ameliyat öncesi değişkenleri (n=26)

	Ort±SD	Sayı	Yüzde
Ort. yaş (yıl)	64±4		
Erkek		19	73
Kadın		7	27
Diabetes mellitus		10	38
Hipertansiyon		17	65
Periferik damar hastalığı		3	11
Kronik böbrek yetmezliği		1	4
NYHA sınıflaması			
NYHA I-II		14	54
NYHA III-IV		11	42
Postinfarkt anjina		1	4
Geçirilmiş Mİ		4	15
Ejeksiyon fraksiyonu	48.8±5	-	-
Ostial darlık			
Sol		4	15
Sağ		1	4
Sol ana koroner darlık		22	84
Anjiyografik darlık (%)			
50-70		19	73
70-90		7	27

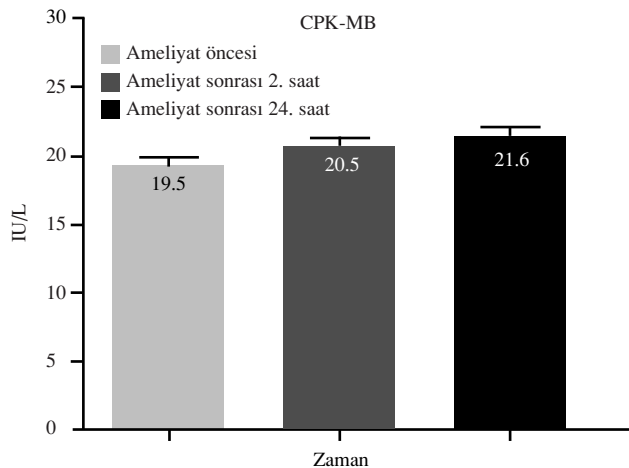
EF: Ejeksiyon fraksiyonu, NYHA: NewYork Heart Association, Mİ: Miyokard infarktüsü.

Tablo 2. Hastaların ameliyatla ilgili değişkenleri (n=26)

	Ort±SD	Sayı	Yüzde
Acil veya öncelikli ameliyat		12	46
Bypass yapılan damar sayısı			
2 damar		23	88
3 damar		3	12
Kullanılan greftler (sayı)			
Sol mammaryan arter		26	47
Sağ mammaryan arter		9	16
Radyal arter		2	4
Safen ven		18	33
Ortalama askı süresi (dakika / damar)	12.4±2		
İnotrop ihtiyacı		1	3
İntraaortik balon pompası ihtiyacı		–	–

İstatistik. Değişkenlerin (CPK-MB vb.) normal dağılıma uygun olduğu durumda pairedt-testi ve grup içi ölçümlerin karşılaştırmasında repeated measures ANOVA testi kullanıldı. Sonuçlar %95 güven aralığında SPSS: Statistical Package for Social Sciences - Windows 12.0 programı kullanılarak değerlendirildi, $p < 0.05$ anlamlı kabul edildi.

Sonuç. Ameliyat öncesi koroner anastomozlar sırasında hemodinamik bozulma meydana gelen hasta olmadı. On iki hastada ameliyat acil veya öncelikli olarak uygulandı. Bu hastalardan biri infarktüs sonrası anjina ve düşük kalp debisi ile acil ameliyata alındı. Ameliyat öncesi pulmoner arter basıncı 50 mmHg, pulmoner kapiller uç basıncı 28 mmHg ve CPK-MB değerleri yüksek (50 IU/L) olan hastanın, ameliyat sonrası düşük kalp debisi bulgularının devam etmesi ve saatlik idrar miktarlarının azalması (<30 cc/saat) üzerine ameliyat sonrası 20. saatte İABP takıldı. İntraaortik balon pompası sonrası 4. saatten itibaren hemodinamisi düzelme-

**Şekil 1.** CPK-MB değerleri ($p > 0.05$).**Tablo 3. Hastaların ameliyat sonrası değişkenleri (n=26)**

	Ort±SD	Sayı	Yüzde
Ekstübasyon süresi (saat)	7±2	–	–
Yoğun bakım kalış (saat)	13±3	–	–
İnotrop ihtiyacı		1	4
İABP kullanımı		1	4
Hastane kalış süresi (gün)	6±0.9	–	–
Atriyal fibrilasyon		2	8
Mortalite*		–	–

*İlk 30 gün; İABP: İntraaortik balon pompası.

ye başlayan hasta ameliyat sonrası 72. saatte İABP çekilerek servise çıkarıldı ve 9. gün şifa ile taburcu edildi. Diğer hastaların hiçbirinde, ameliyat sırasında ve sonrasında alınan CPK-MB sonuçlarında yükselme olmadı, hemodinamik bir bozukluk görülmedi. CPK-MB enziminin saatlere göre ortalama değerleri arasında istatistiksel fark saptanmadı (Şekil 1). Elektrokardiyografilerde iskemi veya infarktüs yönünde değişiklik olmadı. Ekstübasyon, yoğun bakım kalış, hastane kalış süreleri, mortalite ve morbidite değerlendirmeleri Tablo 3'te verilmiştir. Bir hastada dominant hemisfere göre aynı taraf total, karşı taraf %90 yaygın karotis darlığı olup öykü ve klinik bulgu görülmedi, iki hastada da iliyofemoral klinik vermeyen darlıklar saptandı. Bu hastalar koroner cerrahisi yapılarak damar hastalıkları yönünden takibe alındı.

Taburcu edildikten sonra ilk 30 gün içinde yapılan kontrollerde hiçbir hastada tekrar hastaneye yatış, morbidite ve mortalite saptanmadı.

TARTIŞMA

Kardiyopulmoner bypass kullanmadan, atan kalpte izole koroner arter cerrahisi gittikçe artan sıklıkta uygulanmaya başlanmıştır. Daha küçük insizyonlarla cerrahi yaklaşımlar olsa da (minimal invaziv direkt koroner arter bypass, parsiyel sternotomi, torakotomi, port access vb.), bunlar genellikle sınırlı sayıda koroner damara bypass olanağı tanıdığından, en yaygın olarak tam sternotomi ile yaklaşım kullanılmaktadır. Amaç, KPB ve beraberinde kullanılan vücut soğutma yöntemlerinin fizyolojik sistemler üzerine olan olumsuz etkilerinden kaçınmaktır. Bu durum cerrahi endikasyon sınırlarını ciddi oranda artırmıştır. Özellikle 70 yaş üstü hastalarda, ileri derecede düşük ejeksiyon fraksiyonu olan olgularda, tekrar ameliyat durumunda, serebrovasküler hastalık, karaciğer hastalığı, kanama bozukluğu, ileri derecede kalsifik aortası olan hasta gruplarında ya da kan ve kan ürünleri kullanılmayan hastalarda konvansiyonel KPB kullanılarak yapılan ameliyatlara göre üstünlük sağladığı çeşitli çalışmalarda bildirilmektedir.^[3,6-8] Akut miyokard infarktüsü sonrası atan kalpte acil revaskülarizasyon sonuçları oldukça başarılı bulunmuştur.^[9] Bu hasta-

lardan hemodinamik ve elektriksel olarak stabil olmaları KP'B'ye girilerek ancak atan kalpte ameliyat yapılmasının global iskemiden kaçınılmasıyla daha iyi sonuç verdiği öne sürülmektedir.^[10] Bu tekniğin yaygınlaşması, her olguda güvenli kullanılıp kullanılmayacağı sorusunu da gündeme getirmiştir. Osteal ve ana koroner damar darlığı olan olgular bu grup içinde değerlendirilebilir. Koroner cerrahisinde, osteal ve ana koroner damar darlığı saptandığı anda klinik bulgu beklenmeksizin ameliyat endikasyonudur. Darlığın ciddiyeti ve klinik bulgu varlığı ameliyatın zamanlamasını belirlemede rol oynar. Şimdiye kadar literatüre yansıyan iki önemli çalışma vardır. Dewey ve ark.^[11] atan kalpte off-pump yapılan ana koroner damar lezyonlu hastalarda iyi sonuçlar bildirmişlerdir. Aynı şekilde Hirose^[12] off-pump ve KP'B'ye girilerek (on-pump) yapılan ameliyatlara karşılaştırdığı çalışmada, ana koroner lezyonlu hastalarda off-pump sonuçlarının güven verici olduğunu vurgulamıştır. Bu hastalar konvansiyonel KP'B'ye girilerek kardiyak arrest yöntemi ile ameliyat edildiklerinde antegrada ilaveten retrograde kardiyopleji uygulaması gibi özellikli miyokard korumasına ihtiyaç gösterirler.

Cerrahi sonuçlarımızı retrospektif incelediğimiz bu çalışmada elde ettiğimiz bulgular, bu hastalarda ameliyat öncesi ve sonrası enzim değişikliği ve EKG değişikliği olmadığını göstermiştir. Bu durum miyokardın global iskemiden korunduğunu düşündürmektedir. En sık çekince sebebi olan atan kalpte off-pump cerrahi sırasında hemodinamik bozulma yaşanmamıştır. Hemodinamik bozulmanın engellenmesinde, greftleme stratejisi (öncelikle LAD'den başlanması ve takiben önce proksimal, sonra distal anastomozların yapılması), kalbe pozisyon verirken perikardın doğru asılması ve apeks tutucularla kalbin diyastolik dolununun en az etkilenecek şekilde pozisyon verilmesi, özellikle dominant sağ koroner sistemli hastalarda şant kullanılması veya hazır bulundurulması ve tabii ki cerrahi ve anestezi ekibinin tecrübesi çok önemlidir.

Takip sonuçları ile beraber değerlendirildiğinde osteal ve ana koroner damar darlığı olan hastalarda bu yöntem güvenle uygulanabilir. Ancak yüksek sayıda

hastayla planlanmış prospektif çalışmalar daha kesin sonuçlar elde etmemizi sağlayacaktır.

KAYNAKLAR

1. HCA Case Mix Database, HCA Hospital Company, Nashville TN.
2. Scott NA, Knight JL, Bidstrup BP, Wolfenden H, Linacre RN, Maddern GJ. Systematic review of beating heart surgery with the Octopus Tissue Stabilizer. *Eur J Cardiothorac Surg* 2002;21:804-17.
3. Stamou SC, Corso PJ. Coronary revascularization without cardiopulmonary bypass in high-risk patients: a route to the future. *Ann Thorac Surg* 2001;71:1056-61.
4. Yokoyama T, Baumgartner FJ, Gheissari A, Capouya ER, Panagiotides GP, Declusin RJ. Off-pump versus on-pump coronary bypass in high-risk subgroups. *Ann Thorac Surg* 2000;70:1546-50.
5. Locker C, Shapira I, Paz Y, Kramer A, Gurevitch J, Matsa M, et al. Emergency myocardial revascularization for acute myocardial infarction: survival benefits of avoiding cardiopulmonary bypass. *Eur J Cardiothorac Surg* 2000;17:234-8.
6. Ricci M, Karamanoukian HL, Abraham R, Von Fricken K, D'Ancona G, Choi S, et al. Stroke in octogenarians undergoing coronary artery surgery with and without cardiopulmonary bypass. *Ann Thorac Surg* 2000;69:1471-5.
7. Koutlas TC, Elbeery JR, Williams JM, Moran JF, Francalancia NA, Chitwood WR Jr. Myocardial revascularization in the elderly using beating heart coronary artery bypass surgery. *Ann Thorac Surg* 2000;69:1042-7.
8. Pasini E, Ferrari G, Cremona G, Ferrari M. Revascularization of severe hibernating myocardium in the beating heart: early hemodynamic and metabolic features. *Ann Thorac Surg* 2001;71:176-9.
9. Mohr R, Moshkovitch Y, Shapira I, Amir G, Hod H, Gurevitch J. Coronary artery bypass without cardiopulmonary bypass for patients with acute myocardial infarction. *J Thorac Cardiovasc Surg* 1999;118:50-6.
10. Dewey TM, Mack MJ. Myocardial revascularization without cardiopulmonary bypass. In: Cohn LH, Edmunds LH Jr, editors. *Cardiac surgery in the adult*. New York: McGraw-Hill; 2003. p. 609-25.
11. Dewey TM, Magee MJ, Edgerton JR, Mathison M, Tennison D, Mack MJ. Off-pump bypass grafting is safe in patients with left main coronary disease. *Ann Thorac Surg* 2001;72:788-91.
12. Hirose H. Off-pump coronary artery bypass grafting for patients with left main disease. *Cardiology* 2004;101:194-8.