

Plevranın soliter fibröz tümörleri

Solitary fibrous tumors of the pleura

Yekta Altumur Karamustafaoğlu, Sevinç Yağcı, Yener Yörük

Trakya Üniversitesi Tıp Fakültesi Göğüs Cerrahisi Anabilim Dalı, Edirne

Amaç: Bu çalışmada plevranın soliter fibröz tümörlerinin klinik görünümü ve cerrahi yaklaşımı irdelendi.

Çalışma planı: Aralık 2006 - Mayıs 2010 tarihleri arasında soliter fibröz tümör nedeniyle cerrahi tedavi uygulanan beş olgunun (3 erkek, 2 kadın; ort. yaş 50.2 yıl; dağılım 24-76 yıl) demografik verileri, cerrahi işlemleri, histopatolojisi, morbidite ve mortaliteleri, ameliyat sonrası adjuvan tedavileri ve uzun dönem izlemleri hasta kayıtlarından incelendi.

Bulgular: Temel cerrahi yaklaşım olarak olguların tamamına eksploratris torakotomi yapıldı. Tümörlerin dördü visceral plevradan, biri pariyetal plevradan kaynaklanıyordu. Histopatolojik tanı plevranın soliter fibröz tümörü olarak bildirildi. Ortalama izlem süresi 20 ay (dağılım 1-67 ay) idi ve ameliyata bağlı herhangi bir mortalite veya morbidite görülmedi.

Sonuç: Plevranın soliter fibröz tümörleri nadirdir ve benign ve malign tipleri vardır. Radyoterapi ve kemoterapinin etkinliğinin kanıtlanamadığı bu hastalıkta, tam cerrahi eksizyon hala altın standarttır.

Anahtar sözcükler: Plevra; soliter fibröz tümör; cerrahi.

Plevranın soliter fibröz tümörleri, plevranın nadir görülen, yavaş büyüyen benign neoplazmlardır ve şu ana kadar literatürde yaklaşık 900 olgu bildirilmiştir.^[1] Klinik seyri ve histogenezi bakımından benign fibröz mezotelyoma, lokalize mezotelyoma, benign lokalize fibroma ve submezotelyal fibroma olarak adlandırılmış; mezenkimal orijini nedeni ile son olarak "plevranın soliter fibröz tümörü" (PSFT) olarak adlandırılması tercih edilmiştir. Tümörlerin %80'i benign bir seyir izler ve malign mezotelyoma ile ilişkisi yoktur.^[2]

HASTALAR VE YÖNTEMLER

Aralık 2006 - Mayıs 2010 tarihleri arasında Trakya Üniversitesi Tıp Fakültesinde ameliyat edilen, beş olgu-

Background: This study aims to evaluate the clinical view and surgical approach to solitary fibrous tumors of the pleura.

Methods: The records of five patients (3 males, 2 females; mean age 50.2 years; range 24 to 76 years) surgically treated for solitary fibrous tumors between December 2006 and May 2008 were evaluated for demographics, operative procedure, histopathology, morbidity and mortality, postoperative adjuvant therapy, and long-term follow-up.

Results: The main surgical approach was an exploratory thoracotomy in all patients. The visceral pleura was the site of origin in four tumors and the parietal pleura in one. The histopathological examination was reported as being a solitary fibrous tumor of the pleura. The mean follow-up was 20 months (range 1-67 months), and there was no operative morbidity and mortality.

Conclusion: Solitary fibrous tumors of the pleura are rare and have both benign and malignant types. Complete surgical excision is still the gold standard of treatment as neither radiotherapy nor chemotherapy have proven to be effective.

Key words: Pleura; solitary fibrous tumor; surgery.

nun (3 erkek, 2 kadın; ort. yaş 50.2 yıl; dağılım 24-76 yıl) dosyaları, radyografileri, cerrahi sonuçları, sağkalımları ve izlemleri retrospektif olarak incelendi. Olguların demografik ve tümöre ait özellikleri ve tedavileri tablo 1'de verilmiştir. Olguların dördünün yakınmaları nonspesifik iken; sadece bir kadın olgunun sırt ve göğüs ağrısından yakındığı görüldü. Olguların tamamına komplet cerrahi eksizyon yapıldı. Ameliyat sonrası 1, 3. ve 6. aylarda posteroanterior (PA) grafi ve yılda bir toraks bilgisayarlı tomografisi (BT) ile olgular takip edildi (Şekil 1, 2). Ortalama izlem süresi 20 ay (dağılım 1-67 ay) idi. Posteroanterior grafide olguların ikisinde sağ alt zonda, birinde sağ orta zonda, ikisinde sol orta zonda kısmen düzgün sınırlı kitle lezyonu

Geliş tarihi: 2 Kasım 2010 Kabul tarihi: 3 Aralık 2010

Yazışma adresi: Dr. Yekta Altumur Karamustafaoğlu, Trakya Üniversitesi Tıp Fakültesi Göğüs Cerrahisi Anabilim Dalı, 22030 Edirne.
Tel: 0284 - 235 59 36 / 4419 e-posta: altumurk@hotmail.com

Tablo 1. Olguların demografik özellikleri, kitle yerleşim yeri ve uygulanan tedavi yöntemi

No	Yaş/cinsiyet	Kitle boyutu	Taraf	Tedavi
1	55/E	9x4x6 cm	Sağ alt zon	Sağ torakotomi
2	30/E	16x16x6.5 cm	Sağ alt zon	Sağ torakotomi
3	76/E	7x7x5 cm	Sol alt zon	Sol torakotomi
4	34/K	8x6x5 cm	Sol alt zon	Sol torakotomi
5	66/K	11x10x7 cm	Sağ orta zon	Sağ torakotomi + radyoterapi

var idi. Toraks BT'de dört olguda iyi sınırlı, homojen yoğunlukta, kompresyon atelektazisi oluşturan kitle ve bir olguda düzgün sınırlı heterojen yoğunlukta kitle bildirildi. Olguların ikisine pozitron emisyon tomografisi (PET) çektirildi ve düşük aktivite tutulumu ile birlikte benign kitle olarak yorumlandı. Radyolojik olarak ekstrapulmoner toraks içi kitle düşünülen olgulara fiberoptik bronkoskopi (FOB) yapılmadı, yalnız olguların birine daha önce başvurduğu bir dış merkezde FOB yapılmış ve sol alt lob bronşunda dıştan bası görülmüş idi, bu olgudan bronkoskopik biyopsiden de sonuç gelmemiş idi. Olgulara transtorasik ince iğne aspirasyonu (TTİA) yapıldı, fakat tanı konulamadı. Kitlelerin büyüklükleri ve göğüs duvarına yapışık olmaları göz önüne alınarak videotorakoskopik girişim düşünülmedi ve ameliyat öncesi radyoloji ve biyopsi ile tanı konulamayan beş olguya eksploratris torakotomi yapılmasına karar verildi.

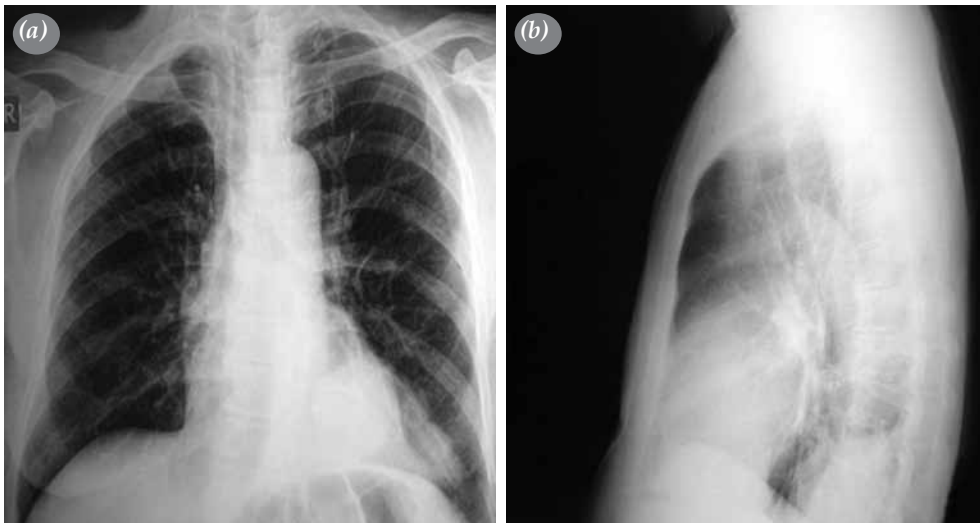
BULGULAR

Olguların üçüne sağ torakotomi (%60) ve ikisine (%40) sol torakotomi yapıldı. "Frozen" inceleme ile benign/malign ayrımı yapılamayan ve dört olguda visceral plevraya ince bir sapla tutunan, fakat akciğer ve göğüs duvarına yapışıklık gösteren kitleler total olarak

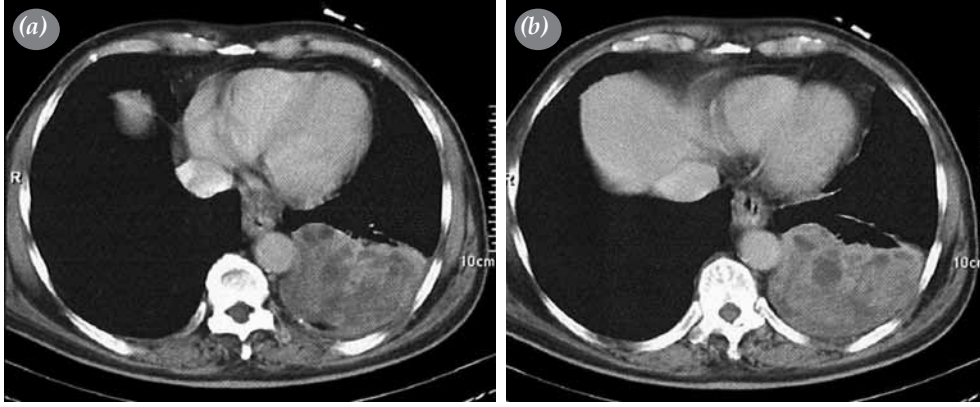
çıkartıldı. Bir olguda pariyetal plevra tutulumu nedeni ile 5. ve 6. kotlarda lezyon ile birlikte çıkarıldı. Kitleler çapı 6-16.5 cm arasında değişen, kapsülü iyi sınırlanmış, ince saplı, yuvarlak ya da oval şekilli idi (Şekil 3). Ameliyat sonrası mortalite ve morbidite görülmedi. Ortalama hastanede kalış süresi yedi gün idi. Bu süre sonunda takiplere gelmek üzere olgular sorunsuz taburcu edildi. Histopatolojik tanı plevradan kaynaklanan soliter fibröz tümör olarak bildirildi. Takipler sırasında, ameliyattan 13 sene sonra nüks ile gelen bir olgu (no: 5) ikinci kez ameliyat edildi. Bu olgu daha sonra radyoterapi (RT) aldı.

TARTIŞMA

Plevranın soliter fibröz tümörünün 2/3'ü visceral plevradan, kalanı ise pariyetal plevradan kaynaklanır. Yüzde 60'ı saplı, %40'ı ise geniş tabanlı ve sapsızdır. Plevranın soliter fibröz tümörünün maligniteye dönüşüm potansiyeli yoktur ama yine de; bazı çalışmalarda %20-30 oranında, tümör çapı arttıkça malignleşebileceği bildirilmiştir.^[3,4] Yoğunlukla plevradan kaynaklanmakla birlikte diğer torasik bölgelerde (perikard, mediastin), abdomen (periton, retroperiton, karaciğer) ve istisnai olarak nazal boşlukta, nazofarenkste, parafarengeal boşlukta, epiglot, tiroid, parotis ve



Şekil 1. Posteroanterior ve lateral grafide posteriorda düzgün sınırlı kitlenin görünümü.

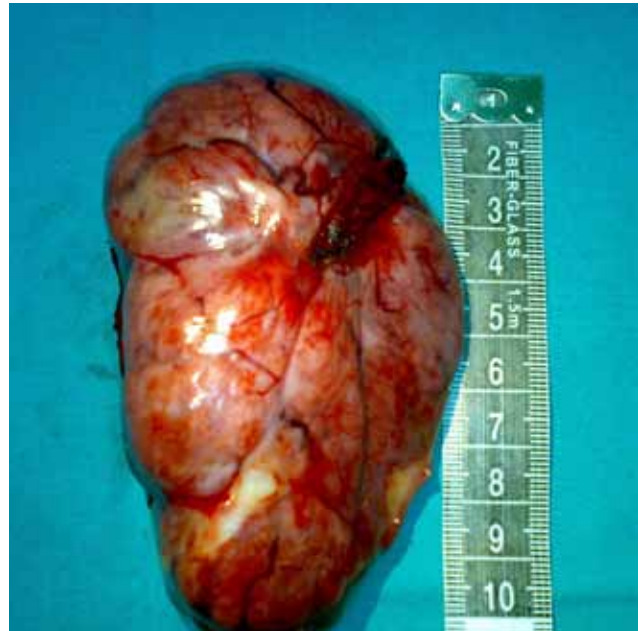


Şekil 2. Toraks bilgisayarlı tomografide sol hemitoraks alt zonda düzgün sınırlı, heterojen yoğunlukta kitlenin görünümü.

orbitada bulunabilir. Genelde asemptomatiktir ve rastlantısal olarak tanınır. Çeşitli kaynaklarda olguların %4-25'inde hipertrofik osteoartropati ve hipoglisemi bildirilmiştir.^[5,6] Fakat IGF-2'nin (İnsülin benzeri büyüme faktörü-2/ Insulin-like growth factor-2) oluşturduğu hipoglisemi tümör çıkarıldıktan sonra normale döner. Bizim çalışmamızda da plevranın soliter fibröz tümörü bir olgu dışında, rastlantısal olarak rutin radyolojik incelemede fark edildi ancak olgularda biyokimyasal anormallik ya da spesifik herhangi bir yakınma yok idi. Plevranın soliter fibröz tümörü öncelikle PA grafide; iyi sınırlı, yuvarlak ya da oval, nadiren kalsifiye ve plevral efüzyonla birlikte görülebilir. Plevra kitlelerinin tanısında, BT, günümüzde yüksek duyarlılık ve özgülüğü ile altın standarttır.^[7] Toraks BT'de kitle, yuvarlak, iyi sınırlı, içindeki kalsifikasyon ve nekroz içeriğine göre homojen ya da heterojen, yumuşak doku yoğunluğunda görülür.^[7] Toraks BT'de pedikülü ayırt edilebilen kitlelerde, hasta pozisyonu ile kitlenin yer değiştirmesi tanıda yardımcı olabilir ayrıca; kitlenin akciğere basısı nedeni ile kompresyon ateletazisi görülebilir. Manyetik rezonans görüntüleme (MRG)'nin sagittal ve koronal kesitleri mediyastinal, torakoabdominal ve servikotorasik kitlelerin ve kitlenin çevresindeki dokuların ayırt edilmesinde özellikle yararlıdır. Bizim olgularımız sadece PA grafi ve toraks BT ile saptanan olgular idi ve hiçbirinde MRG inceleme yapılmadı. Pozitron emisyon tomografisinin şu ana kadar yapılan çalışmalarda bir yararı gösterilememiştir.^[8-10] Bizim iki olgumuzda PET çekirildi ve iki olguda da kitle benign olarak bildirildi. Bilgisayarlı tomografi eşliğinde yapılan ameliyat öncesi TTİA'nın ise tanı değeri çok düşüktür, nitekim bizim olgularımızın hiçbirinde bu yolla tanıya ulaşılamadı.^[6,11] Bazı çalışmalarda kitle çapının artmasıyla prognozun kötüye gittiği bildirilmesine karşın, Cardillo ve ark.^[7] yaptıkları 110

plevranın soliter fibröz tümörlü olgu içeren çalışmalarında, kitlenin çapının prognozu değiştirmedeğini bildirmişlerdir.

Plevranın soliter fibröz tümörünün tedavisinde cerrahi önerilmiştir. Cerrahinin amacı, kitlenin tamamen negatif cerrahi sınırlarla ve minimal parenkim dokusu ile birlikte çıkarılmasıdır. Eğer tümör tekrarlar ise; temas ettiği tüm visseral ve pariyetal plevrayı ve gereğinde göğüs duvarını da birlikte çıkarmak gerekir. Saplı PSFT'de visseral plevraya tutunan kısımla birlikte bir miktar parenkimin de tanı ve tedavi için çıkarılması önerilmiştir.^[12] Pariyetal plevradan çıkan tiplerinde ise ekstraplevral diseksiyon yapıp eğer ameliyat sırası patolojik incelemede pariyetal plevrada neoplastik değişiklik var ise; göğüs duvarının da kitle



Şekil 3. Ameliyat sonrası kitlenin makroskopik görünümü.

ile birlikte çıkarılması tavsiye edilmiştir.^[7] Bizim bir olgumuzda da kitle ile birlikte 5. ve 6. kotlar direkt invazyon nedeni ile çıkarıldı ve bu olgu daha sonra RT aldı.^[13] Saplı olan tümörlerde video yardımcı torakoskopik cerrahi (VYTC) son yıllarda özellikle önerilmektedir. Cardillo ve ark.^[7] yaptıkları 110 PSFT'li olguda rezeksiyonun %62.7'sini VYTC ile gerçekleştirmişlerdir. Yalnız VYTC ya da torakotomi seçimi, işlemin radikalliğini kesinlikle tehlikeye düşürmemelidir. Video yardımcı torakoskopik cerrahi küçük saplı tümörlerde uygulanabilir fakat büyük ve invazyon şüphesi olan tümörlerde açık torakotominin daha uygun olduğunu düşünmekteyiz. Nüks olduğunda ise; mutlaka yeniden cerrahi eksizyon yapılmalıdır.

Plevranın soliter fibröz tümöründe adjuvan tedavinin rolü tartışmalıdır. Eğer komplet cerrahi rezeksiyon yapılmış ise; RT ya da kemoterapiye (KT) gerek yoktur. Patolojik inceleme sonucunda cerrahi sınırların pozitif gelmesi durumunda ya da inkomplet cerrahide RT ya da KT denenebilir. On yıllık sağkalım %97.5 ve benign olanlarda hastaliksız geçen süre, malign olanlardan anlamlı derecede fazladır (%95.7'ye karşılık %67.1).^[7]

Sonuç olarak, PSFT benign ve malign formları olan, ama çoğunlukla benign prognoz gösteren nadir bir hastalıktır. Cerrahi yaklaşım seçimi VYTC ya da torakotomi halen tartışmalıdır. Fakat yapılacak rezeksiyon mutlaka negatif cerrahi sınırları sağlamalıdır. Radyoterapi ya da KT'nin etkisi tam olarak gösterilemediğinden nüks olan olgularda cerrahi tedavi mutlaka yeniden düşünülmelidir.

Çıkar çakışması beyanı

Yazarlar bu yazının hazırlanması ve yayınlanması aşamasında herhangi bir çıkar çakışması olmadığını beyan etmişlerdir.

Finansman

Yazarlar bu yazının araştırma ve yazarlık sürecinde herhangi bir finansal destek almadıklarını beyan etmişlerdir.

KAYNAKLAR

1. Sung SH, Chang JW, Kim J, Lee KS, Han J, Park SI. Solitary fibrous tumors of the pleura: surgical outcome and clinical course. *Ann Thorac Surg* 2005;79:303-7.
2. Robinson LA. Solitary fibrous tumor of the pleura. *Cancer Control* 2006;13:264-9.
3. Gold JS, Antonescu CR, Hajdu C, Ferrone CR, Hussain M, Lewis JJ, et al. Clinicopathologic correlates of solitary fibrous tumors. *Cancer* 2002;94:1057-68.
4. de Perrot M, Fischer S, Bründler MA, Sekine Y, Keshavjee S. Solitary fibrous tumors of the pleura. *Ann Thorac Surg* 2002;74:285-93.
5. Takahama M, Kushibe K, Kawaguchi T, Kimura M, Taniguchi S. Video-assisted thoracoscopic surgery is a promising treatment for solitary fibrous tumor of the pleura. *Chest* 2004;125:1144-7.
6. Magdeleinat P, Alifano M, Petino A, Le Rochais JP, Dulmet E, Galateau F, et al. Solitary fibrous tumors of the pleura: clinical characteristics, surgical treatment and outcome. *Eur J Cardiothorac Surg* 2002;21:1087-93.
7. Cardillo G, Carbone L, Carleo F, Masala N, Graziano P, Bray A, et al. Solitary fibrous tumors of the pleura: an analysis of 110 patients treated in a single institution. *Ann Thorac Surg* 2009;88:1632-7.
8. Kohler M, Clarenbach CF, Kestenholz P, Kurrer M, Steinert HC, Russi EW, et al. Diagnosis, treatment and long-term outcome of solitary fibrous tumours of the pleura. *Eur J Cardiothorac Surg* 2007;32:403-8.
9. Robinson LA, Reilly RB. Localized pleural mesothelioma. The clinical spectrum. *Chest* 1994;106:1611-5.
10. Cortes J, Rodriguez J, Garcia-Velloso MJ, Rodriguez-Espiteri N, Boan JF, Castellano JM, et al. [(18)F]-FDG PET and localized fibrous mesothelioma. *Lung* 2003;181:49-54.
11. Cardillo G, Facciolo F, Cavazzana AO, Capece G, Gasparri R, Martelli M. Localized (solitary) fibrous tumors of the pleura: an analysis of 55 patients. *Ann Thorac Surg* 2000;70:1808-12.
12. Bini A, Brandolini J, Davoli F, Dolci G, Sellitri F, Stella F. Solitary fibrous tumor of the pleura: surgery and clinical course in 18 cases. *Asian Cardiovasc Thorac Ann* 2009;17:378-81.
13. Saynak M, Bayir-Angin G, Kocak Z, Oz-Puyan F, Hayar M, Cosar-Alas R, et al. Recurrent solitary fibrous tumor of the pleura: significant response to radiotherapy. *Med Oncol* 2010;27:45-8.