

Küçük hücreli dışı akciğer kanserinin mediastinal evrelemede pozitron emisyon tomografisinin doğruluğu

The accuracy of positron emission tomography in mediastinal staging of non-small cell lung cancer

Deniz Akpınar,¹ Kenan Can Ceylan,² Elif Duman,² Şaban Ünsal,² Şeyda Örs Kaya²

¹Tekirdağ Devlet Hastanesi, Göğüs Cerrahisi Kliniği, Tekirdağ, Türkiye

²Dr. Suat Seren Göğüs Hastalıkları ve Göğüs Cerrahisi Eğitim ve Araştırma Hastanesi, Göğüs Cerrahisi Kliniği, İzmir, Türkiye

Amaç: Bu çalışmada küçük hücreli dışı akciğer kanserinin (KHDAK) mediastinal evrelemede 18-F-floro-2-deoksi-D-glukoz (18-FDG) ile entegre pozitron emisyon tomografisi (PET) ve bilgisayarlı tomografinin (BT) doğruluk oranı ve olası faktörler araştırıldı.

Çalışma planı: Ocak 2006 - Eylül 2009 tarihleri arasında histopatolojik olarak doğrulanmış KHDAK tanısı ile tedavi veya evreleme amaçlı ameliyat edilen toplam 302 hasta prospektif olarak incelendi ve tanı veya evreleme amaçlı PET-BT çektirilen 264 hasta (30 kadın, 234 erkek; ort. yaş 58±9.3 yıl; dağılım 27-84 yıl) çalışmaya alındı. Lenf nodları standardize alım değeri (SUD_{max}) ≥2.5 olanlar malign olarak değerlendirildi. Pozitron emisyon tomografi-BT'de 2R 4R 7. nodal istasyon tutulumu şüphesi olanlara standart servikal mediastinoskopi yapıldı. Video yardımlı torakoskopi ise 5,6. istasyon ve kontralateral 10,11 istasyon lenf nodu tutulumu şüphesi olanlara uygulandı. Sağ taraflı torakotomi ile 2,4,7,8,9,10,11. istasyonlar, sol taraflı torakotomi ile ise 5,6,7,8,9,10,11. istasyonlarda, sistemik lenf nodu örnekleme yapıldı. 1997 yılı 6. versiyon evreleme sistemi kullanıldı.

Bulgular: Hastaların %57.8'inde skuamöz hücreli karsinom, %38'inde adenokarsinom, %3'ünde büyük hücreli karsinom ve %1.1'inde karsinoid tümör bildirildi. Pozitron emisyon tomografisi-BT'nin yanlış pozitif oranı %26.2, yanlış negatif oranı %13.1 idi. Pozitron emisyon tomografisi-BT'nin mediastinal lenf nodu tutulumunun saptanmasında duyarlılığı %76.8, özgülüğü %86.6, pozitif prediktif değeri %73.7, negatif prediktif değeri %86.7 ve doğruluk oranı %81.8 olarak bulundu. Pozitron emisyon tomografisi-BT'nin mediastinal lenf nodunun doğru evrelemede lenf nodunun çapı ve N₁ hastalık varlığı istatistiksel olarak anlamlı bulundu (p<0.001, p=0.002).

Sonuç: Pozitron emisyon tomografisi-BT'nin küçük hücreli dışı akciğer kanserinin klinik evrelemede rutin olarak kullanılması gerektiğini, ancak çapı 1 cm'nin üzerinde lenf nodu olduğu durumlarda, PET-BT'de N₂ istasyonlarında SUD_{max} değeri malignite eşliğinin altında olsa bile, N₁ pozitif olan hastalarda invaziv evreleme yapılmasının yararlı olacağı kanaatindeyiz.

Anahtar sözcükler: Akciğer kanseri; mediastinal evreleme; pozitron emisyon tomografisi; bilgisayarlı tomografi.

Background: This study aims to evaluate the accuracy rate of integrated positron emission tomography (PET) with 18F-flouro-2-deoxy-D-glucose and computed tomography (CT) in mediastinal staging of non-small cell lung cancer (NSCLC) with the possible factors.

Methods: Between January 2006 - September 2009, 302 patients with histopathologically confirmed NSCLC were prospectively analyzed and 264 patients (30 females, 234 males; mean age 58±9.3 years; range 27 to 84 years) who underwent PET-CT for treatment or staging were included. Lymph nodes with standardized uptake value (SUV_{max}) ≥2.5 were considered malignant. Cervical mediastinoscopy was performed for suspicious lymph node involvement of 2R, 4R and 7 nodal stations. Video-assisted thoracoscopy was performed for suspicious lymph node involvement of 5, 6 and contralateral 10, 11 nodal stations. Through right-sided thoracotomy 2,4,7,8,9,10,11 nodal stations were samples, while 5,6,7,8,9,10,11 nodal stations were sampled by the left-sided thoracotomy. 1997 6th version of staging system were used.

Results: Squamous cell carcinoma was reported in 57.8%, adenocarcinoma in 38%, large cell carcinoma in 3%, and carcinoid tumor in 1.1%. The false positive rate of PET-CT was 26.2%, whereas the false negative rate was 13.1%. The overall sensitivity, specificity, negative predictive value, positive predictive value and accuracy of PET-CT for detecting mediastinal lymph node involvement were 76.8%, 86.6%, 73.7%, 86.7% and 81.8%, respectively. The diameter of lymph nodes and the presence of N₁ disease were statistically significant in terms of the accurate staging of mediastinal lymph nodes through PET-CT (p<0.001, p=0.002).

Conclusion: Positron emission tomography-CT is required for the clinical staging of NSCLC on a regular basis and in the presence of lymph nodes of >1 cm, we believe that invasive staging is beneficial for the patients with N₁ positive, even if SUV_{max} value at N₂ stations was below the malignancy threshold, as indicated in the PET-CT scan.

Key words: Lung cancer; mediastinal staging; positron emission tomography; computed tomography.



Available online at
www.tgkdc.dergisi.org
doi: 10.5606/tgkdc.dergisi.2013.7006
QR (Quick Response) Code

Geliş tarihi: 20 Nisan 2012 Kabul tarihi: 5 Haziran 2012

Yazışma adresi: Dr. Deniz Akpınar, Tekirdağ Devlet Hastanesi, Göğüs Cerrahisi Kliniği, 59030 Tekirdağ, Türkiye.

Tel: 0282 - 262 53 56 e-posta: dznakpinar@gmail.com

Kemoterapi (KT) ve radyoterapideki (RT) gelişmelere rağmen küçük hücreli dışı akciğer kanserinde (KHDAK) kür ve uzun dönem sağkalımı sağlayabilen en önemli faktörün cerrahi tedavi olduğu bilinmektedir.^[1] Mediastinal lenf nodu tutulumlarında cerrahinin sağkalıma olumlu katkı sağlamadığı belirtilmiştir.^[2] Mediastinal lenf nodu değerlendirmesinde yıllardır toraks bilgisayarlı tomografisi (BT) kullanılmakla beraber başarı oranı istenilen seviyede değildir. Son yıllarda 8-F-floro-2-deoksi-D-glukoz (18-FDG) - pozitron emisyon tomografisi (PET) + BT kullanılamaya girmiş ve KHDAK'nin mediastinal evrelemede toraks BT'den daha üstün olduğu bildirilmiştir.^[3-5]

Çalışmamızda; KHDAK nedeni ile cerrahi yöntemlerle tanı, tedavi ve evreleme yapılan hastaların BT ve PET-BT ile yapılan klinik evreleri ameliyat sonrası patolojik evreleri ile karşılaştırılarak, PET-BT'nin KHDAK'de lenf nodu evrelemedeki duyarlılığını, özgüllüğünü, pozitif prediktif değerini (PPD), negatif prediktif değerini (NPD), doğruluk oranını ve bu oranları etkileyen faktörleri değerlendirmeyi amaçladık.

HASTALAR VE YÖNTEMLER

Hastalar

Ocak 2006 - Eylül 2009 tarihleri arasında KHDAK şüphesi olan veya histopatolojik olarak kanıtlanmış KHDAK tanısı ile tedavi veya evreleme amaçlı ameliyat edilen ve PET-BT çekirilen 302 hasta prospektif olarak incelendi. Bu hastalardan patoloji sonucunda KHDAK tanısı konulmayan ve ameliyat edilmeyen 38 hasta çalışma dışı bırakıldı. Kalan 264 hasta (30 kadın, 234 erkek; ort. yaş 58±9.3 yıl; dağılım 27-84 yıl) çalışmaya alındı.

Tüm hastalar ameliyat öncesi öykü, fizik muayene, arka-ön ve yan akciğer grafileri, elektrokardiyografi (EKG), rutin kan testleri ile değerlendirildi. Hastalara toraks BT ve ameliyat öncesi PET-BT çekildi. Hastaların tümüne ameliyat öncesi bronkoskopi ve solunum fonksiyon testi (SFT) yapılarak, rezeksiyon planlanan hastalarda; lobektomi için 1500 ml veya beklenen değerlerin %50'inden büyük olması, pnömonektomi için 2000 ml veya beklenen değerlerin %60'ından büyük olması alt sınır olarak kabul edildi.

Neoadjuvan KT uygulanan hastalara tedavi bitiminden üç hafta sonra, RT uygulanan hastalara dört hafta sonra PET-BT çekildi.

Pozitron emisyon tomografisi-BT hastaların büyük kısmına (n=167; %63.25) hastanemiz bünyesinde olmak üzere iki ayrı merkezde (dış merkezde n=97; %36.75) çekildi. Her iki merkezde de entegre PET-BT cihazları kullanıldı. Her iki cihaz da üç boyutlu 16-kesitli tomografi ile birlikte idi (ECAT ACCELL; Siemens Medical

Systems, Erlangen, Almanya). Diyabet hastaları öncelikle medikal olarak tedavi edilip kan şekeri seviyeleri 160/mmol seviyesinde sabitlendi. Hastaların kilogramlarına bağlı olarak 250-450 MBq FDG intravenöz olarak verildi. Mediastinal lenfatik metastaz ve diğer odak metastazları görsel olarak değerlendirildi. Standardize alım değeri (SUD_{max}) çevre dokulara göre ve normal biyodağılıma göre en yüksek tutulum gösteren odak göze alınarak hesaplandı. Standardize alım değeri >2.5 olan lezyonlar malignite lehine yorumlandı.

Ameliyat

Pozitron emisyon tomografisi-BT'de 2,4,7. istasyon lenf nodu tutulumu olanlara standart servikal mediastinoskopi, solda 5,6. istasyon ve kontralateral 10,11. istasyon lenf nodu tutulumu (N₃ şüphesi) olan hastalara video yardımcı torakoskopik cerrahi (VATS) uygulandı. Alınan biyopsi materyallerinin sonucu "benign" olanlar torakotomiye alındı, "malign" olanlar neoadjuvan veya adjuvan tedaviye yönlendirildi. Torakotomiye alınan tüm hastalara genel anestezi altında, çift lümenli tüp kullanılarak standart veya kas koruyucu posterolateral torakotomi uygulandı. Torakotomiye alınan hastalara sistemik lenf nodu örnekleme ile sağda 2,4,7,8,9,10,11. istasyonlar, solda 5,6,7,8,9,10,11. istasyonlar olmak üzere lenf bezleri alındı. Primer kitlenin yerleşim yeri, hastaların solunum fonksiyon kapasiteleri de göz önüne alınarak uygun olan tüm hastalara öncelikle komplet anatomik rezeksiyon yapıldı. Gerekli olan hastalarda komplet rezeksiyon için genişletilmiş cerrahi işlemler uygulandı. Ameliyatlarda alınan tüm örnekler sitolojik, histopatolojik ve immünohistokimyasal olarak incelendi.

Evreleme sistemi

Çalışmanın 2006 yılında başlamış olması ve bitiminden bir ay önce 7. evreleme sisteminin kabul edilmiş olmasından dolayı 1997'de kabul edilen evreleme sistemi kullanıldı.

İstatistiksel analiz

Görüntüleme yöntemlerinin sonuçları ile yapılan klinik evrelendirme ile patolojik evrelendirme sonuçları kıyaslanarak BT ve PET-BT'nin KHDAK evrelemedeki duyarlılığı, özgüllüğü, PPD ve NPD ile doğruluk oranları hesaplandı.

Tüm veriler Windows için SPSS (SPSS Inc, Chicago, Illinois, USA) 16.0 versiyon istatistik paket programı kullanılarak analiz edildi. Parametrelerin karşılaştırılmasında korelasyon yüzde testi, Spearman testi, McNemar testi, Roc eğrisi ve ki-kare testi kullanıldı. P<0.05 değerleri ise istatistiksel olarak anlamlı kabul edildi.

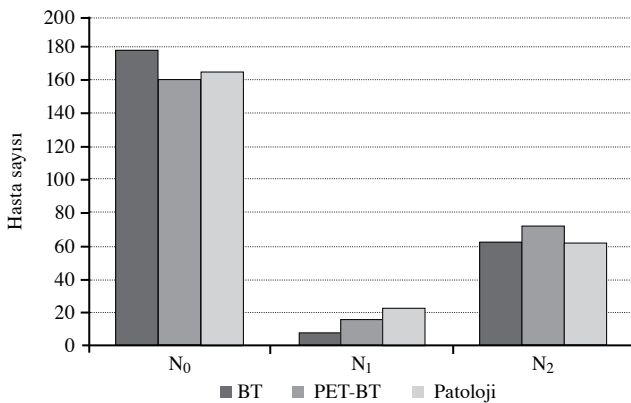
BULGULAR

Geçirilmiş tüberkülozu olan hasta sayısı sekiz (%3.03) idi. Elli hastaya (%18.94) neoadjuvan KT, dört hastaya (%1.52) neoadjuvan KT/RT, üç hastaya (%1.52) neoadjuvan RT uygulanmış idi. İki yüz yedi hastaya (%78.41) ise herhangi bir neoadjuvan tedavi uygulanmamış idi.

Pozitron emisyon tomografisi-BT'de 2,4,7. istasyon lenf nodu tutulumu saptanan 75 hastaya mediastinoskopi, iki hastaya ise karşı taraf akciğer lenf nodu tutulumu (N₃) nedeni ile VATS yapıldı. Bu hastaların 29'unda lenf nodunda metastaz saptandığı için ek cerrahi girişim yapılmadı, bu hastalar neoadjuvan veya adjuvan tedaviye yönlendirildi. Mediastinoskopi ile lenf nodunda metastaz saptanmayan (n=48) ve klinik olarak N₀ (n=165) ve N₁ (n=22) olan toplam 235 hastaya torakotomi uygulandı. Torakotomi ile 172 hastaya (%73.19) lobektomi (21 hastaya sleeve lobektomi), 43 hastaya (%18.30) pnömonektomi (1 hastaya karinal sleeve pnömonektomi), 15 hastaya (%6.38) kama rezeksiyonu ve beş hastaya (%2.13) eksploratris torakotomi yapıldı. Yüz dört hastada sağ üst lob, 63 hastada sol üst lob, 50 hastada sağ alt lob, 42 hastada sol alt lob ve beş hastada sağ orta lob yerleşimli tümör saptandı.

Tümörlerin histopatolojik alt grupları; 152 hastada (%57.79) skuamöz hücreli karsinom, 100 hastada (%38.02) adenokarsinom, dokuz hastada (%3.04) büyük hücreli karsinom ve iki hastada (%1.14) karsinoid tümör olarak bildirildi.

Ameliyat öncesinde BT ile lenf nodu metastazına göre evreleme yapıldığında 264 hastanın 182'sinde (%68.9) N₀, 13'ünde (%4.9) N₁, 69'unda (%26.1) N₂ hastalık bulundu. Hastaların PET-BT sonuçlarına bakıldığında; lenf nodu metastazına göre hastaların 165'inde (%62.5) N₀, 22'sinde (%8.3) N₁ hastalık ve 77'sinde



Şekil 1. Toraks BT, PET-BT ve patoloji sonuçlarına göre lenf nodu durumu. BT: Bilgisayarlı tomografisi; PET: Pozitron emisyon tomografisi.

(%29.2) N₂ hastalık saptandı. Histopatoloji sonuçları ile yapılan değerlendirme sonrası; hastaların 169'unda (%64.0) N₀, 28'inde (%10.6) N₁ ve 67'sinde (%25.4) N₂ hastalık saptandı. Toraks BT, PET-BT ve patoloji sonuçlarına göre lenf nodu evrelemesi sonuçları toplu olarak Şekil 1'de verilmiştir.

Toraks BT'nin mediastinal lenf nodu evrelemesinde duyarlılığı %56.8, özgüllüğü %83.4, PPD'si %65.9, NPD'si %77.5 ve doğruluk oranı %73.9 olarak bulundu (Tablo 1). Toraks BT'de lenf nodu çaplarına göre 1 cm altı ile 1 cm ve üzeri olarak iki gruba ayrılan hastalar incelendiğinde; lenf nodu çapı 1 cm altında olan 181 hasta var idi. Bunlardan 141'inde lenf nodu metastazı saptanmaz iken 40'ında metastatik lenf nodu saptandı. Lenf nodu çapı 1 cm ve üzerinde olan 83 hastanın 55'inde lenf nodu metastazı saptanır iken, 28'inde lenf nodu metastazı saptanmadı. Lenf nodunun çapı ile malignite arasındaki ilişki istatistiksel olarak anlamlı idi (p<0.0001, r=0.42).

Pozitron emisyon tomografisi-BT'nin mediastinal lenf nodu metastazını saptamada duyarlılığı %76.8, özgüllüğü %86.6, PPD'si %73.7, NPD'si %86.7 ve doğruluk oranı %81.8 olarak bulundu (Tablo 2). Pozitron emisyon tomografisi-BT'nin yanlış pozitiflik oranı %26.2, yanlış negatiflik oranı %13.1 idi.

Pozitron emisyon tomografisi-BT'de pozitif olan ancak patoloji sonucunda metastatik olmayan 26 hasta (%26.3) incelendiğinde; tümörlerin histolojik tipi 18 hastada skuamöz hücreli karsinom, yedi hastada adenokarsinom ve bir hastada büyük hücreli karsinom olarak bildirildi. Pozitron emisyon tomografisi-BT'nin yanlış pozitifliği ile histolojik alt grup arasında istatistiksel olarak anlamlı veri saptanmadı (p>0.05). Pozitron emisyon tomografisi-BT'de yanlış pozitif çıkan 26 hastadan 16'sına neoadjuvan tedavi uygulanmamış, yedisine neoadjuvan kemoterapi, üçüne de neoadjuvan kemoradyoterapi uygulanmış idi. Neoadjuvan tedavi ile yanlış pozitif sonuç arasında istatistiksel olarak anlamlı fark bulunmadı (p>0.05). Lenf bezlerinin patolojik sonuçlarına bakıldığında 17 hastada reaktif hiperplazi, yedi hastada nekrotizan granülomatöz lenfadenit (tüberküloz) ve iki

Tablo 1. Toraks bilgisayarlı tomografi ve patoloji sonuçlarına göre lenf nodu durumu

	BT lenf nodu		Toplam
	Benign	Malign	
Patoloji lenf nodu			
Benign (n)	141	28	169
Malign (n)	41	54	95
Toplam (n)	182	82	264

BT: Bilgisayarlı tomografi.

Tablo 2. Pozitron emisyon tomografisi/bilgisayarlı tomografisi ve patoloji sonuçlarına göre lenf nodu durumu

	PET-BT lenf nodu		Toplam
	Benign	Malign	
Patoloji lenf nodu			
Benign (n)	143	26	169
Malign (n)	22	73	95
Toplam (n)	165	99	264

PET: Pozitron emisyon tomografisi; BT: Bilgisayarlı tomografi.

hastada antrakotik lenf nodu saptandı. Tüberkülozun yanlış pozitif sonuç çıkmasındaki etkisi istatistiksel olarak anlamlı bulunmadı ($p>0.05$). Aynı grup yaş, cinsiyet, ve sigara içimi açısından incelendi ve PET-BT'de saptanan yanlış pozitiflik ile bu faktörler arasında istatistiksel olarak anlamlı bağlantı saptanmadı ($p>0.05$). Pozitron emisyon tomografisi-BT'de pozitif olan 99 hasta lenf nodu çapının 1 cm altı, 1 cm ve üstü olmak üzere iki gruba ayrıldı. Lenf nodu çapı 1 cm ve üzerinde olan 71 hastanın 52'sinde lenf bezlerinde metastaz saptanır iken, lenf nodu çapı 1 cm altında olan 28 olgunun 11'inde metastaz saptandı. Pozitron emisyon tomografisi-BT'nin mediastinal lenf nodunun doğru evrelemesinde lenf nodunun çapı ile malign çıkma olasılığı arasındaki ilişki istatistiksel olarak anlamlı idi ($p<0.001$). Pozitron emisyon tomografisi-BT'si pozitif olanlarda ancak patolojik olarak benign çıkan (yanlış pozitif) hasta grubunda ortalama SUD_{max} değeri 3.87 iken, patolojide malign çıkanların (doğru pozitif) SUD_{max} değeri ortalama 5.69 olarak bulundu, bu değerler istatistiksel olarak anlamlı bulunmadı ($p>0.05$).

Aynı hasta grubunda tümör yerleşim loblarına bakıldığında; 11 hastada sağ üst lob, altı hastada sağ alt lob, altı hastada sol üst lob ve üç hastada sol alt lob yerleşimli tümör olduğu görüldü ve tümör yerleşim yerleri ile PET-BT yanlış sonuç vermesi arasında istatistiksel olarak anlamlı fark bulunamadı ($p>0.05$). Pozitron emisyon tomografisi-BT'de N_1 olarak bildirilen 22 hasta var idi, bunların dokuzunda (%40.9) N_1 , yedisinde (%31.8) N_2 hastalık saptandı. Pozitron emisyon tomografisi-BT'de N_1 olarak değerlendirilen hastalarda N_2 çıkma olasılığı istatistiksel olarak anlamlı bulundu ($p=0.002$).

TARTIŞMA

Küçük hücreli dışı akciğer kanserinde uzak metastaz olmayan hastalarda mediastinal lenfatik metastaz varlığı, en önemli cerrahi tedavi seçim kriteri ve prognostik göstergedir.^[3,6,7] Küçük hücreli dışı akciğer kanseri evrelemesinde tüm dünyada olduğu gibi ülkemizde de en sık kullanılan görüntüleme yöntemi toraks BT'dir.

Yapılan çok sayıda çalışmada toraks BT'de kısa çapı 10 mm'den büyük lenf bezleri metastaz açısından riskli olarak kabul edilmiştir.^[8-10] Bu genel yaklaşıma karşın toraks BT'de patolojik boyutta lenf nodu olmayan hastaların %15-20'sinde lenf nodu metastazı saptanır iken, çapı 10 mm ve üzeri olan lenf bezlerinin %40'ında metastaz saptanmamıştır.^[10] Gupta ve ark.nın^[11] yaptıkları bir çalışmada lenf nodu çapı 1 cm'nin altında olmasına rağmen 17 lenf nodunda metastaz saptanmıştır. Bizim çalışmamızda da toraks BT'de lenf nodu çapı 1 cm ve üzerinde olduğu için klinik N_2 olarak değerlendirilen hastaların %34.1'inde metastaz saptanmaz iken, 1 cm'nin altında olan hastaların %22.5'inde metastatik lenf nodu saptandı.

Radyolojik görüntüleme yöntemleri ile saptanamayan ancak patolojik olarak metastatik bulunan lenf bezlerinin invaziv evreleme yapmadan tespiti için son on yılda aktif kullanıma giren PET ile ilgili sonuçlar yıllar içinde değişiklik göstermektedir. Bazı çalışmalarda KHDAK evrelemesinde konvansiyonel yöntemlerle kıyaslandığında PET'nin kullanılmasının gereksiz torakotomileri azaltacağı bildirilmiştir.^[12-15] Bury ve ark.^[16] 1997 yılında yayınlanan çalışmalarında PET'nin MLB metastazı evrelemesindeki özgüllüğünü %100, PPD'yi %100, NPD'yi %96 olarak bildirmişlerdir. Reed ve ark.nın^[17] 2003 yılında yayınladıkları 302 hastalık çalışmada ise duyarlılığı %61, özgüllüğü %84, PPD %56, NPD %87 olarak bildirilmiştir. Melek ve ark.nın^[18] 170 hastalık çalışmalarında ise mediastinal lenf nodu evrelemesinde PET'nin duyarlılığı %74, özgüllüğü %73, PPD %55, NPD %87 ve doğruluğu %74 olarak bulunmuştur. Pozitron emisyon tomografisinin kullanıma girdiği ilk yıllarda daha düşük hasta sayıları içeren çalışmalar nedeni ile oranlar yüksek çıksa da son yıllarda daha geniş hasta grupları ile yapılan çalışmalarda da görüldüğü gibi PET'nin MLB evrelemesindeki sonuçları farklılık göstermektedir. Bizim çalışmamızda PET-BT'nin mediastinal lenf nodu metastazını saptamada duyarlılığı %76.84, özgüllüğü %86.61, PPD %73.73, NPD %86.66 ve doğruluk oranı %81.81 olarak bulundu.

Potansiyel olarak çıkarılabilir olarak değerlendirilen KHDAK'li olgularda lenf nodu metastazını ekarte etmede en güvenilir yöntem halen mediastinoskopidir ancak tüm olgulara rutin mediastinoskopi yapma yaklaşımı avantajları ve dezavantajları göz önüne alındığında artık rağbet görmemektedir.^[19-21] Aynı yayınlarda PET'nin yüksek özgüllük ve NPD nedeni ile test negatif olan hastalara mediastinoskopi yapmaya gerek olmadığı bildirilmiştir. Kendi kliniğimizde de PET-BT negatif olan hastalara invaziv evreleme yapmıyoruz. Genel yaklaşım bu görüşte olmasına karşın yine aynı yayınlarda PET negatif olan hastaların %16-22'sinde patolojik lenf

nodu tutulumu saptanmıştır. Yanlış negatif sonuç çıkan hasta gruplarına rağmen rutin mediastinoskopi yine de önerilmemiş, bu hastalar incelenerek, N₂ hastalık için mediastinoskopi yapılması gerekli PET negatif risk grupları belirlenmeye çalışılmıştır. Bu amaçla Billé ve ark.^[19] tarafından yapılan 159 hasta ve 1001 lenf nodunun incelendiği çalışmada, inceleme sonrası primer tümör çapı büyük, primer kitlenin SUD_{max} değeri >9, adenokarsinom, santral yerleşim ve vasküler yapılarla invazyon gösteren durumlarda mediastinal evreleme için cerrahi yöntemlerin kullanılması gerektiğini bildirmiştir. Yine Al-Sarraf ve ark.^[21] yaptıkları 153 hastayı içeren çalışmada PET negatif ancak patolojik lenf nodu tutulumu olan hasta grubunda sağ üst lob yerleşimli, santral, N₁ istasyonlarında tutulum olan tümörlere PET’de lenf nodu tutulumu olmasa da N₂ hastalık riskinin anlamlı ölçüde arttığı ve bu neden ile bu hasta gruplarına mediastinoskopi yapılması gerektiği bildirilmiştir. Bizim çalışmamızda PET negatif olan olguların %13.1’inde patolojik lenf nodu tutulumu var idi. Yanlış negatiflik ile yerleşim yeri ve histopatolojik alt gruplar arasında istatistiksel olarak anlamlı fark saptanmadı. Ancak PET-BT’de N₁ olarak değerlendirilen hastaların %31.82’sinde N₂ tespit edildi ve bu istatistiksel olarak anlamlı idi (p=0.002). Biz, PET-BT’de N₂ negatif ancak N₁ pozitif olan hastalarda ve 1 cm ve üzeri lenf nodu varlığında SUD_{max} değeri malignite eşliğinin altında olsa da mediastinoskopi yapılması gerektiği kanaatine vardık.

Pozitron emisyon tomografisi-BT’nin bir diğer dezavantajı ise yüksek SUD_{max} değerlerine karşın bazı durumlarda yanlış pozitif sonuç vermesidir. Granülomatöz ve enflamatuvar hastalıklar bu durumun en sık nedeni olarak karşımıza çıkar.^[22,23] Literatürde yanlış pozitiflik oranının %16-55 arasında değiştiği bildirilmiştir.^[18] Bizim çalışmamızda yanlış pozitif çıkan hasta oranı %26.3 olarak bulundu ve bunların içinde %65.5’inde reaktif hiperplazi, %26.9’ünde tüberküloz saptandı. Ancak istatistiksel olarak anlamlı veri bulunamadı.

Pozitron emisyon tomografisi-BT’nin yanlış pozitiflik oranının yüksek olması araştırmacıları yeni çalışmalar yapmaya yöneltmiştir. İlk olarak SUD_{max} değerleri üzerinde çalışmalar yapılmıştır. Bryant ve ark.^[24] 2006 yılında yayınladıkları bir makalede PET çekilen ve 143’ünde patolojik olarak N₂ olduğu ispatlanmış toplam 397 hasta incelenmiştir. Yazarlar, SUD_{max} malignite eşik değeri 2.5 yerine 5.3 alınırsa PET’nin duyarlılık, özgüllük ve doğruluk oranlarının daha artacağını, beklenmeyen N₂ hastalık saptanma oranının azalacağını bildirmişlerdir. Buna benzer bir çalışma da Lee ve ark.^[25] SUD_{max} eşik değeri 2.5

yerine 5.3 alınır ise PET başarısının daha yüksek çıkacağını (duyarlılık %87’den %97’ye, özgüllük %86’dan, %98’e) belirtmişlerdir. Sonuç olarak santral yerleşimli olmayan, N₁ tespit edilmeyen tek odaklı tümörlerde lenf nodunun SUD_{max} değeri <5.3 ise mediastinoskopi yapılmadan direkt torakotomiye alınabileceğini bildirmişlerdir. Bizim çalışmamızda SUD_{max} eşik değeri 5.3 olarak alındığında NPD’nin %94.54 olduğu ancak duyarlılık, özgüllük ve doğruluk oranlarının istatistiksel olarak anlamlı olarak değişmediği görüldü. Bu neden ile SUD_{max} değerinde yapılacak değişikliğin PET-BT’nin başarısını artırmak için yeterli olmadığını saptadık.

Sonuç olarak, PET-BT negatif hastalarda invaziv evrelemenin gerekli olmadığı ancak yanlış negatif sonuçları azaltmak ve hastaları gereksiz torakotomilerden korumak için bazı risk gruplarında PET-BT negatif olsa da lenf nodunun yerleşim yerine göre invaziv evreleme yapılması gerektiği kanaatindeyiz. Çalışmamızın sonuçları doğrultusunda toraks BT’de 1 cm’nin üzerinde lenf nodu olduğu durumlarda; PET-BT’de N₂ istasyonlarında SUD_{max} değeri malignite eşığının altında olsa bile N₁ pozitif olan hastalarda invaziv evreleme yapılmasının yararlı olacağını düşünüyoruz.

Çıkar çakışması beyanı

Yazarlar bu yazının hazırlanması ve yayınlanması aşamasında herhangi bir çıkar çakışması olmadığını beyan etmişlerdir.

Finansman

Yazarlar bu yazının araştırma ve yazarlık sürecinde herhangi bir finansal destek almadıklarını beyan etmişlerdir.

KAYNAKLAR

1. Wingo PA, Tong T, Bolden S. Cancer statistics, 1995. CA Cancer J Clin 1995;45:8-30.
2. Yüksel M, Kalaycı NG, Göğüs gerrahisi. In: Kalaycı NG, editor. Akciğer kanserinin cerrahi tedavisi, tanı ve evreleme, metastaz yolları. İstanbul: Bilmedya Grup; 2001. s. 233-62.
3. Ronald BP, LoCicero J, Daly BDT. Lung cancer: surgical treatment of non-small cell lung cancer. In: Shields TW, LoCicero J, Ronald BP, Rusch VW, editors. General thoracic surgery. Chapter 106. 6th ed. Philadelphia: Lippincott Williams & Wilkins; 2005. p. 1548-87.
4. Deterbeck FC, Falen S, Rivera MP, Halle JS, Socinski MA. Seeking a home for a PET, part 2: Defining the appropriate place for positron emission tomography imaging in the staging of patients with suspected lung cancer. Chest 2004;125:2300-8.
5. Birim O, Kappetein AP, Stijnen T, Bogers AJ. Meta-analysis of positron emission tomographic and computed tomographic imaging in detecting mediastinal lymph node metastases in

- nonsmall cell lung cancer. *Ann Thorac Surg* 2005;79:375-82.
6. Johnston MR. Invasive staging of the mediastinum. *World J Surg* 1993;17:700-4.
 7. Graeter TP, Hellwig D, Hoffmann K, Ukena D, Kirsch CM, Schäfers HJ. Mediastinal lymph node staging in suspected lung cancer: comparison of positron emission tomography with F-18-fluorodeoxyglucose and mediastinoscopy. *Ann Thorac Surg* 2003;75:231-5.
 8. De Leyn P, Vansteenkiste J, Cuypers P, Deneffe G, Van Raemdonck D, Coosemans W, et al. Role of cervical mediastinoscopy in staging of non-small cell lung cancer without enlarged mediastinal lymph nodes on CT scan. *Eur J Cardiothorac Surg* 1997;12:706-12.
 9. McLoud TC, Bourgouin PM, Greenberg RW, Kosiuk JP, Templeton PA, Shepard JA, et al. Bronchogenic carcinoma: analysis of staging in the mediastinum with CT by correlative lymph node mapping and sampling. *Radiology* 1992;182:319-23.
 10. Guyatt GH, Lefcoe M, Walter S, Cook D, Troyan S, Griffith L, et al. Interobserver variation in the computed tomographic evaluation of mediastinal lymph node size in patients with potentially resectable lung cancer. *Canadian Lung Oncology Group. Chest* 1995;107:116-9.
 11. Gupta NC, Graeber GM, Bishop HA. Comparative efficacy of positron emission tomography with fluorodeoxyglucose in evaluation of small (<1 cm), intermediate (1 to 3 cm), and large (>3 cm) lymph node lesions. *Chest* 2000;117:773-8.
 12. Gupta NC, Tamim WJ, Graeber GG, Bishop HA, Hobbs GR. Mediastinal lymph node sampling following positron emission tomography with fluorodeoxyglucose imaging in lung cancer staging. *Chest* 2001;120:521-7.
 13. Fritscher-Ravens A, Bohuslavizki KH, Brandt L, Bobrowski C, Lund C, Knöfel WT, et al. Mediastinal lymph node involvement in potentially resectable lung cancer: comparison of CT, positron emission tomography, and endoscopic ultrasonography with and without fine-needle aspiration. *Chest* 2003;123:442-51.
 14. Antoch G, Stattaus J, Nemat AT, Marnitz S, Beyer T, Kuehl H, et al. Non-small cell lung cancer: dual-modality PET/CT in preoperative staging. *Radiology* 2003;229:526-33.
 15. van Tinteren H, Hoekstra OS, Smit EF, van den Bergh JH, Schreurs AJ, Stallaert RA, et al. Effectiveness of positron emission tomography in the preoperative assessment of patients with suspected non-small-cell lung cancer: the PLUS multicentre randomised trial. *Lancet* 2002;359:1388-93.
 16. Bury T, Dowlati A, Paulus P, Corhay JL, Hustinx R, Ghaye B, et al. Whole-body 18FDG positron emission tomography in the staging of non-small cell lung cancer. *Eur Respir J* 1997;10:2529-34.
 17. Reed CE, Harpole DH, Posther KE, Woolson SL, Downey RJ, Meyers BF, et al. Results of the American College of Surgeons Oncology Group Z0050 trial: the utility of positron emission tomography in staging potentially operable non-small cell lung cancer. *J Thorac Cardiovasc Surg* 2003;126:1943-51.
 18. Melek H, Gunluoglu MZ, Demir A, Akin H, Olcmen A, Dincer SI. Role of positron emission tomography in mediastinal lymphatic staging of non-small cell lung cancer. *Eur J Cardiothorac Surg* 2008;33:294-9.
 19. Billé A, Pelosi E, Skanjeti A, Arena V, Errico L, Borasio P, et al. Preoperative intrathoracic lymph node staging in patients with non-small-cell lung cancer: accuracy of integrated positron emission tomography and computed tomography. *Eur J Cardiothorac Surg* 2009;36:440-5.
 20. Perigaud C, Bridji B, Roussel JC, Sagan C, Mugniot A, Dubeau D, et al. Prospective preoperative mediastinal lymph node staging by integrated positron emission tomography-computerised tomography in patients with non-small-cell lung cancer. *Eur J Cardiothorac Surg* 2009;36:731-6.
 21. Al-Sarraf N, Aziz R, Gately K, Lucey J, Wilson L, McGovern E, et al. Pattern and predictors of occult mediastinal lymph node involvement in non-small cell lung cancer patients with negative mediastinal uptake on positron emission tomography. *Eur J Cardiothorac Surg* 2008;33:104-9.
 22. Cerfolio RJ, Bryant AS, Ojha B, Eloubeidi M. Improving the inaccuracies of clinical staging of patients with NSCLC: a prospective trial. *Ann Thorac Surg* 2005;80:1207-13.
 23. Tournoy KG, Maddens S, Gosselin R, Van Maele G, van Meerbeeck JP, Kelles A. Integrated FDG-PET/CT does not make invasive staging of the intrathoracic lymph nodes in non-small cell lung cancer redundant: a prospective study. *Thorax* 2007;62:696-701.
 24. Bryant AS, Cerfolio RJ, Klemm KM, Ojha B. Maximum standard uptake value of mediastinal lymph nodes on integrated FDG-PET-CT predicts pathology in patients with non-small cell lung cancer. *Ann Thorac Surg* 2006;82:417-22.
 25. Lee BE, Redwine J, Foster C, Abella E, Lown T, Lau D, et al. Mediastinoscopy might not be necessary in patients with non-small cell lung cancer with mediastinal lymph nodes having a maximum standardized uptake value of less than 5.3. *J Thorac Cardiovasc Surg* 2008;135:615-9.