

## Pediyatrik doğuştan kalp cerrahisi sonrasında mediastinal vakum destekli kapama tedavisi

### *Mediastinal vacuum-assisted closure therapy following pediatric congenital cardiac surgery*

Selim Aydın,<sup>1</sup> Bahar Temur,<sup>1</sup> Dilek Suzan,<sup>1</sup> Barış Kırat,<sup>2</sup> İbrahim Halil Demir,<sup>3</sup> Metehan Özen,<sup>4</sup> Ersin Ereğ<sup>1</sup>

Acıbadem Üniversitesi Atakent Hastanesi, <sup>1</sup>Kalp ve Damar Cerrahisi Bölümü, <sup>2</sup>Anesteziyoloji ve Reanimasyon Bölümü, <sup>3</sup>Çocuk Kardiyolojisi Bölümü, <sup>4</sup>Çocuk Enfeksiyon Hastalıkları Bölümü, İstanbul, Türkiye

#### ÖZ

**Amaç:** Bu çalışmada kompleks doğuştan kalp cerrahisi sonrasında sternal yara komplikasyonları gelişen ve mediastinal vakum destekli kapama tekniği ile tedavi edilen dokuz pediyatrik olgu sunuldu.

**Çalışma planı:** Ocak 2014 - Aralık 2015 tarihleri arasında hastanemizde toplam 473 hastaya doğuştan kalp ameliyatı yapıldı. Bu hastaların dokuzuna (8 erkek, 1 kız; ortanca yaş 24 gün; dağılım 15 gün-14 ay) mediastinal vakum destekli kapama tedavisi uygulandı. Vakum destekli kapama tedavisinin endikasyonu beş hastada mediastinit ve dört hastada sternal yara komplikasyonu idi.

**Bulgular:** Hastaların dördünde ilk ameliyat sonrasında sternum açık bırakıldı. Bu hastalarda sternumun açık bırakılmasından vakum destekli kapama tedavisine kadar geçen medyan süre 10 gün (dağılım 7-15 gün) idi. Endikasyonlar üç hastada pozitif mediasten kültürü ve bir hastada ventrikül fonksiyon bozukluğu ve kardiyak ödeme bağlı sternum kapatılmasına intolerans idi. Geriye kalan beş hastada daha sonra sternal yara komplikasyonları gelişti ve ameliyattan medyan 19 gün (dağılım 11-36 gün) sonra vakum destekli kapama tedavisi uygulandı. İki hastanın mediasten kültürü pozitif idi. İki hasta (%22) sepsis ve çoklu organ yetmezliği nedeniyle kaybedildi. Geriye kalan hastalarda sternum yaraları, sternum kültürleri negatifleştğinde veya yeterli granülasyon elde edildiğinde, yedi gün (dağılım 5-19 gün) içinde kapatıldı. Bir hastada (%14.2) tekrarlayan sternal yara komplikasyonu gelişti ve vakum destekli kapama tedavisi tekrarlandı. İki hasta hariç hastaların tümüne vakum destekli kapama tedavisi yoğun bakım ünitesinde uygulandı.

**Sonuç:** Mediastinal vakum destekli kapama tedavisi, kalp cerrahisi sonrası sternal yara komplikasyonu gelişen çocuklarda iyi bir seçenektir. Ayrıca, iyileşme sürecini hızlandırabilir ve tıbbi kaynak kullanımını azaltabilir.

**Anahtar sözcükler:** Doğuştan kalp cerrahisi; mediastinit; yenidoğan; sternum; vakum destekli kapama.

#### ABSTRACT

**Background:** In this study, we report nine pediatric cases who developed sternal wound complications following complex congenital cardiac surgery and treated with mediastinal vacuum-assisted closure technique.

**Methods:** Between January 2014 and December 2015, a total of 473 congenital heart operations were performed in our hospital. Of these patients, nine (8 males, 1 females; median age 24 days; range 15 days to 14 months) underwent mediastinal vacuum-assisted closure therapy. The indication of vacuum-assisted closure therapy was mediastinitis in five patients and sternal wound complications in four patients.

**Results:** Sternum was left open in four patients after the initial operation. The median time from opening sternum to vacuum-assisted closure therapy was 10 days (range, 7 to 15 days) in these patients. Indications were positive mediastinal cultures in three patients and intolerance for sternal closure due to ventricular dysfunction and cardiac edema in one patient. In the remaining five patients, sternal wound complications developed later and vacuum-assisted closure therapy was applied after a median of 19 days (range, 11 to 36 days) after the operation. Mediastinal cultures were positive in two patients. Two patients (22%) died of sepsis and multi-organ failure. In the remaining patients, sternal wounds were closed within seven days (range, 5 to 19 days), when sternal cultures were negative or good granulation was obtained. Recurrent sternal wound complication developed in one patient (14.2%) and vacuum-assisted closure therapy was repeated. All patients, except two, underwent vacuum-assisted closure therapy in the intensive care unit.

**Conclusion:** Mediastinal vacuum-assisted closure therapy is a good option in children with sternal wound complications after cardiac surgery. In addition, it may accelerate the healing process and reduce medical resource use.

**Keywords:** Congenital heart surgery; mediastinitis; newborn; sternum; vacuum-assisted closure.



Available online at  
www.tgkdc.dergisi.org  
doi: 10.5606/tgkdc.dergisi.2017.13820  
QR (Quick Response) Code

Geliş tarihi: 22 Ağustos 2016 Kabul tarihi: 21 Kasım 2016

Yazışma adresi: Dr. Selim Aydın, Acıbadem Üniversitesi Atakent Hastanesi, Kalp ve Damar Cerrahisi Bölümü, 34303 Küçükçekmece, İstanbul, Türkiye.

Tel: 0212 - 404 46 54 e-posta: draydinselim@yahoo.com

©2017 Telif hakkı, Türk Kalp Damar Cerrahisi Derneği'ne aittir.

Doğuştan kalp cerrahisi sonrasında gelişen sternal yara sorunları, ameliyat sonrası morbidite ve mortalite oranlarında artışa neden olmaktadır.<sup>[1]</sup> Birçok erişkin seride sternal yara enfeksiyon insidansı %0.5-10 olarak bildirilmiştir.<sup>[2]</sup> Doğuştan kalp cerrahisi sonrasında ise sternal yara enfeksiyonu ve mediastinit nadir olarak görülmektedir.<sup>[3]</sup> Literatürde sternotomi sonrası gelişen derin sternal enfeksiyonlar nedeniyle mortalite oranı %14-47 olarak bildirilmiştir.<sup>[4]</sup>

Kronik yara bakımında negatif basınçlı vakum destekli kapama (VAK) tedavisi ilk kez 1997 yılında tanımlanmıştır.<sup>[5]</sup> Sonraki yıllarda VAK tedavisi erişkin kalp cerrahisi sonrasında gelişen yara yeri komplikasyonlarında kullanım seçenekleri arasında yerini almıştır.<sup>[6]</sup> Ancak doğuştan kalp cerrahisi sonrası gelişen sternal yara sorunlarında kullanımı ile ilgili deneyimler sınırlıdır.<sup>[7]</sup>

Bu çalışmada, doğuştan kalp cerrahisi sonrasında sternal yara komplikasyonu gelişen ve VAK tedavisi uyguladığımız dokuz hastanın sonuçları bildirildi.

## HASTALAR VE YÖNTEMLER

Ocak 2014 - Aralık 2015 tarihleri arasında hastanemizde doğuştan kalp ameliyatı uygulanan 473 hastanın verileri retrospektif olarak değerlendirildi. Hastaların %35.5'i (n=168) yenidoğan, %45'i (n=213) infant ve %19.5'i (n=92) çocukluk yaş döneminde idi. Bu hastalardan dokuzunda (%1.9) sternal yara sorunları nedeniyle mediastinal VAK tedavisi uygulandı. Kliniğimizde, ameliyat sonrası sternumu açık takip edilen hastalar arasında mediasten kültürlerinde üreme olan veya

sternumu yedi günden fazla açık kalan hastalara ve ameliyat sonrası dönemde sternal yara yeri sorunları ile birlikte sternal instabilite nedeniyle revizyon uygulanarak mediasteni tekrar açılan tüm hastalara mediastinal VAK tedavisi uygulandı. Bu endikasyonlar nedeniyle mediastinal VAK uygulanan tüm hastalar çalışmaya dahil edildi.

Çalışmanın etik kurul onayı 25/02/2016 tarihinde 2016-3/1 sayı no'su ile alındı ve çalışma Helsinki Deklarasyonu ilkeleri uyarınca gerçekleştirildi.

Hastaların demografik özellikleri, ameliyat öncesi tanıları, yapılan ameliyatlara ve cerrahi sonrası VAK uygulama süresi Tablo 1'de verilmiştir. Hastaların dokuzuna (8 erkek, 1 kız; ortanca yaş 24 gün; dağılım 15 gün-14 ay) mediastinal vakum destekli kapama tedavisi uygulandı. Tanılar dört hastada hipoplastik sol kalp sendromu, iki hastada pulmoner atrezi, bir hastada arkus aort hipoplazisi, bir hastada Fallot tetralojisi ve bir hastada Taussig-Bing anomalisi idi. Beş hastaya mediastinit nedeniyle, dört hastaya sternal yara iyileşme sorunu nedeniyle VAK tedavisi uygulandı.

### Tedavi protokolü

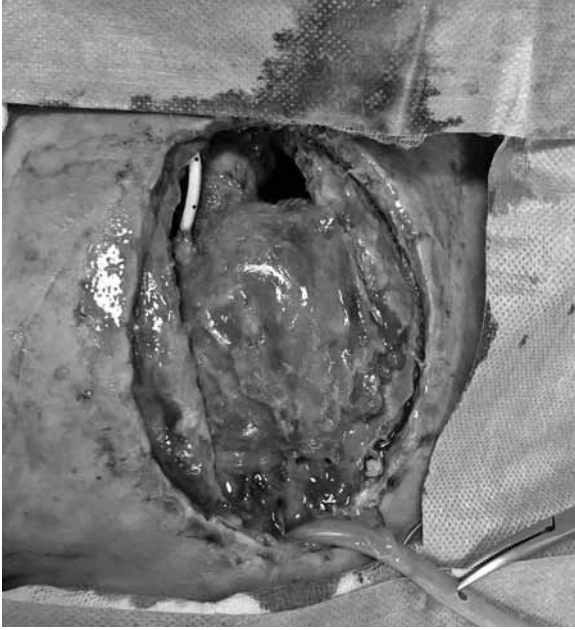Mediastinal VAK tedavisi yedi hastaya yoğun bakım takibi sırasında, iki hastaya ise servis takibinde uygulandı.

Sternumu açık olan hastalarda yama çıkarıldıktan sonra, sternumu kapalı hastalarda ise sternum insizyonu tekrar açılıp dikişler ve teller çıkarıldıktan sonra tüm hastalardan mediasten kültür örnekleri alındı

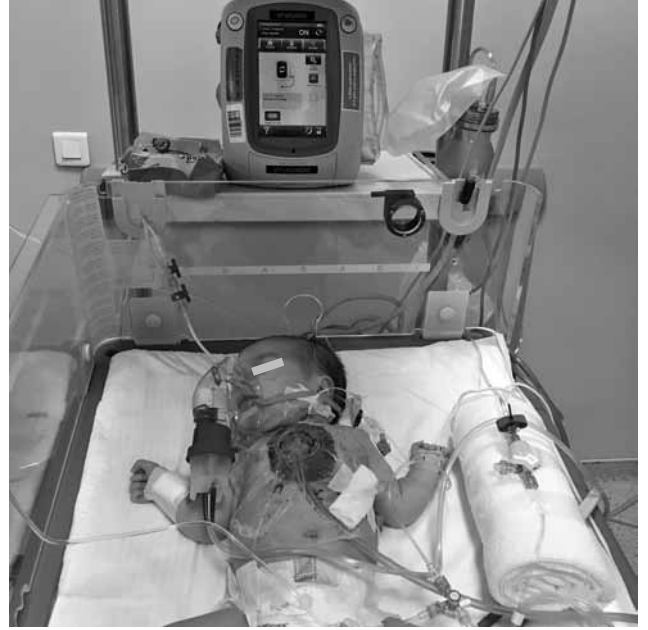**Tablo 1. Hastaların demografik özellikleri**

Hasta no	Yaş/Cinsiyet	Kardiyak tanı	Ameliyat	Sternal kapama	VAK başlangıcı
1	6 gün/E	HLHS	Norwood stage 1	Gecikmiş	12 gün
2	9 gün/E	PA	Santral şant + pulmoner rekonstrüksiyon	Primer	15 gün
3	14 ay/E	TOF	Total korreksiyon	Primer	17 gün
4	11 ay/E	HLHS	Stage 2 - Glenn + çıkan aort ve arkus aort replasmanı	Gecikmiş	36 gün
5	2 gün/E	HLHS	Hybrid stage 1	Primer	19 gün
6	14 gün/E	Taussig-Bing	Arteriyeel switch + VSD kapatılması	Gecikmiş	7 gün
7	11 gün/K	HLHS	Arkus rekonstrüksiyonu + atriyeel septektomi	Gecikmiş	28 gün
8	7 gün/E	PA + DORV	Santral şant	Primer	8 gün
9	24 gün/E	Arkus Hipoplazisi	Arkus rekonstrüksiyonu + pulmoner banding	Primer	11 gün

VAK: Vakum destekli kapama; HLHS: Hipoplastik sol kalp sendromu; PA: Pulmoner atrezi; TOF: Fallot tetralojisi; DORV: Çift çıkışlı sağ ventrikül.



**Şekil 1.** Ameliyat sonrası açık sternumla takip edildikten sonra mediastinit gelişen olgu.



**Şekil 2.** Yoğun bakımda vakum destekli kapama tedavisi uygulanan olgu görüntüsü.

(Şekil 1). Nekrotik ve enfekte dokuların debridmanı yapıldı. Daha sonra, 400-600 mikron genişliğinde mikroporlardan oluşan steril poliüretan köpük pansuman materyali (V.A.C.® GranuFoam™, KCI USA, Inc., San Antonio, TX), yara büyüklüğüne uygun şekilde kesilerek mediastene yerleştirildi. Son iki hastada, dokuların üzerine yapışmayı önleyici örtü (Adaptic Touch™, Systagenix, Gatwick, UK.) konuldu. Yaranın üzeri transparan adeziv örtü ile kapatıldıktan sonra, örtü üzerinde açılan açıklığa kollaps olmayan boşaltıcı tüp (V.A.C.® VeraT.R.A.C.™ Pad, KCI USA, Inc., San Antonio, TX) yapıştırıldı. Boşaltıcı tüp ile jelli rezervuar (Info V.A.C.® Canister™, KCI USA, Inc., San Antonio, TX) bağlantısı yapıldı. Rezervuarın negatif basınçli tedavi ünitesine (V.A.C.Ulta™, KCI, San Antonio, US) bağlantısı yapılarak VAK tedavisine sürekli modda 75 mmHg negatif basınçla başlandı (Şekil 2). Vakum destekli kapama tedavisi sonlandırılana kadar, 72 saatte bir yapışmayı önleyici örtü, poliüretan köpük, boşaltıcı tüp ve rezervuar değiştirilerek tedaviye devam edildi.

Vakum destekli kapama tedavisi süresi ve sonrasında kültür antibiyograma uygun veya üreme olmayan hastalarda, geniş spektrumlu antibiyotik tedavisi, çocuk enfeksiyon hastalıkları uzmanı önerileri doğrultusunda sürdürüldü.

## BULGULAR

Ameliyat sonrası dört hasta sternum açık şekilde yoğun bakıma alındı. Bu hastalardan birine ameliyat

sonrası birinci gün düşük kalp debisi nedeniyle (hipoplastik sol kalp sendromu tanılı hasta) santral kanülasyon ile ekstrakorporeal membran oksijenizasyon (ECMO) uygulandı. On iki gün ECMO desteği sonrasında ECMO desteği başarıyla sonlandırılan hastaya, mediastinit nedeniyle mediastinal VAK tedavisine başlandı. Sternumu açık bırakılan hastalara VAK uygulanana kadar geçen ortanca sternum açık kalma süresi 10 gün (7-15 gün) idi. Vakum destekli kapama endikasyonları üç hastada mediasten kültürlerinin pozitif olması, birinde kardiyak ödem ve ventrikül fonksiyon bozukluğuna bağlı sternum kapatılmasına intolerans idi. Diğer beş hastaya geç sternal yara komplikasyonları nedeniyle ameliyat sonrası ortanca 19 gün (11-36 gün) sonra VAK tedavisi uygulandı. İki hastanın mediasten kültür sonuçları pozitif bildirildi. Mediasten kültür sonuçlarında iki hastada *Klebsiella pneumoniae*, bir hastada *Staphylococcus epidermidis*, bir hastada metisilin duyarlı *Staphylococcus aureus*, bir hastada *Escherichia coli* üremesi saptandı.

Hipoplastik sol kalp sendromu ve pulmoner atrezi nedeniyle ameliyat edilen ve kültürde üreme nedeniyle VAK tedavisi uygulanan iki hasta (%22), ameliyat sonrası 42. ve 92. günlerde, sepsis ve multiorgan yetmezliği nedeniyle kaybedildi. Kültürde üremesi olan diğer üç hastada, tedavi sonunda C-reaktif protein (CRP) değerlerinde belirgin gerileme saptandı (Tablo 2). Yetmiş ikinci saatte yapılan VAK değişimi sırasında tüm hastalarda belirgin granülasyon

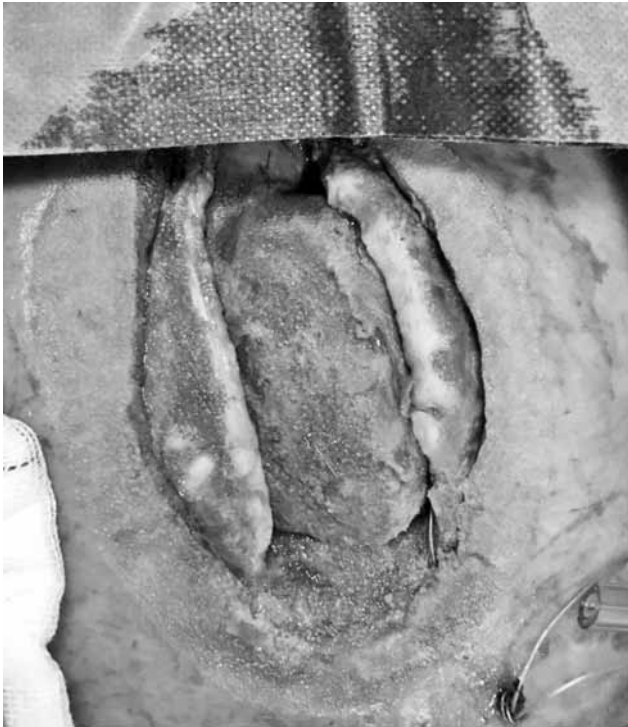
**Tablo 2. Mediastinit nedeniyle vakum destekli kapama tedavisi uygulanan hastalarda C-reaktif protein değerleri**

VAK uygulama süresi	VAK tedavisi başlangıcında CRP (mg/dL)	VAK tedavisi sonunda CRP (mg/dL)	Sonuçlar
1. VAK 10 gün	16.53	4.76	Pektoral flep ile kapama
2. VAK 18 gün	15.93	2.42	Primer kapama
16 gün	20.58	7.02	Primer kapama

VAK: Vakum destekli kapama; CRP: C reaktif protein.

dokusu oluştuğu gözlemlendi (Şekil 3). Mediastinit nedeniyle tedavi uygulanan hastalarda kontrol mediasten kültürlerinde üreme olmaması ve tüm hastalarda yeterli granülasyon dokusu oluşması üzerine VAK tedavisi sonlandırıldı. Yedi hastanın da sternal yaraları, greft veya flep gerekmeden primer olarak kapatıldı. Bir hastada (%14.2) rekürren sternal yara sorunu gelişmesi nedeniyle ikinci kez mediastinal VAK tedavisi uygulandı. Toplam 18 gün ikinci VAK tedavisi uygulandıktan sonra sternal yara, pektoral flep yardımıyla kapatıldı.

Vakum destekli kapama uygulama süresi ortalama yedi gün (5-19 gün) idi. Ortanca yoğun bakım ve hastane yatış süreleri sırasıyla 24 gün (7-36 gün) ve 36.5 gün (22-45 gün) idi.



**Şekil 3.** Vakum destekli kapama tedavisinin 72. saatinde oluşan granülasyon dokusu.

## TARTIŞMA

Kompleks kardiyak anomalisi olan düşük doğum ağırlıklı hastalara çoğunlukla uzamış cerrahi işlemler uygulanmaktadır. Bu hastaların önemli bir kısmının da ameliyat sonrası sternumu açık bırakılmakta ve gecikmeli olarak kapatılmaktadır.<sup>[8,9]</sup> Tüm bu faktörler mediastinit gelişme riskini artırmaktadır. Sternotomi yapılan pediatrik hastalarda yaklaşık %0.4-5 oranında mediastinit gelişme riski vardır.<sup>[7]</sup> Özellikle yenidoğan hastalarda riskin daha yüksek olduğu düşünülmektedir.

Geleneksel tedavi olarak cerrahi debridman, irrigasyon ve drenaj, antibiyotik tedavisi, omentum ve pektoral flep ile kapama gibi çeşitli teknikler uygulanmaktadır.<sup>[10]</sup> Fakat bu tedavilerin küçük çocuklarda kullanımı oldukça kompleks ve invaziv olmaktadır. Geleneksel yöntemlerle karşılaştırıldığında, yaraya devamlı negatif basınç uygulaması arteriyollerde dilatasyona yol açarak mikrosirkülasyonu artırır. Devamlı vakum ile ortamdaki sıvı fazlası ve doku ödemi azalır, böylece bakteriyel kolonizasyon da önlenmiş olur. Bu pozitif etkiler granülasyon dokusunun oluşumunu artırarak yara iyileşmesini hızlandırır. Ayrıca hava geçirmeyen adeziv örtüler de yara kontaminasyonunu efektif olarak azaltır.<sup>[11]</sup>

Vakum destekli kapama cihazı mediastene uygulandığında negatif basıncın etkisiyle sternumu stabilize ederek paradoksik hareketleri engeller ve açık sternumla karşılaştırıldığında solunum mekaniğini önemli derecede iyileştirir.<sup>[12]</sup> Bu nedenle hastalarımızdan dördü spontan solunumda sorunsuz olarak izlenebildi. Ayrıca uygulanan negatif basıncın kardiyak output ve ventriküller dolu üzerine herhangi bir negatif etki oluşturmadığı bildirilmiştir.<sup>[12]</sup> Bizim hastalarımızda da literatürle uyumlu olarak olumsuz bir hemodinamik etkilenme gözlenmedi.

Vakum destekli kapama tedavisi erişkinlerde en sık -125 mmHg basınç değeri ile kullanılmaktadır.<sup>[13]</sup> Fakat özellikle mediastinal uygulamalarda, poliüretan köpük ile mediastendeki dokular arasındaki yapışıklık

gelişme riski nedeniyle ne kadar negatif basınç uygulanması gerektiği tartışmalıdır. Düşük negatif basınçla uygulandığında yetersiz sternal stabilite, yüksek negatif basınçta ise kalbe ve büyük damarlara zarar verme riski vardır. Ayrıca pediyatrik hastaların dokuları erişkinlerle karşılaştırıldığında daha frajildir. Mokhtari ve ark.<sup>[13]</sup> düşük negatif basınç uygulamalarının (-50'den 100 mmHg'ye) yüksek basınç uygulamaları (-150'den 200 mmHg'ye) kadar sternumu efektif stabilize ettiğini bildirmişlerdir. Bununla birlikte Sjögren ve ark.<sup>[14]</sup> bir hayvan model çalışmasında, düşük negatif basınçlarda yüksek basınçlara kıyasla poliüretan köpüğün yaranın şekline daha iyi adapte olduğunu göstermişlerdir. Literatürde düşük negatif basınçla başarılı pediyatrik mediastinal VAK uygulamaları bildirilmiştir.<sup>[5,9]</sup> Biz de düşük basınçla (-75 mmHg) uyguladığımız VAK tedavilerinde, masif hava kaçağı, yetersiz drenaj, sternal instabilite veya doku hasarı gibi herhangi bir komplikasyonla karşılaşmadık.

Erişkinlerde VAK tedavisi sonlandırıldıktan sonra sternumun primer kapatılması, doku kaybı ve sekonder iyileşme sorunları nedeniyle çoğunlukla mümkün olmamaktadır. Sekonder kapamada kaslar flepler (pektoral veya rektus abdominis) ve omentum flepleri kullanılmaktadır. Fakat çocuklarda özellikle de yenidoğanlarda, kaslar flep yöntemleri hem daha komplike ve invaziv girişimler olmakta, kas dokuları genellikle zayıf ve yetersiz olabilmekte hem de çocukların gelecekteki yaşamlarını ve sportif aktivitelerini etkileyebilmektedir. Bu nedenle pediyatrik hasta grubunda, sternumu sekonder kapamaya uygun şekilde korumak ve hazırlamak özellikle önem taşımaktadır.<sup>[9]</sup> Vakum destekli kapama tedavisi sonrasında bizim sağ kalan yedi hastamızın da sternumu primer olarak kapatıldı. Sadece 14 aylık bir hastada rekürren yara sorunu gelişmesi nedeniyle sekonder VAK tedavisi uygulandıktan sonra sternal yara pektoral flep yardımıyla kapatıldı. Çocuklarda VAK tedavisi sonrası sternum primer olarak kapatılmadığında pektoral flep yardımıyla kapama tekniğinin uygulandığı çalışmalarda, tekniğin meme ve göğüs duvarı gelişimi, sternal stabilite ve üst ekstremiteler hareketleri üzerine herhangi bir etkisi olmadığı bildirilmiştir.<sup>[12,15]</sup> Rektus abdominis flebi kullanımı pedikülün boyutlarının küçük olması nedeniyle teknik olarak zordur. Kullanıldığında ise herni gelişimi, spinal gelişme bozuklukları ve viseral organ hasarları gibi yan etkiler görülebilmektedir.<sup>[1]</sup>

Sonuç olarak, sternotomi sonrası yara sorunu gelişen pediyatrik hastalarda mediastinal VAK tedavisinin iyileşmede efektif bir rol oynadığını düşünüyoruz.

Sternal stabilite ve solunum mekaniği üzerine pozitif etki yaratarak, geleneksel tedavi yöntemlerine göre daha etkili ve hızlı bir iyileşme sağlanması nedeniyle sternal yara sorunlarında öncelikli olarak tercih edilebilir.

#### Çıkar çakışması beyanı

Yazarlar bu yazının hazırlanması ve yayınlanması aşamasında herhangi bir çıkar çakışması olmadığını beyan etmişlerdir.

#### Finansman

Yazarlar bu yazının araştırma ve yazarlık sürecinde herhangi bir finansal destek almadıklarını beyan etmişlerdir.

#### KAYNAKLAR

1. Tortoriello TA, Friedman JD, McKenzie ED, Fraser CD, Feltes TF, Randall J, et al. Mediastinitis after pediatric cardiac surgery: a 15-year experience at a single institution. *Ann Thorac Surg* 2003;76:1655-60.
2. Gummert JF, Barten MJ, Hans C, Kluge M, Doll N, Walther T, et al. Mediastinitis and cardiac surgery--an updated risk factor analysis in 10,373 consecutive adult patients. *Thorac Cardiovasc Surg* 2002;50:87-91.
3. Mehta PA, Cunningham CK, Colella CB, Alferis G, Weiner LB. Risk factors for sternal wound and other infections in pediatric cardiac surgery patients. *Pediatr Infect Dis J* 2000;19:1000-4.
4. Salazar B, Niddam J, Ghez O, Metras D, Magalon G. Vacuum-assisted closure in the treatment of poststernotomy mediastinitis in the paediatric patient. *J Plast Reconstr Aesthet Surg* 2008;61:302-5.
5. Morykwas MJ, Argenta LC, Shelton-Brown EI, McGuirt W. Vacuum-assisted closure: a new method for wound control and treatment: animal studies and basic foundation. *Ann Plast Surg* 1997;38:553-62.
6. Fleck TM, Fleck M, Moidl R, Czerny M, Koller R, Giovanoli P, et al. The vacuum-assisted closure system for the treatment of deep sternal wound infections after cardiac surgery. *Ann Thorac Surg* 2002;74:1596-600.
7. Fleck T, Simon P, Burda G, Wolner E, Wollenek G. Vacuum assisted closure therapy for the treatment of sternal wound infections in neonates and small infants. *Interact Cardiovasc Thorac Surg* 2006;5:285-8.
8. Erek E, Yalcinbas YK, Turkecul Y, Saygili A, Ulukol A, Sarioglu A, et al. Indications and risks of delayed sternal closure after open heart surgery in neonates and early infants. *World J Pediatr Congenit Heart Surg* 2012;3:229-35.
9. Tatar T, Ozkan M, Ozkan S, Saritas B, Korun O, Aslamaci S. Delayed sternal closure following open heart surgery in children. *Türk Gogus Kalp Dama* 2012;20:256-9.
10. Ohye RG, Maniker RB, Graves HL, Devaney EJ, Bove EL. Primary closure for postoperative mediastinitis in children. *J Thorac Cardiovasc Surg* 2004;128:480-6.
11. Argenta LC, Morykwas MJ. Vacuum-assisted closure: a new method for wound control and treatment: clinical experience. *Ann Plast Surg* 1997;38:563-76.
12. Ramnarine IR, McLean A, Pollock JC. Vacuum-assisted closure in the paediatric patient with post-cardiotomy mediastinitis.

- Eur J Cardiothorac Surg 2002;22:1029-31.
13. Mokhtari A, Petzina R, Gustafsson L, Sjögren J, Malmsjö M, Ingemansson R. Sternal stability at different negative pressures during vacuum-assisted closure therapy. *Ann Thorac Surg* 2006;82:1063-7.
  14. Sjögren J, Gustafsson R, Wackenfors A, Malmsjö M, Algotsson L, Ingemansson R. Effects of vacuum-assisted closure on central hemodynamics in a sternotomy wound model. *Interact Cardiovasc Thorac Surg* 2004;3:666-71.
  15. Erez E, Katz M, Sharoni E, Katz Y, Leviav A, Vidne BA, et al. Pectoralis major muscle flap for deep sternal wound infection in neonates. *Ann Thorac Surg* 2000;69:572-7.