

Yapay Kapak Replasmanlarında Kalsifiye Kapak ve Anulus'un Ultrasonografik Dekalsifikasyonu

*Dr. Atilla Kayıhan, Dr. Mehmet Ünal, Dr. Coşkun Pınar, Dr. İlhan Sanisoğlu, Dr. Cüneyt Konural,
Dr. Sevim Canik, Dr. E. Ergin Eren*

İstanbul Göğüs Kalp ve Damar Cerrahisi Araştırma Hastanesi, Haydarpaşa

Anuler kalsifikasyonun eşlik ettiği kalsifik kapak hastalıklarında yapay kapak replasmanı; peroperatif ve postoperatif ortaya çıkabilecek sorunlar nedeniyle, kardiyak cerrahide halen büyük bir sorun oluşturmaya devam etmektedir. Son yıllarda geliştirilen ultrasonik dekalsifikasyon cihazı ile bu problem aşılmaya başlanmış ve literatürde bu konulardaki yazılara sıkça rastlanır olmuştur.

İstanbul Göğüs Kalp ve Damar Cerrahisi Merkezi Araştırma Hastanesi'nde 1992 yılında anuler, komissural veya kombine kalsifik kapak hastalığı nedeniyle açık kalp ameliyatına alınan 11'i Aort kapak, 4'ü mitral kapak hastası olan toplam 15 hastaya ultrasonik debritman uygulanarak yapay kapak takılmıştır. Hastalar operasyonu takiben 3. ve 6. ayda ekokardiografi ile yapılan kontrollerinde paravalvüler kaçak ya da başkaca yapay kapak disfonksiyonuna rastlanmamıştır. Ameliyatın seyri ve oluşabilecek komplikasyonlar açısından kalsifik kapak hastalarında ultrasonik dekalsifikasyon cihazı son derece yararlı bir cihaz olarak kullanılacak bir cihazdır.

GKD Cer. Derg. 1994;1-2: 115-118

Ultrasonic Decalcification of Calcified Cardiac Valves and Annuli

Heavily calcified annuli increase the incidence of complications after prosthetic valve replacement; heart block, separation of the aorta or the A-V groove, paravalvular leak and hemolysis. An ultrasonic surgical sucker has been developed to remove calcific deposits.

In Istanbul Thoracic and Cardiovascular Surgery Center in 1992, the ultrasonic surgical sucker has been used on the 15 patients undergoing open heart surgery because of heavily calcified valve and annuli.

11 prosthetic aortic valve and 4 mitral valves have been replaced after ultrasonic debridement of calcified annuli. Six months after operation, all the patients were followed up by echo study. No paravalvular leak and valve related complications were observed.


In our experience, ultrasonic debridement of the annulus is a superior adjunctive method to traditional methods of debridement. We advocate the use of ultrasonic debridement as an adjunctive tool in calcified valve replacement.

Anuler kalsifikasyonun eşlik ettiği, kalsifik kapak hastalıklarında, yapay kapak replasmanı; Perop ve postoperatif ortaya çıkabilecek sorunlar

nedeniyle cerrahin çok titiz çalışmasını gerektirecek bir durumdur. Bu gibi hastalarda ortaya çıkabilecek komplikasyonları şöyle sıralayabiliriz.

- 1) Serebral emboli,
- 2) Paravalvuler kaçak,
- 3) Kapak disfonksiyonu,
- 4) Ritm ve ileti kusurları,
- 5) Hemoliz,
- 6) Kalp boşlukları arasında iştirak,
- 7) Sol ventrikül arka duvar yırtılmaları

Yapay kapağın oturacağı ideal bir kapak alanı elde etmek ve dikişleri emniyetli olarak geçmek için anullusun iyi temizlenmesi ve ideal bir rezeksiyon gerektirmektedir. Bu yapılırken de aorta duvarına, kalp boşluklarına, ventrikül arka duvarına dikkat edilerek bu yapılara zarar vermemek gerekmektedir. Klasik yöntemde kalp kapakçıkları kesildikten sonra kalan kireç artıkları makas, bistüri veya forseps ile temizlenilmeye çalışılırdı. Bu işlemlerin zor ve taşıdıkları riskler göz önüne alınarak 1980 yılının ortalarından itibaren çeşitli merkezlerde ultrasonik debritman tekniği kullanılmaya başlanılmıştır. Bu amaçla çeşitli marka ve tiplerde aletler kullanılmaya başlanılmıştır. İstanbul Göğüs Kalp ve Damar Cerrahisi Araştırma Hastanesi'nde NIIC Ultrasonik Surgical Aspiratör Model DX-201-T USA kullanılmaktadır. Aletin motor kısmının olduğu gövde ve fonksiyon yapan bir başlığı mevcuttur. Aletin üç temel fonksiyonu vardır. Kireci parçalamak, ortamı yıkamak ve artıkları aspire ederek sahadan uzaklaştırmak. Aletin başlığında bulunan nikel plaka ile manyetik



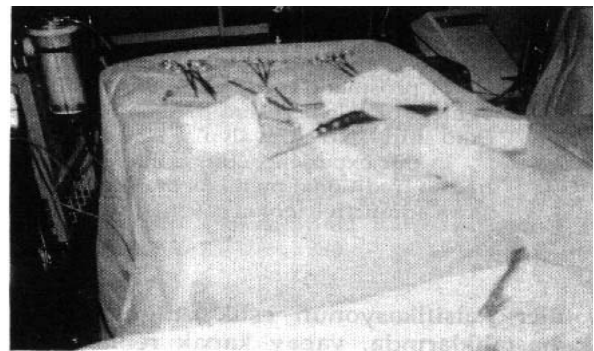Resim 1. Cihazın gövde resmi

enerjiyi mekanik titreşimlere çevirerek, elde edilen mekanik enerjiyi de direkt dokulara temas ettirerek kirecin parçalanmasının sağlamaktır. Aynı zamanda hazırlanan steril yıkama solüsyonunu (%0.9 NaCl) sahaya göndererek ortamı yıkarken, aynı zamanda aspiratör sistemi ile de ortamı temizlemektedir.

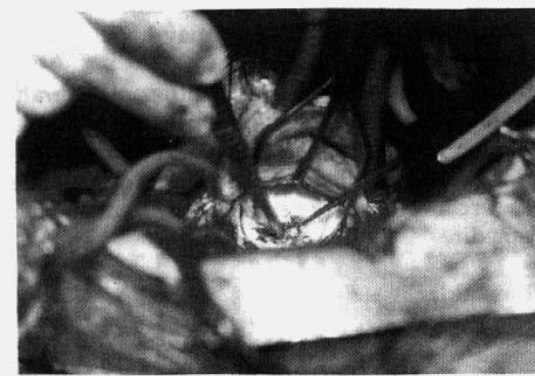
Materyal ve Metod

İstanbul Göğüs Kalp ve Damar Cerrahisi Merkezi Araştırma Hastanesi'nde 1991 yılı ve 1992 yılı ilk altı ayı içinde, kalsifik kapak hastalığı nedeniyle ameliyata alınan 15 hastaya bu yöntem uygulanmıştır. Hastaların 11'ine Aort kapak replasmanı, 4'üne de mitral kapak replasmanı yapılmıştır. Aort kapak takılan hastalardan 9 tanesinde primer lezyon kalsifik aort stenozu ve ortalama aort gradienti 70 mmHg idi Aort yetmezliğinin hakim olduğu iki vakadan birine de kapak replasmanı ile birlikte LAD ve Sağ koroner damara da bypass yapılmıştır. Mitral kapak replasmanı yapılan 4 hastadan ikisi daha önce kapalı mitral kommissurotomi yapılan redo mitral stenozu ve yetmezliği mevcuttu. 15 kalsifik kapak hastasından 12'si erkek 3'ü ise kadındır. Hastaların özellikleri ve diğer özellikleri Tablo 1'de gösterilmiştir.

Ameliyata alınan hastalara anesteziyi takiben median sternotomi, assendan aorta kanülasyonu, sağ atriuma çift kanül, sağ üst pulmoner venden sol ventrikül venti koyulmuştur. Hastaların hepsinde membran oksijenatör ve pulsatil perfüzyon kullanıldı. Orta derecede sistemik hipotermi ve soğuk kan kardioplejisi uygulanarak arrest sağlanmıştır.



Resim 2. Cihazın başlığı



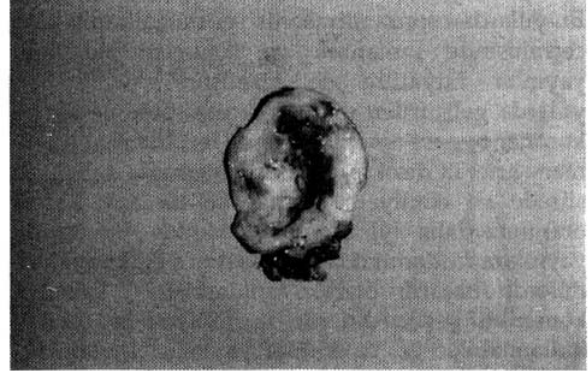
Resim 3. Aletin operasyonda uygulanması

Tablo 1. Ultrasonik Cerrahi Aspiratörün Teknik Özellikleri

NICC Ultrasonic Surgical Aspirator Model DX 201-T	
Frequency	: 28 KHz
Transducer	: PZT
Tip Amplitude	: 0-350 Microns
Output Power	: 100 W Maximum
Irrigation	: Vibration Mode 0-30 ml/min Irrigation Mode 50 ml/min
Electrical In put ~	: AC 100-120 V, 5060 Hz, 4 Amps
Weight	: 19.5 Kg
Handpiece Weight	: 270 Gr

Aortotomi ve sol atriotomi ile kapaklar kesildikten sonra anullus ve komissürlerdeki kalsifikasyonlar ultrasonik debridman cihazı ile temizlendi. Tüm kalsifik alanlar temizlendikten sonra yapay kapaklar tek tek plegitli dikişlerle takıldı. Hastalar ısıtıldıktan sonra bypasstan çıkılmış ve dekanülasyonu takiben postoperatif servise alınmışlardır.

Hastalarda peroperatif ve postoperatif ölüm olmamıştır. Beş hastada ameliyat öncesi mevcut olan atrial fibrilasyon ameliyattan sonra da devam etmiştir. Hastaların ortalama hastanede kalış süreleri 12 gün olup herhangi bir komplikasyon gelişmeden taburcu edilmişlerdir. Takılan yapay kapakların hepsi bileaflet St. Jude's mekanik kapak olup serimizde biyolojik kapak kullanılmamıştır. Hastalara hastaneden çıkarken ve takiben altı ay sonra yapılan ekokardiografilerde normal yapay kapak fonksiyonları tespit edilmiştir. Hastaların hepsine de protrombin zamanı kontrol edilerek Qumadin ile takibe alınmışlardır. Ultrasonik



Resim 4. Rezeke edilmiş kalsifik kapak

Tablo 2. Hastaların Özellikleri

Yaş Ortalaması	: 38 +/-4
Cinsiyet (E / K)	: 11/4
Kardiak Lezyon	:
Aort Stenozu	: 6
Aort Yetmezliği	: 2
Aort S + Aort Y.	: 3
Mitral Stenozu	: 3
Mitral Yetmezliği	:
Mitral S. + Mitral Y.	: 1
Aort Kapak Gradienti (Ortalama mmHg)	: 70
Mitral Kapak Gradienti (Ortalama mmHg)	: 20
Mitral Kapak Alanı (Ortalama cm ²)	: 1.2
Aort Kapak Alanı (Ortalama cm ²)	: 0.8

dekalsifikasyon cihazının teknik özellikleri tablo 2'de gösterilmiştir.

Tartışma

Ultrasonik ses dalgalarının cerrahi alanda kullanılabileceği fikri ilk olarak 1953'de Mulvaney tarafından ortaya atılmıştır⁽¹⁻⁷⁾. 1979'da da Marberger renal taşların parçalanarak düşürülmesinin ultrasonik ses dalgaları ile başarılı bir şekilde klinik uygulamaya koymuştur. Bu tarihten sonra ultrasonik enerji ile renal taş tedavisi süratle tüm dünyada yaygınlaşmış ve halen de kullanımı devam etmektedir.

Geliştirilen ultrasonik enerji cihazları ile, ultrasonik sesin kardiak cerrahide kullanıma girmesi ise 1980'li yılların ortalarından itibaren olmuştur. Bu yıllardan sonra ultrasonik ses

dalgalarının kalp cerrahisinde kullanımı ve sonuçları ile ilgili yayınlar literatüre de girmiştir^(2,3,4,6,7,9). Son yıllarda geliştirilen ultrasonik aspiratör ile aortokoroner bypass ameliyatlarında left internal mammary arter'in diseksiyonunun bu cihazla daha kısa sürede ve emniyetli olacağı ve de açık kalma oranının daha iyi olacağı hakkında literatürde yayınlar rastlanmaktadır⁽¹⁰⁾. Ayrıca endarterektomilerde başarılı olarak kullanıldığı⁽⁸⁾, kalsifiye konstriktif perikarditlerde de emniyetli bir şekilde kullanılabilceği hakkında yayınlar bulunmaktadır⁽⁵⁾. Ultrasonik cerrahi aspiratör kalsifik ve yaşlı aort stenozlu hastalarad kalsifikasyonunun temizlenerek stenozun giderilmesi yolu ile yaşlı kalsifik aort stenozlu hastalarda kapak replasmanına alternatif olarak sunulmaktadır³.

Kalp kapak replasmanı esnasanda ultrasonik cerrahi aspiratörün kullanım yararları şöyle sıralanmaktadır⁽¹⁾:

- a) Anuller kalsifikasyonun çok kolay ve emniyetle ortamdandan uzaklaştırılması,
- b) Daha yumuşak annulus elde edilmesi ile dikişler daha kolay ve emniyetli olarak geçer, kapak daha rahat oturur.
- c) Daha geniş kapak alanı elde edilmektedir.
- d) Crossklamp süresi kısalmaktadır.

Gerçekten de bizim çalışmamızdaki gözlemlerimize göre de özellikle annular kalsifikasyon çevreden çok rahat ve emniyetli olarak kaldırılmakta ve yumuşak ve güvenilir bir anulus elde edilerek kapak dikişleri çok rahat olarak konulabilmektedir. Bununla birlikte daha büyük kapak alanı elde edildiğine dair kesin bir şey söyleyemeyiz. Öte yandan standart teknikler uygulandığında meydana gelecek komplikasyonlar erken dönem mortalite riskini arttırmaktadır ki, bu da tamamen kalsifik anulusun temizlenmesi veya kapakların rezeksiyonu sırasında olmaktadır. Ultrasonik cerrahi aspiratör kullanıldığında bu risk de hemen hemen ortadan kalkmaktadır.

Mekanik kapak replasmanlarından sonra erken dönem reoparesyon sbeppleri arasında paravalvuler kaçak önemli bir yer işgal etmektedir. Çeşitli serileri bu oran %0.7 ile 2.3 arasında verilmektedir⁽¹¹⁾. Bunun da en sık sebebi olarak özellikle kalsifiye annuluslarda kalsifikasyonların yeterince temizlenememesidir. Çalışmamızdaki hastaların hastane çıkış ve altı ay sonra yapılan ekokardiografilerinde tüm kapaklar normal

fonksiyonlu yapay kapak olarak tespit edilmişlerdir.

Sonuç olarak diyebiliriz ki; ultrasonik cerrahi aspiratör kalsifiye anulluslu kapak hastalarında kalsifikasyonunun emniyetli bir şekilde temizlenmesi için kullanılabilir ve de standart tekniklere göre tercih edilmesi gereken bir yeni teknik gelişmedir.

Kaynaklar

1. Barry B, Sheppard MD, Jeffrey C, Millikon MD, Ronald J, Neslon MD, David M, Folletta MD, John M, Robertson MD: Ultrasonic decalcification of the aortic annulus during aortic valve replacement. *Ann Thorac Surg* 25:59-65, 1991.
2. Walter J, Scott MD, Alexander L, Neumann BS, Robert B, Karp MD: Ultrasonic debriment of the aortic valve with six month echocardiographic follow-up. *The American Journal of Cardiology* Volume:64 Nov. 1989.
3. R Michael King MD, James R. Pluth MD, Emillio R, Giuiliani MD, Jeffrey M, Pichler MD: Mechanical decalcification of the aortic valve. *Ann Thorac Surg* 42:269-272, Sept. 1986.
4. Mulvaney WP: Attüempted disintegration of calculi by ultrasonic vibrations. *J Urol* 70:704-7, 1953.
5. Marberger M: Ultrasonic destruction by bladder stones. In: Resnick MI, Sandetrs RC eds. *Ultrasound in Urology*. Baltimore: Williams&Wilkins, 371:1979.
6. Susumu Nakano MD, Masataka Mitsuno MD, Kazuhiro Tanoguchi MD, Higaru Matsuda MD, Yasonuro Kawashima MD: Ultrasonic debridement during mitral valve reconstruction for calcified mitral stenosis. *Ann Thorac Surg* 5:391-392, 1991.
7. I Gallo, A Srenz, C Alanso, F Cesari, M Larman, J I M Ubago: *Eur J. Cardio-Thorac Surg* 5:391-392, 1991.
8. A Hadley Brown, Potter C H Devies: Ultrasonic decalcification of calcified cardiac valves and annuli. *Brith Medical Journal* 3:274-277, 1972.
9. M G Eguarus MD, Jose L Scada MD, Isabel Lague MD and Manual Concha MD: Mitral and aortic valve decalcification by Ultrasonic energy. *J Thorac Cardiovas Surg* 95:1038-40, 1988.
10. Jerry L, Finkalstein MD, N John, B Hodgson, H Aufses JR MD: Preliminary feasibility studies using an ultrasonic device of endarterectomy. *The Mount Sinai Journal of Medicine* vol: 46 no: 2 March-April, 1979.
11. Joseph M, Craven MD: Aortic valve debridement by ultrasonic surgical aspirator. A word of caution. *Ann Thorac Surg* 49:746-53, 1990.
12. Hisayoshi Suma MD, Hitoshi Fukumato MD, Atsura Takeuchi MD: Application of ultrasonic aspirator for dissection of the internal mammary artery in coronary artery bypass grafting. *Ann Thorac Surgery* 43:676-677 June 1987.