

## Sağ ventrikül çıkım yolu genişletilmesinde perikardiyal monoküspid kapak yönteminin erken dönem sonuçları

Early results of pericardial monocuspid valve reconstruction for right ventricular outflow tract obstruction

Bahadır Dağlar,<sup>1</sup> M. Adnan Celkan,<sup>1</sup> Hakkı Kazaz,<sup>1</sup> Osman Başpınar<sup>2</sup>

Gaziantep Üniversitesi Tıp Fakültesi, <sup>1</sup>Kalp ve Damar Cerrahisi Anabilim Dalı,

<sup>2</sup>Pediyatrik Kardiyoloji Bilim Dalı, Gaziantep

**Amaç:** Doğuştan kardiyak defektlere eşlik eden sağ ventrikül çıkım yolu (SVÇY) darlığının cerrahi olarak düzeltilmesi ve sonrasında gelişebilen pulmoner kapak yetersizliğinin önlenmesi amacıyla uygulanan perikardiyal monoküspid kapak yöntemi ve erken dönem sonuçları değerlendirildi.

**Çalışma planı:** Beş çocuk hasta (3 kız, 2 erkek; ort. yaş 8.4; dağılım 3-17) doğuştan kardiyak patolojiler ve SVÇY darlığı nedeniyle ameliyat edildi. Üç hastada atriyal septal defekt ve pulmoner stenoz, iki hastada ise Fallot tetralojisi vardı. Tüm ameliyatlar median sternotomi ve kardiyopulmoner bypass eşliğinde yapıldı. Primer kardiyak patoloji onarıldıktan sonra perikardiyal monoküspid kapak yöntemiyle SVÇY rekonstrüksiyonu gerçekleştirildi. Olguların ortalama izlem süresi 12.4±1.2 ay (dağılım 6-20 ay) idi.

**Bulgular:** Ortalama kros klemp zamanı 75.4±4.3 dakika, toplam perfüzyon zamanı ise ortalama 98.2±7.6 dakika idi. Ameliyat sırasında pulmoner arter annulusu ortalama 14.0±2.3 mm ölçüldü. Ameliyat öncesinde ortalama 58.3±11.5 mmHg olan pulmoner valvüler gradiyent ameliyat sonrasında 9.0±4.2 mmHg'ye düştü. Ameliyat sırasında ve ameliyat sonrası erken dönemde ölüm olmadı. İzlem dönemi boyunca tüm olgular asemptomatik ve hepsi NYHA sınıf I olarak değerlendirildi. Kontrol ekokardiyografilerinde 15 mmHg'den fazla gradiyent saptanmadı. Sadece bir hastada üçüncü derece pulmoner yetersizlik görüldü; diğer hastalarda pulmoner valvüler kaçağa rastlanmadı.

**Sonuç:** Doğuştan kardiyak anomalilere eşlik eden SVÇY darlığının düzeltilmesinde perikardiyal monoküspid kapak yönteminin, kolay uygulanabilir ve maliyetinin düşük olması nedeniyle iyi bir seçenek olacağını düşünüyoruz.

**Anahtar sözcükler:** Aort kapağı yetersizliği; çocuk; perikardiyum/transplantasyon; pulmoner kapak/cerrahi; pulmoner kapak yetersizliği/komplikasyon/cerrahi; Fallot tetralojisi/cerrahi; ventrikül çıkış yolu obstrüksiyonu.

**Background:** We evaluated the early results of pericardial monocuspid valve reconstruction performed to treat right ventricular outflow tract (RVOT) obstruction accompanied by congenital cardiac malformations and to reduce pulmonary regurgitation after complete repair.

**Methods:** Five patients (3 girls, 2 boys; mean age 8.4 years; range 3 to 17 years) underwent surgical treatment for congenital cardiac pathologies and severe RVOT obstruction. Three patients had atrial septal defect and pulmonary stenosis, and two patients had tetralogy of Fallot. All the operations were performed with median sternotomy and cardiopulmonary bypass. Following correction of the primary congenital cardiac malformation, the RVOT obstruction was reconstructed with fresh pericardial monocuspid valve. The mean follow-up was 12.4±1.2 months (range 6 to 20 months).

**Results:** The mean cross-clamp time was 75.4±4.3 minutes and the mean total cardiopulmonary bypass time was 98.2±7.6 minutes. At surgery, the mean pulmonary annulus was measured as 14.0±2.3 mm. The mean pulmonary valvular gradients were 58.3±11.5 mmHg and 9.0±4.2 mmHg before and after surgery, respectively. There was no perioperative or postoperative mortality. All the patients were asymptomatic and in NYHA class I during the follow-up period. On postoperative echocardiography, none of the patients had a valvular gradient exceeding 15 mmHg. Only one patient had grade 3 pulmonary regurgitation. The remaining patients had no pulmonary valvular regurgitation.

**Conclusion:** Due to its feasibility and cost-effectiveness, the pericardial monocuspid valve reconstruction may be an appropriate alternative in treating RVOT obstruction accompanied by congenital cardiac malformations.

**Key words:** Aortic valve insufficiency; child; pericardium/transplantation; pulmonary valve/surgery; pulmonary valve insufficiency/complications/surgery; tetralogy of Fallot/surgery; ventricular outflow obstruction/surgery.

Geliş tarihi: 31 Mayıs 2004 Kabul tarihi: 7 Temmuz 2004

Yazışma adresi: Dr. M. Adnan Celkan, Gaziantep Üniversitesi Tıp Fakültesi Kalp ve Damar Cerrahisi Anabilim Dalı, 27310 Gaziantep.  
Tel: 0342 - 360 40 15 e-posta: celkan@superonline.com

Doğuştan kardiyak defektlere eşlik eden sağ ventrikül çıkım yolu (SVÇY) darlığının cerrahi olarak düzeltilmesi, kalp cerrahları için sorun olmaya devam etmektedir. Bu amaçla uygulanan birçok işlem sonrasında gelişebilen şiddetli pulmoner yetersizlik, sağ ventrikül fonksiyonlarının bozulmasına neden olmaktadır.<sup>[1]</sup> Pulmoner yetersizliğin önlenmesi için sayısız teknik ve materyal kullanılmış; ancak, hiçbirinin diğerine üstünlüğü gösterilememiştir.

Bu çalışmada, doğuştan kardiyak defekti nedeniyle ameliyat edilen ve SVÇY rekonstrüksiyonu yapılan beş olguda, pulmoner yetersizliği önlemek için kullandığımız perikardiyal monoküspid kapak yöntemi erken dönem sonuçlarıyla birlikte değerlendirildi.

### HASTALAR VE YÖNTEMLER

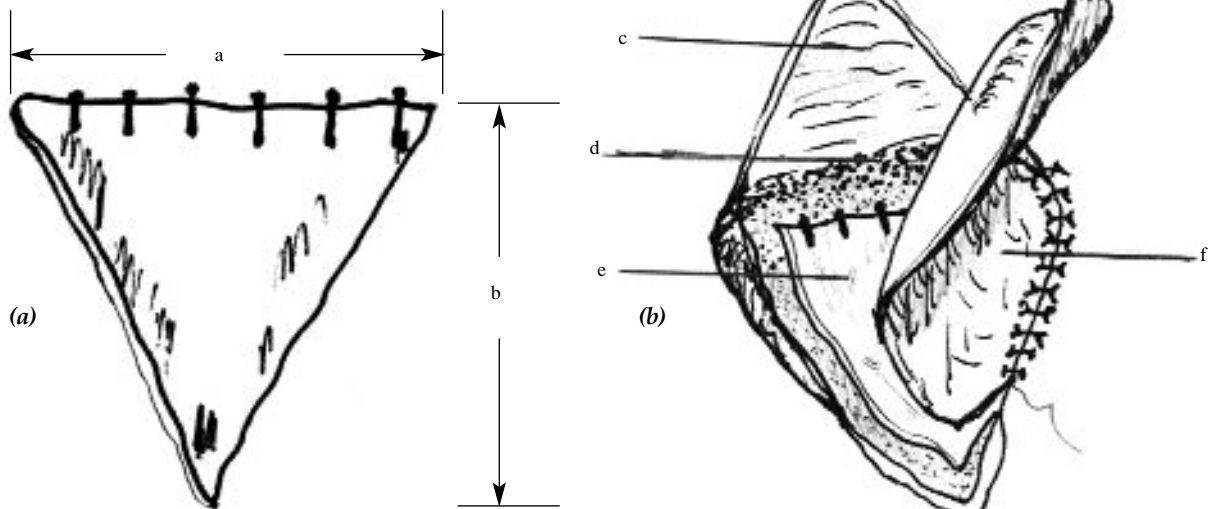
2002-2004 yılları arasında, beş hastada (3 kız, 2 erkek; ort. yaş 8.4; dağılım 3-17) SVÇY darlığının genişletilmesi amacıyla perikardiyal monoküspid kapak yöntemi uygulandı ve ek kardiyak malformasyonlar cerrahi olarak düzeltildi. Üç hastada atriyal septal defekt ve pulmoner stenoz, iki hastada ise Fallot tetralojisi (FT) vardı. Hastalar ortalama  $12.4 \pm 1.2$  ay (dağılım 6-20 ay) süreyle izlendi.

**Cerrahi teknik.** Tüm ameliyatlarda median sternotomi ve kardiyopulmoner bypass eşliğinde yapıldı. Aortik arteriyel ve bikaval venöz kanülasyon uygulandı. Öncelikle primer kardiyak patoloji onarıldı, ardından SVÇY rekonstrüksiyonu uygulandı. Sırasıyla sağ ventrikülotomi ve pulmoner arteriyotomi yapıldı. Pulmoner valvüler stenoza eşlik eden ve infundibuler darlığı da olan hastalarda infundibuler kas rezeksiyonu yapılarak SVÇY genişletildi. Pulmoner annulusun monokaspa uygun olup olmadığı değerlendirildi, uygunsa hazırlanacak perikar-

dın ölçüleri hesaplandı. Perikardiyal materyal üçgen şeklinde kesilerek hazırlandı (Şekil 1a). Perikarda gluteraldehitte muamele edilmedi. Üçgenin tabanı pulmoner annulus ölçüsünün 1.5 katı, yüksekliği ise sağ ventrikülotomi uzunluğuna eşit olacak şekilde ayarlandı. Üçgen perikardın serbest kenarına (tabanına), ağırlık oluşturması için beş veya altı adet titanyum klip kondu. Monokasp hazırlandıktan sonra, ikinci bir transanüler perikardiyal yama (patch) (Şekil 1b), baklava dilimi şeklinde ventrikülotomi ve pulmoner arteriyotomi uzunluğuna uygun olacak şekilde kesilerek hazırlandı. Üçgen monokaspın her köşesi ve transanüler yama 5/0 polipropilen plejitli dikişlerle tutturuldu. Alt köşeden başlanarak monokasp ve transanüler yama annulusa kadar beraber dikilip, dikişler düğümlendi. Perikardiyal transanüler yamanın geri kalan kısmı, her iki taraftan da pulmoner arteriyotomi serbest kenarlarına dikilerek tepede bağlandı. Perikardiyal monokasp serbest kenarları, transanüler yama ve ventrikül serbest duvarı arasında "sandviç" tarzında kalacak şekilde tek dikiş hattıyla dikildi (Şekil 1b). Böylece, altta kalan monokasp, kalbin diyastol fazında kanın ventriküle geri kaçmasını engelleyecek tarzda ayarlanmış oldu.

### BULGULAR

Atriyal septal defekt ve pulmoner stenozlu üç hastaya defekt onarımı ve pulmoner monoküspid kapak, Fallot tetralojili iki hastaya ise tam düzeltme ve pulmoner monoküspid kapak ameliyatı yapıldı. Atriyal septal defekt ve pulmoner stenozlu hastalardan birine ayrıca dör-



**Şekil 1.** (a) Perikardiyal monokaspın hazırlanması. *a.* Üçgenin tabanı pulmoner annulus ölçüsünün 1.5 katı, *b.* yüksekliği ise sağ ventrikülotomi uzunluğuna eşit olacak şekilde ayarlandı. (b) Cerrahi teknik. *c.* Pulmoner arter; *d.* Pulmoner annulus; *e.* Perikardiyal monoküspid kapak; *f.* Transannuler yama.

Dağlar ve ark. Sağ ventrikül çıkım yolu genişletilmesinde perikardiyal monoküspid kapak yönteminin erken dönem sonuçları

düncü derece triküspid yetersizliği nedeniyle triküspid halka annuloplastisi uygulandı. Dört olguda infundibuler kas rezeksiyonu yapıldı.

Ortalama kros klemp zamanı  $75.4 \pm 4.3$  dakika, toplam perfüzyon zamanı ise ortalama  $98.2 \pm 7.6$  dakika idi. Ameliyat sırasında pulmoner arter annulusu ortalama  $14.0 \pm 2.3$  mm ölçüldü. Ameliyat öncesinde ortalama  $58.3 \pm 11.5$  mmHg olan pulmoner valvüler gradiyent ameliyat sonrasında  $9.0 \pm 4.2$  mmHg'ye düştü.

Ameliyat sırasında ve ameliyat sonrası erken dönemde ölüm olmadı. İzlem dönemi boyunca tüm olgular asemptomatikti ve hepsi NYHA sınıf I olarak değerlendirildi. Kontrol ekokardiyografilerinde  $15$  mmHg'den fazla gradiyent saptanmadı. Sadece bir hastada üçüncü derece pulmoner yetersizlik görüldü; diğer hastalarda pulmoner valvüler kaçığa rastlanmadı.

## TARTIŞMA

Sağ ventrikül çıkış yolu darlığı veya tıkanıklığının düzeltilmesinden sonra oluşan pulmoner kaçığı önlemek amacıyla birçok yöntem kullanılmıştır. İlk kez 1959 yılında Kirklin ve ark.<sup>[2]</sup> tarafından FT'li hastalarda tarif edilen, SVÇY'nin transannuler yama yöntemiyle genişletilmesi, günümüze kadar en çok kullanılan yöntem olmuştur. Tek başına transannuler yama yöntemi stenotik değişiklikleri azaltsa da, ameliyat sonrasında gelişebilen pulmoner yetersizlik, sağ ventrikül akut volüm yüklenmesi ve sağ ventrikül yetersizliği tekrar cerrahi düzeltme gerektirebilmektedir.<sup>[3]</sup> Tam düzeltme ameliyatı yapılan FT'li hastaların yaklaşık %20'sinde 20 yıl içinde cerrahi revizyon gerekmektedir.<sup>[4]</sup>

Transannuler yama yönteminin erken ve geç dönem sonuçları kabul edilebilir düzeylerde olsa da,<sup>[5]</sup> zaman içinde bu stratejiden vazgeçilerek sağ ventrikül ile pulmoner arter devamlılığını sağlamak için farklı yöntemler kullanılmaya başlanmıştır. Bunlar arasında kapaklı geçişler (conduit), homogreftler ve perikardiyal veya prostetik politetrafloroetilen (PTFE) monokasp yöntemi yer almaktadır. Dondurulmuş homogreftler son 20 yılda sık kullanılmıştır. Erken dönem sonuçları iyi olmakla birlikte<sup>[6]</sup> uzun dönemde yetersizlik gelişmesi nedeniyle bu tür greftlerin kullanımından uzaklaşmıştır.<sup>[7,8]</sup> Bu tür greftlerde valvüler seviyede kalsifikasyon ve dejenerasyonla oluşan obstrüksiyona sık rastlanmaktadır. Ayrıca, bu tür greftlerin yaşla birlikte gelişmemesi, maliyetlerinin yüksek olması da diğer dezavantajlarıdır. Bir süre kabul gören ksenogreft kapaklı geçişlerin kullanımından ise, maliyetlerinin yüksek olması, erken dönemde bozulmaları, kalsifikasyon gelişmesi,<sup>[8]</sup> ayrıca, beş yıllık dönemde %63 oranında yeniden ameliyat gerektirmeleri<sup>[9]</sup> nedeniyle vazgeçilmiştir. Bütün bu so-

nuçlar ve yüksek maliyetler, ayrıca, bu tür greftlerin kolay temin edilememesi cerrahları başka yöntemler bulmaya zorlamıştır. Basit monoküspid pulmoner kapak yöntemi de bunlardan biridir. Taze otolog veya glutraldehitte muamele edilmiş homogreft perikardiyum ve PTFE materyali bu işlem için kullanılmaya başlanmıştır. Iemura ve ark.<sup>[10]</sup> 19 hastada PTFE monokasp yöntemini uygulamışlar, erken ve orta dönemde monokasp hareketlerinin çok iyi olduğunu, sadece iki hastada yeniden ameliyat gerektiğini bildirmişlerdir. Gundry ve ark.<sup>[11]</sup> ise perikardiyal monokasp yönteminin erken dönemde sağ ventriküldeki volüm yüklenmesini azaltmadığını, özellikle yenidoğan ve bebeklerde perikardiyal monokasp yöntemini tercih ettiklerini bildirmişlerdir.<sup>[12]</sup> Aynı yazarlar daha büyük çocuklarda prostetik materyal kullanmayı tercih etmişlerdir. Çalışmamızda elde edilen erken dönem sonuçlar umut vericidir. Takibi devam eden bu hastaların uzun dönem sonuçlarının yöntemin kullanılabilirliği açısından önemli bilgiler vereceğine inanıyoruz.

Doğuştan kardiyak anomalilere eşlik eden SVÇY darlığının düzeltilmesinde, perikardiyal monoküspid kapak yönteminin, kolay uygulanabilir olması ve maliyetinin düşük olması nedeniyle iyi bir seçenek olacağına düşünüyoruz.

## KAYNAKLAR

1. Helbing WA, Niezen RA, Le Cessie S, van der Geest RJ, Ottenkamp J, de Roos A. Right ventricular diastolic function in children with pulmonary regurgitation after repair of tetralogy of Fallot: volumetric evaluation by magnetic resonance velocity mapping. *J Am Coll Cardiol* 1996;28:1827-35.
2. Kirklin JW, Ellis FH Jr, McGoon DC, Dushane JW, Swan HJ. Surgical treatment for the tetralogy of Fallot by open intracardiac repair. *J Thorac Surg* 1959;37:22-51.
3. Bove EL, Byrum CJ, Thomas FD, Kavey RE, Sondheimer HM, Blackman MS, et al. The influence of pulmonary insufficiency on ventricular function following repair of tetralogy of Fallot. Evaluation using radionuclide ventriculography. *J Thorac Cardiovasc Surg* 1983;85:691-6.
4. Gundry SR. Pericardial and synthetic monocusp valves: Indication and results. *Semin Thorac Cardiovasc Surg Pediatr Card Surg Annu* 1999;2:77-82.
5. Kirklin JK, Kirklin JW, Blackstone EH, Milano A, Pacifico AD. Effect of transannular patching on outcome after repair of tetralogy of Fallot. *Ann Thorac Surg* 1989;48:783-91.
6. Chan KC, Fyfe DA, McKay CA, Sade RM, Crawford FA. Right ventricular outflow reconstruction with cryopreserved homografts in pediatric patients: intermediate-term follow-up with serial echocardiographic assessment. *J Am Coll Cardiol* 1994;24:483-9.
7. Bando K, Danielson GK, Schaff HV, Mair DD, Julsrud PR, Puga FJ. Outcome of pulmonary and aortic homografts for right ventricular outflow tract reconstruction. *J Thorac Cardiovasc Surg* 1995;109:509-18.
8. Homann M, Haehnel JC, Mendler N, Paek SU, Holper K, Meisner H, et al. Reconstruction of the RVOT with valved

- biological conduits: 25 years experience with allografts and xenografts. *Eur J Cardiothorac Surg* 2000;17:624-30.
9. Sano S, Karl TR, Mee RB. Extracardiac valved conduits in the pulmonary circuit. *Ann Thorac Surg* 1991;52:285-90.
  10. Iemura J, Oku H, Otaki M, Kitayama H. Expanded polytetrafluoroethylene monocuspid valve for right ventricular outflow tract reconstruction. *Ann Thorac Surg* 2000;70:1511-4.
  11. Gundry SR, Razzouk AJ, Boskind JF, Bansal R, Bailey LL. Fate of the pericardial monocusp pulmonary valve for right ventricular outflow tract reconstruction. Early function, late failure without obstruction. *J Thorac Cardiovasc Surg* 1994;107:908-13.
  12. Gundry SR. How to construct a monocusp valve. *Adv Card Surg* 2000;12:169-74.